

S.R.C.



Bertram H. Buxton.

60

24 D. 253

Digitized by the Internet Archive
in 2011 with funding from
Open Knowledge Commons and Harvard Medical School

http://www.archive.org/details/dieadenomyomeund00reck

Die

Adenomyome und Cystadenome

der

Uterus- und Tubenwandung

ihre Abkunft von Resten des Wolff'schen Körpers.

Von

Friedrich v. Recklinghausen,
Professor in Strassburg.

Mit 12 Tafeln.

Im Anhang:
Klinische Notizen zu den voluminösen Adenomyomen des Uterus.
Von **W. A. Freund**, Professor in Strassburg.
Mit 2 Holzschnitten.

Berlin 1896.
Verlag von August Hirschwald.
NW. Unter den Linden 68.

BOSTON MEDICAL
JUL 30 1912
LIBRARY.

Inhalts-Verzeichniss.

Seite

I. Begriffsbestimmung und Geschichte 1
II. Schilderung der beobachteten Tumoren 4
A. Die voluminösen Tumoren des Uteruskörpers 4
B. Die kleineren Tumoren des Uteruskörpers 29
C. Die Tumoren der Tubenwinkel des Uterus 41
1. Die harten weissen Adenomyome 41
2. Die weichen rothen teleangiektatischen Adenomyome . . 65
D. Die Adenomyome und Cystadenome der Tuba 74
III. Der Bau der Adenomyome 90
1. Die Anordnung im Grossen 90
2. Die feineren Strukturen 96
IV. Die Drüsenschläuche der Adenomyome als Abkömmlinge des Wolff'schen Körpers 113
V. Das Flimmerepithel der Drüsengänge und die Cysten der Adenomyome. Die Gartner'schen Gänge, die Parovarial-, die Hoden- und Nebenhodencysten . 129
VI. Argumente gegen die Ableitung des Adenoms von der Schleimhaut des Uterus oder der Tuba 155
VII. Das Wachsthum des Adenoms und des Myoms und ihr Verhältniss zu einander 170
VIII. Metamorphosen des Adenomyoms und Kombinationen mit Krebs . . . 185
IX. Rückblicke 207
Anhang: Klinische Notizen zu den voluminösen Adenomyomen des Uterus. Von Prof. W. A. Freund in Strassburg 220
Nachtrag: Das von der Uterusschleimhaut abstammende Adenomyom 227
Literaturverzeichniss 235
Erklärung der Abbildungen auf den Tafeln I–XII 240

I. Begriffsbestimmung.

Unter dem Namen Adenomyom oder Myoadenom sollen in den folgenden Blättern diejenigen myomatösen Uterustumoren abgehandelt werden, welche durch die Anwesenheit richtiger Drüsen ausgezeichnet sind, welche ferner als Cystoadenome erscheinen, sobald sie Cysten ausbilden, die sich schon wegen ihrer Auskleidung mit einem richtigen, wenn auch variirenden Cylinderepithel von jenen drüsigen Bildungen herleiten lassen. Bekanntlich sind die gewöhnlich in Myomen vorkommenden Cysten anders entstanden, entweder durch Verflüssigung des Myomgewebes (Erweichungscysten) oder durch Erweiterung der Gewebsspalten und Lymphgefässe (endothelbekleidete Lymphcysten). Diese Arten cystischer Myome sollen hier nicht weiter berücksichtigt werden.

Die Drüsen, von denen hier die Rede sein wird, dürfen unbedingt als schlauch- oder röhrenförmige bezeichnet und nach ihrer Form, aber auch nach der Gestalt ihrer Epithelien mit den bekannten tubulösen Drüsen des Organismus, mit den Lieberkühn'schen Drüsen, den Harnkanälchen, vor allem auch den Uterindrüsen verglichen werden.

Drüsige Strukturen dieser Art, epitheliale Zapfen und Kolben sind in den Tumoren der Uteruswand von Fachgenossen wiederholt untersucht und besonders wegen ihrer Bedeutung für die Theorie der Geschwulstbildung im Allgemeinen, so von Babes, Diesterweg, Hauser, Schottlaender besprochen worden.

Namentlich ist seit der Publikation von Babes (1882) immer wieder die Möglichkeit erwogen worden, ob diese drüsigen Einrichtungen in den gutartigen Tumoren der Uteruswand als in der Embryonalzeit verirrte Keime, als Einschlüsse des Schleimhaut- und Drüsenepithels in die wachsende Geschwulstmasse des Myometriums aufgefasst werden dürfen. Konnten sie doch für Cohnheim's Lehre, dass die Uterusmyome aus stehen gebliebenen embryonalen Gewebsmassen entsprängen, als thatsächliche Beweisstücke angeführt werden! Andererseits ist es schon früher in Erwägung gezogen

worden, mit welchem Recht diese Einschlüsse drüsigen Baues als Ausdruck einer krebsigen Entartung der Uterusmyome zu bezeichnen wären. Klob's und Röhrig's Beschreibungen krebsiger Ablagerungen in Uterusfibromen werden nach dieser Richtung gewöhnlich diskutirt. Derselben Erwägung dürfen aber diejenigen Geschwulstarten des Uterus und der Ovarien, welchen Rokitansky den Namen des Cystosarcoma adenoides uterinum wegen der darin erkannten „Uterusdrüsen-Neubildung" gegeben hat, unterzogen werden. Desgleichen ist an einfachen Cystomen, welche in oder unter der Uteruswand gelegen und vom Lebenden exstirpirt waren, bei der anatomischen Untersuchung eine eigenthümliche Epithelbekleidung, ein Cylinderepithel, selbst ein Flimmerbesatz der Zellen durch Diesterweg, Schröder und C. Ruge, Breus nachgewiesen worden. Da diese Zellen die genannten Eigenschaften mit den Epithelien des Genitaltraktus gemein haben, so ist von den Forschern versucht worden, diese besondere Art von Uteruscysten aus den embryonalen Anlagen entweder der Müller'schen oder der Gartner'schen Gänge abzuleiten. Mit gleichem Recht dürfen hier Chiari's, Baraban's und Pilliet's Beobachtungen analoger, nämlich mit Cysten und Drüsen versehener Tumoren, welche am uterinalen Ende und am Isthmus der Tuba gelegen waren, in Betracht gezogen werden. Schliesslich werden wir auch, von den meist miliaren und multipeln Cystchen der Serosa diejenigen Flimmercysten zu berücksichtigen haben, welche aussen der Uteruswand aufsitzen; sie wurden in neuerer Zeit durch Pfannenstiel besonders untersucht und zu unserer genaueren Kenntniss gebracht.

Meine Untersuchungen auf diesem Gebiete sind wachgerufen worden dadurch, dass ich vor 4 Jahren der ungewöhnlich schwierigen Exstirpation eines mit Myomen behafteten Uterus infolge der freundlichen Aufforderung des Herrn Collegen W. A. Freund beiwohnen durfte und daher nicht nur das Material sofort bei und nach der Operation untersuchen, sondern auch in ihm, nachdem es in zweckmässigster Weise, nämlich ganz frisch in Müller's Flüssigkeit eingelegt, gehärtet worden war, die feineren Strukturverhältnisse, bestens erhalten, verfolgen konnte. Eine mit schwarzbrauner Flüssigkeit gefüllte Cyste, die mir auf dem Operationsschnitt sofort auffiel, hatte mein Interesse erregt und die Untersuchung des frischen Gewebes mich gelehrt, dass mitten in der hypertrophischen Uteruswand richtige Drüsenschläuche mit hohem Cylinderepithel existirten, dass an diesen eine lebhafte Flimmerung vorhanden war, und dass ferner der dunkelbraune Inhalt eines Cystenganges eigenthümliche grosse kugelige Zellen enthielt, welche durch zahlreiche eingeschlossene gelbe und braune Körnchen gefärbt, also Pigmentzellen zu nennen waren und mich an die sog. Herzfehlerzellen erinnerten.

In der Folgezeit sind alsdann weitere Fälle von Myomen, welche mit drüsigen Einrichtungen durchsetzt waren, in die operative Behandlung hiesiger

Collegen gekommen und mir zur Untersuchung übergeben worden. Aber auch durch die besondere Gunst des hiesigen Leichenmaterials ist es mir ermöglicht worden, noch manchen Stein für den Ausbau des Kapitels von den Adenomyomen des weiblichen Genitalcanals zusammenzulesen. Immerhin hat aber die Untersuchung des Falles I. die reichsten Früchte getragen, nicht nur deswegen, weil das Material in den günstigsten Verhältnissen gewonnen und conservirt wurde, sondern auch weil in ihm die Strukturen, mannichfaltig wie sie waren, in so charakteristischen Formen zu Tage traten, dass sie hernach, wenn auch undeutlicher, in den übrigen Fällen wiedergefunden, dass somit die eigentlichen Typen festgestellt werden konnten. Erst hierdurch bekam ich die erwünschten Beweisstücke in die Hand, um meine im hiesigen medicinisch-naturwissenschaftlichen Verein am 19. Mai 1893 aufgestellte Behauptung, dass die drüsigen Bildungen in diesen Uterus- und Tubengeschwülsten von dem Wolff'schen Organ abstammen, fester zu begründen.

Von dieser Auffassung ausgehend, durfte ich die jeweilige Untersuchung nicht auf die eigentliche Geschwulst beschränken, vielmehr fühlte ich mich veranlasst, auch noch die anderen Abschnitte der betreffenden weiblichen Genitalien, in welchen sich Reste des Wolff'schen Körpers beim erwachsenen Weibe vorfinden, ganz besonders die Cervix uteri, auf das Vorhandensein von Gartner'schen Kanälen und die Parovarien, namentlich hinsichtlich des Vorkommens von Cysten und sonstiger ungewöhnlicher Verhältnisse zu durchforschen. Vor allem habe ich es aber als meine erste Aufgabe angesehen, den Sitz und die Ausbreitung der Adenomyome am weiblichen Geschlechtsapparat festzustellen.

Was mit diesem Ideengange thatsächlich von mir erreicht wurde, möge aus der übersichtlichen Schilderung sämmtlicher Einzelfälle erhellen, welche ich zunächst auf den nachfolgenden Blättern dem Leser unterbreite, in der Absicht, den sicheren Boden für die allgemeine Betrachtung und die Auffassung dieser Kategorie von Geschwülsten zu bereiten. Zuvor nur noch eine kurze Bemerkung über die volle Sicherheit, mit welcher ich diese Fälle I.—XXVII. in eine und dieselbe Kategorie rechnen darf! Jeder Gedanke an irgend eine krebsige Natur dieser Geschwülste, an eine Bösartigkeit, welche der gutartige Tumor bekommen hätte, an irgend eine Beimischung von Krebs zu einfacher Gewebswucherung konnte unbedingt abgewiesen werden, so nahe derselbe durch den Befund von drüsigen Strukturen inmitten von Fasergeschwülsten, mesodermatischen Ursprungs auch gelegt wurde. Denn jedes für Krebs zeugende Dokument fehlte, jedes Zeichen der Destruktion, des Zerfalles; oft fehlte selbst die gemeinste der Degenerationen, die hyaline, so regelmässig sie auch in gutartigen Tumoren anzutreffen ist. Selbst wenn unsere Neubildung grosse Dimensionen angenommen hatte, sprachen alle Verhältnisse derselben für eine grosse Beständigkeit der neu-

geschaffenen Gewebe. Die Beziehungen, welche diese Geschwülste zum Krebs wirklich bekommen können, werde ich noch in einem besonderen Kapitel (VIII) an der Hand thatsächlicher Beobachtungen zu erörtern die Gelegenheit finden.

Um übersichtlich zu sein, werde ich mich bei der Schilderung der anatomischen Verhältnisse an die einzelnen in Betracht kommenden Abschnitte des weiblichen Genitaltractus halten. Diese Tumoren sind nämlich meiner Meinung nach am zweckmässigsten und im Interesse der leichtesten Auffassung ihrer Eigenart am besten in folgende Klassen unterzubringen: 1. die voluminösen, 2. die kleineren Tumoren des Uteruskörpers, 3. die Geschwülste der Tubenwinkel des Uterus und 4. die Geschwülste der Tuben.

II. Schilderung der beobachteten Tumoren.

A. Die voluminösen Tumoren des Uteruskörpers.

Fall I.

Grosse cystische Adenomyome und allgemeine Hypertrophie des Uteruskörpers. Kugelmyome, Tubenhypertrophie und perioophoritischer Herd.

(Taf. V—IX.)

Die 39 Jahre alte blasse, abgemagerte Frau Z., seit dem 17. Jahre menstruirt, bekam die Periode stets regelmässig, aber ziemlich profus und seit 3 Jahren mit Abgang von Klumpen unter sehr heftigen Schmerzen. Seit 5 Jahren verheirathat, wurde die Patientin nie schwanger. Vor 3 Monaten Abgang grosser Blutcoagula bei der 7 Tage langen Menstruation, seit 2 Monaten täglich Anfälle heftiger Schmerzen vom Kreuz nach dem Schooss, schmerzhaftes Harnlassen, dauernder Aufenthalt im Bett. Vergl. Krankengeschichte im Anhang: Freund's klin. Notizen. — Vier Wochen nach ihrem Eintritt in die gynäkologische Abtheilung der Frauenklinik wird am 10. September 1891 durch Herrn Professor W. A. Freund die äusserst schwierige Operation, zu welcher ich von ihm wegen der Eigenthümlichkeit der lokalen Verhältnisse des Tumors freundlichst eingeladen war, ausgeführt. Wegen des tiefen Sitzes und der festen Verwachsung der inneren Genitalien gelingt nach der Laparotomie die Exstirpation nur mit grosser Mühe. Dabei platzt ein an dem verwachsenen linken Eierstock sitzender Tumor und ergiesst eine chokoladenfarbene Flüssigkeit in's Peritoneum. Extraperitoneale Stielbehandlung. Durch eine Throm-

bose der linken V. saphena wird die Heilung etwas verzögert, erfolgt aber innerhalb 7 Wochen.

Der Uteruskörper sammt den Adnexis war supracervikal exstirpirt, alsdann aber von dem oberen Theil der Cervix noch eine dicke Scheibe abgetragen worden, da ich auf dem ersten Anschnitt derselben inmitten der hinteren Uteruswand eine über stecknadelkopfgrosse mit dunkelbrauner Flüssigkeit gefüllte Höhle eröffnet fand und die Cervix somit für betheiligt erklärte. Als ich dann sofort nach der Operation frische Schnitte von der genannten Stelle, so wie von der übrigen verdickten Uteruswandung anlegte, konnte ich darin nicht nur Drüsenschläuche mit hohem Cylinderepithel, sondern an den Epithelzellen auch kräftige Flimmerbewegung konstatiren, ausserdem Blutkörperchen und Pigmentkörner, diese meistens in grossen Rundzellen eingeschlossen, und auch in dem zellreichen Bindegewebslager der kleinen Cyste zerstreute Pigmentkörper nachweisen.

Nach der Erhärtung in Müller's Flüssigkeit und Alkohol konstatirte ich späterhin folgende Verhältnisse: Der Uteruskörper erscheint, wio schon gleich bei der Operation evident vergrössert, nicht bloss in seiner hinteren Wand, aus welcher sich in ihrer ganzen Länge flach ein Tumor erhebt, sondern auch in seiner Vorder- und Seitenwand. Sein Scheitel ist kugelförmig gestaltet und gipfelt in der Medianebne; dennoch ergiebt sich, als die weite Uterushöhle sofort nach der Exstirpation auf der Ventralseite eröffnet wird, wie verdickt die Uteruswand auf der Mitte des Scheitels ist. Hier ragt die Wand nach innen gleichmässig vor, so dass die Höhle in jeden Tubenwinkel einen Ausläufer sendet, ähnlich wie es bei geringen Graden des Uterus bicornis der Fall ist. Uebrigens erscheint die Vorderwand des Uteruskörpers aussen mit nur unbedeutenden bindegewebigen Adhäsionen und mit zwei linsengrossen flachen Tumoren besetzt, im Innern von dichtem aber normalem Gefüge, trotz einer Dicke von 20 mm; namentlich ist die Uterusschleimhaut kaum hypertrophisch zu nennen, meistens 2 mm, höchstens 3 mm dick. Am Fundus beträgt die grösste Dieke der Uteruswand 45, geht aber an der hinteren Wand über 60 noch hinaus, wovon auf den hier gelegenen, nach unten an Dicke zunehmenden Tumor mehr als die Hälfte zu rechnen ist, auch noch auf dem supracervikalen Operationsschnitte. Der Tumor der dorsalen Wand ist auf dem Durchschnitt von dem Wandgewebe keineswegs scharf abzugrenzen, zeigt aber auf dem Längsschnitt eine gewisse Regelmässigkeit des Gefüges, indem hier festere Balken, radiär zur Uterushöhle aufgestellt, etwas hervortreten. Erst am unteren Ende hebt sich auf dem Schnitt ein derberes, kirschengrosses, rundliches Myom mit der gewöhnlichen Durchflechtung seiner Balkenzüge aus dem Tumorgewebe hervor, ohne sich indess davon scharf abzugrenzen. Besser ist dagegen in der eigentlichen hinteren Uteruswand hart am unteren Operationsschnitt ein zweites kugeliges Myom mit 30 mm Durchmesser von dem Wandgewebe zu sondern. So hat denn der ganze Uteruskörper eine fast volle Kugelgestalt und für sich allein die Grösse einer grossen Mannesfaust 80 : 80 : 75 bekommen. Aus seinem rechten Seitenrande erhebt sich aber noch ein grosses Myom, welches fast die Grösse einer Weiberfaust erreicht, nämlich 80 : 60 : 50 misst. Von dem Tubenwinkel an bis zum unteren Ende hängt dasselbe mit dem Corpus so untrennbar zusammen, dass es offenbar aus dem Myometrium selbst seitlich herausgewachsen ist und zwar subperitoneal in die rechte Seite des Douglas'schen Raumes hinein, so dass das rechte Lig. latum mit der Tuba und dem Eierstock vor diesem Tumor lagert und, wenn ihm auch locker adhärent, doch leicht und ganz intakt davon abzuheben ist. Der rechte Eierstock etwas dick und namentlich sein Albuginea verdickt, innen einige kleine Cysten; die Tuba ganz frei, 70 lang, durchaus normal. Auf der Vorderseite der Ala Vespertilionis sitzen drei nadelkopf- bis erbsengrosse Cysten, die eine langgestielt — offenbar Parovarialcysten, indem neben und unter ihnen an einer verdickten Stelle des Ligamentum latum ein fast erbsengrosser Körper als Epoophoron nachzuweisen ist. Sonst bieten auch bei der mikro-

skopischen Untersuchung diese Adnexen rechts keine nennenswerthen Abnormitäten dar. Links sind dagegen die Adnexen zu einem grossen Konvulut von 50 : 40 : 25 zusammengebacken, welches lateralwärts auf der Beckenwand, medialwärts dem Uteruskörper über den linken Tubenwinkel hinaus ziemlich fest aufgesetzt ist, so dass behufs der genaueren Untersuchung diese Adhäsionen mit kräftigem Zug getrennt werden müssen. An dem oberen und vorderen Rande des Konvoluts ist aber die laterale Hälfte der linken Tuba, mit glatter Serosa überzogen, gut zu erkennen und besonders tritt an dem Gipfel des Konvoluts der Pavillon mit seinen kräftigen Fimbrien deutlich hervor. Ein Querschnitt durch die Ampulle ergiebt hier eine Dicke der linken Tuba von 9, gegenüber 5 rechts. Der laterale ganz verwachsene Tubentheil ist dagegen kaum verdickt. Auch die mikroskopische Untersuchung lässt in allen Abschnitten der linken Tuba nur eine einfache Hypertrophie erkennen, keine Tumorbildung.

Der vergrösserte Uterus bietet an sich eine regelmässig kugelig gekümmte Oberfläche dar, während das rechtsseitige Myom flache Erhebungen treibt. Demnach erscheint dieses aussen glatt und von einer spiegelnden Serosa überzogen, die kaum Verdickungen und nur leichte bindegewebige Anhängsel trägt, während die Oberfläche der Serosa des Uterus durch anhängende bindegewebige Membranen und Verdickungen eine unebene, theils balkige, theils zottige Beschaffenheit bekommen hat.

Auf den beiden Schnitten, welche durch den hypertrophischen Uterus horizontal und sagittal gelegt werden, zeigen sich in der mächtig verdickten hinteren Wand und eben so in dem dicken Scheitel des Uteruskörpers deutliche Adenomyome. Wenn diese Herde auch durchaus nicht mit scharf gezogener Grenze von der intakten Uterusmuskulatur abzusondern, so sind sie doch daran zu erkennen, dass sie aus einer derberen und dichteren Substanz bestehen, wie das übrige hypertrophische Uterusgewebe. Während dieses sich beim Anziehen etwas in einzelne Bälkchen und Fascikeln, namentlich solche, die parallel der Oberfläche des Organs verlaufen und daher längsgetroffen sind, zerklüften lässt, bleibt dabei die Schnittfläche der Herde gleich dicht und ebenso wie vor dem Spannen der Uteruswand. Weiterhin sind die Herde gewöhnlich von weisslichen Balkenzügen durchflochten, die sich wie interfascikuläre Scheidewände ausnehmen, auch von stärkeren Gefässverästelungen nicht leicht zu unterscheiden sind, immer aber mit dem grauen, stärker durchscheinenden Grundgewebe fest zusammenhängen und weder wie die Arterienstämmchen hervorzuzerren, noch von dem aus Muskelfaserbündeln aufgebauten Grundgewebe irgend wie abzulösen sind, ohne zertrümmert zu werden. Endlich schliessen die Herde Cysten und Kanälchen ein, jene wegen ihres blutigen Inhaltes, diese wegen ihres Verlaufs, namentlich auch wegen ihrer Verästelung, auf den ersten Blick Blutgefässe vortäuschend; doch wird diese irrige Auffassung leicht durch die mikroskopische Untersuchung korrigirt. Die Cystchen erreichen oft Erbsengrösse, über 5 mm und sind niemals genau sphärisch, vielmehr immer mit geschwungenen Konturen versehen oder gar buchtig, nehmen meistentheils deutlich einmündende Kanälchen auf, kurz gesagt, sie erweisen sich schon makroskopisch oft als mächtige ampulläre Erweiterungen der Kanäle. Auch die gröberen und gestreckter verlaufenden Kanälchen erreichen eine Dicke von 1 mm bei 5 mm Länge. Sie sind, wenigstens am Spirituspräparat, fast immer leer, auch blutleer und sinken nun hinsichtlich der Weite ihres Lumens bis zu den geringsten Maassen herab, bleiben aber trotzdem noch gut sichtbar als klaffende, scharfrandige Oeffnungen, welche immer in einem der oben genannten weisslichen Balkenzüge stecken. Braunrothe Klümpchen, welche aus geronnenem Blute oder vielmehr aus einer mit Blutkörperchen und grossen Pigmentzellen durchsetzten homogenen Substanz bestehen, sind in Cystchen von 1,5 mm Durchmesser noch aufzufinden.

Je dicker die Wand des Uteruskörpers, desto mehr erscheint sie von den geschilderten Herden durchsetzt, so die gegen 60 dicke Hinterwand und der Scheitel des Uterus,

zu welchem hin die Wanddicke sich auf 40 vermindert; selbst die vordere Wand, obwohl sie nur 20 dick, ist nicht frei. Freilich ist aber nirgends die ganze Wand gleichmässig durchsetzt. Denn auch an der dicksten Stelle wird die Schleimhaut der Uterushöhle nicht erreicht, und sogar das Stratum submucosum des Myometriums mit seinen longitudinell verlaufenden Faserzügen steht fast nirgends mit einem Herd in Berührung. Diese tumorfreie Schicht, welche die Uterushöhle zunächst umschliesst, ist gegen 10 dick. So gewinnen wir schon makroskopisch die Erkenntniss, dass die Adenomyome mit den Cysten fast ganz auf die mittleren und die äusseren Schichten des Myometriums beschränkt sind, selbst an den Stellen stärkster Verdickung, dass ferner das Stratum vasculare bis zur subserösen Muskelschicht hin den Hauptsitz abgiebt. Am deutlichsten tritt dieses Verhältniss in der vorderen (ventralen) Uteruswand zu Tage. Stärker auf ihrer linken, wie auf ihrer rechten Seite ist dieselbe bis zu einer Tiefe von 8mm mit Adenomyomen durchsetzt, deren Ausläufer die äussere Oberfläche, wenn auch nur theilweise, erreichen und dabei die subseröse Längsfaserschicht zu sehr kräftigen Balkenzügen zusammendrängen. Wie der Uterusquerschnitt ergiebt, findet aber zwischen dieser über 40 langen adenomyomatösen Schicht der Vorderwand und den analogen Lagern der Hinterwand keineswegs ein kontinuirlicher Uebergang statt, so natürlich ein solcher Zusammenhang der Tumorbildung von der ventralen zur dorsalen Seite hin auch erschienen wäre. Vielmehr bleibt die linke Seitenwand der Uterus von seiner inneren Oberfläche bis zum Ansatz des Ligamentum latum hin sammt den eintretenden grossen Gefässen vollkommen tumorfrei, während rechterseits grossartige Tumoren die Seitenwand einnehmen. Wohl lassen sich aber mikroskopisch in der nachträglich im Niveau des inneren Muttermundes abgetragenen Scheibe noch Adenomyomstränge verfolgen, am evidentesten und grössten in der ventralen Wand dieses Abschnittes; freilich werden keine evidenten Cysten aufgefunden.

Mikroskopische Untersuchung.

Hatte sich schon am frischen Präparat ergeben, dass in den scharf abgegrenzten, wie in den diffusen Tumoren der Uterswand mit Cylinderepithel in einfacher Schicht, selbst mit Flimmerepithel ausgekleidete Drüsenschläuche vorhanden waren, so konnte doch erst nach gründlicher Erhärtung ihre ganze Aufstellung im Myomgewebe, so wie die Art und die Anordnung derselben bestimmt, und damit die Frage der Herkunft der Drüsen entschieden werden. Diese Aufgabe war in den scharf begrenzten Kugelmyomen nicht zu lösen, vielmehr musste ich mich damit begnügen, in diesen mikroskopisch die ganz zerstreuten Cystchen, ausgestattet mit denselben Eigenschaften wie die übrigen Cysten, nachzuweisen. Denn in ihnen trat die Adenombildung fast nirgends deutlich hervor. Im diffus hypertrophischen Uterus war dagegen der drüsige Befund um so klarer, freilich nicht in allen veränderten Theilen.

Während im Gewebe der Scheitelwand hauptsächlich Cysten und Kanäle vorliegen, welche meistens von einer verdichteten und wegen ihres Reichthums an jugendlichen Spindelzellen stärker zu färbenden Gewebsschicht begleitet sind, erscheinen die Stränge drüsiger Substanz, auf den Durchschnitten des in Müller'scher Flüssigkeit gehärteten Präparates schon an ihrer weisslichen helleren Färbung, nach der Karmintinction durch ihr

intensives Roth gekennzeichnet, in der hypertrophischen ventralen und dorsalen Uteruswand deutlicher ausgebildet als im Fundus. Am stärksten sind diese Drüsen regelmässig in den Knotenpunkten oder in solchen Verdickungen der weisslichen Stränge entwickelt, welche sich als Acini oder Inseln (I) auf der Schnittfläche des Myomgewebes darstellen, bisweilen so reichlich, dass man von einem Inselarchipel sprechen kann. Ein Theil der schmalen Stränge enthält nur ein oder zwei Drüsenkanäle, in einem cytogenen Bindegewebe gebettet: ein anderer Theil ergiebt sich als Durchschnitt einer schmalen Platte, in welcher 3—10 Drüsenkanäle neben einander aufgestellt sind. Die Inseln endlich, wenigstens die grösseren, enthalten Drüsenkanäle selbst in noch grösserer Zahl, von denen viele gestreckt neben und parallel zu einander verlaufen (a), andere aber gewunden, rankenförmig, selbst varikös sind (d), Schleifen und seitliche oder Enderweiterungen bilden, also kolbig gestaltet sind (k).

Verfolgt man diese drüsigen Einrichtungen in günstigen Stufenschnitten, so erkennt man leicht, dass die Inseln gewöhnlich die Knotenpunkte der Stränge darstellen. Von ihrem Massiv gehen Ausläufer, oft allerdings vereinzelt, selbst nur an einer Seite ab; diese Ausläufer sind zu einer Nachbarinsel zu verfolgen als hängende Bögen oder Guirlanden. Alsdann spitzen sich die Inseln mit dem Uebergang in diesen Ausläufer mehr oder weniger zu, während die letzteren abgewendete Seite der Insel eine breite Basis bildet und dabei fast regelmässig einen Hauptdrüsenkanal oder eine richtige Ampulle (A) enthält. Bisweilen sind die benachbarten Inseln zu einander in etwas regelmässiger Weise orientirt, Spitze und Basis schauen bei jeder Insel nach derselben Seite, so z. B. liegt die Basis je nach der Peripherie, die Spitze nach den Innern des Myomherdes gerichtet. Eine solche Regelmässigkeit der Aufstellung ist allerdings nur in den relativ kleinen Myomen der vorderen Wand, links deutlicher wie rechts, zu konstatiren, hier auch nur an denjenigen Inseln, welche in der Rindenzone der Myome liegen. Die Myome der dorsalen Uteruswand schliessen auch noch zahlreiche Inseln adenomatöser Substanz ein, aber diese sind vielzackig, überhaupt das ganze Adenomgewebe deutlicher dichotomisch verästelt, wie in den Tumoren der Vorderwand. Auch heben sich diese Tumoren der Hinterwand nicht mehr so deutlich aus dem Myometrium hervor, besonders nach dem Uterusscheitel hin; die adenomatösen Stränge fahren immer mehr auseinander, eigentliche Inseln sind auch mikroskopisch nur spärlich zu erkennen, und, was die Hauptsache, die richtigen Cysten treten schliesslich in solcher Grösse auf, dass es Mühe kostet, neben ihnen noch die richtigen Drüsenröhren aufzufinden. Man muss sich meistens mit dem Nachweis von einzelnen cylindrischen, mit gutem Cylinderepithel versehenen Drüsenkanälchen begnügen, welche in die Buchten der Cysten einmünden. Andererseits trifft man häufig mitten im Muskelgewebe offenbar dilatirte Drüsengänge mit

niedrigem kubischem Epithel, dem Muskelgewebe direct eingefügt, ohne dass noch cytogenes Bindegewebe zwischengeschoben wäre. Doch kommt das Letzere auch oft genug noch neben den Cysten vor und kann sogar richtige, meist aber nur vereinzelte Drüsenröhren einschliessen. Doch giebt uns, wie der Bau und die Gestalt, so auch die ganze Anordnung, namentlich die Verästelung der Cysten und des zellreichen sie einscheidenden Gewebes volles Recht, sie nicht nur als Adenocystome zu bezeichnen, sondern auch mit den übrigen Adenomen dieser Uteruswand gleichzustellen und nur eine besondere Abart derselben zu nennen. Wie makroskopisch, so erweisen sich auch mikroskopisch viele dieser mit einem wahren Epithel bekleideten Cysten als verzweigte Kanäle, beziehungsweise als Spalträume, welche Aeste abgeben, deren besondere Wand, wenn sie deutlich entwickelt ist, aus weichem cytogenem Bindegewebe besteht. Nur in den grösseren mit braunrother Masse gefüllten Cysten wird zuweilen die Wand derber und direct durch verdichtetes, oft braun pigmentirtes myometrales Gewebe gebildet.

Das muskulöse Gewebe (m) in den Adenomyomen verdankt seine grössere Dichtigkeit und Durchsichtigkeit, wie das Mikroskop lehrt, wesentlich folgenden Eigenschaften. Vor Allem ist es ärmer an interfascikulärem Bindegewebe, damit auch an Spalten, wie das sonstige hypertrophische Myometrium; die Muskelfaserbündel sondern sich nämlich auf angewandten Zug nur undeutlich von einander. Ferner laufen aber die Faserbündel in dem Myomgewebe durchnittlich nicht so gewunden, verflechten sich nicht so stark durcheinander, wie im normalen Uterusgewebe, laufen vielmehr gestreckt und bilden oft dünne Platten in der gleichen parallelen Aufstellung und mit dem gleichen Wechsel der Faserrichtung, die wir an den Hornhautlamellen wahrnehmen, wenn wir die Cornea auf Flachschnitten studiren. Die einzelnen Muskelfasern selbst sind zudem kleiner, namentlich ihr protoplasmatischer Antheil; daher fällt dann dies Muskelgewebe, mit Karmin gefärbt, durch seine stärkere Färbung auf, welche darauf beruht, dass in ihm die gefärbten Kerne dichter gedrängt sind, als im Uterusgewebe mit seinen grossen und langen Spindelzellen. — Fast in allen genannten Punkten unterscheidet sich dieses Grundgewebe der Adenomyome ja auch von dem Muskelgewebe der gewöhnlichen, namentlich der derben Myome und Fibromyome, denen sich die an diesem Uterus vorhandenen grossen und kleinen Kugelmyome strukturell, wenn man von ihren spärlichen Cysten absieht, vollkommen anschliessen. Die Besonderheit dieses Grundgewebes tritt grossartiger hervor in den deutlicher figurirten Adenomyomen, welche in der vesikalen Wand des Uterus gelegen sind. In diesen bildet dasselbe je einen grösseren Kern, gleichsam den Grundstock, der, auf dem Querschnitt nierenförmig, nur in seinen Rindentheilen mit Adenomen durchwachsen erscheint.

Die übrigen Verhältnisse der Struktur und Anordnung des myomatösen, wie des adenomatösen Gewebes sollen in der zusammenfassenden Schilderung des Baues der Adenomyome (Kapitel III u. VII) dargelegt werden. Doch sei schon hier bezüglich des Verhältnisses beider Gewebe zu einander hervorgehoben, dass die Masse des einen keineswegs immer in dem gleichen Verhältniss zur Menge des anderen auftritt. Namentlich sind in den massigen, annähernd kugeligen Myomen, welche sich aus dem Niveau der einfach hypertrophischen Uterussubstanz herausheben, die Cystchen und erst recht die drüsigen Einrichtungen nur ganz zerstreut zu finden. Statt Hand in Hand zu gehen, hat in diesen Kugelmyomen das Myomgewebe das Adenom gänzlich überwuchert, so dass von diesem auf vielen Schnitten nicht die geringste Spur zu erkennen, eigentlich nur innerhalb der spärlichen braungefärbten Fleckchen mit Sicherheit etwas nachzuweisen ist. Ein kleines halbkugeliges Myom, welches mit glatter Serosa überzogen, aussen dem Uterusscheitel aufsitzt, enthält genau in seinem Centrum einen cystischen mit Cylinderepithel bekleideten, ausgebuchteten Kanal, der in ganz wenig cytogenem Bindegewebe eingebettet ist.

Fall II.

Allgemeine Hypertrophie des Uterus. Gänseeigrosses Adenomyom der Dorsalwand, Miliare Adenome der Ventralwand und des Scheitels des Uteruskörpers. Intraligamentäres Adenomyocystom rechts, früher Polycystom links exstirpirt.

(Taf. I Fig. 1 und Taf. IX Fig. 1.)

Katharine Schmidt, 43 J. Am 25. Juni 1890 wurde durch Herrn Collegen Freund bei ihr linkerseits ein haemorrhagisches Polycystom, gleichzeitig rechterseits das normale Ovarium entfernt, weil im Uterus ein faustgrosses Myom wahrgenommen wurde und zu hoffen war, das Wachsthum des letzteren zu verhindern. Nachdem die Menstruation dennoch fortbestanden hatte, Dysmenorrhoe eingetreten war und nunmehr eine aus der früheren Operationsnarbe entstandene Bauchhernie und ein Tumor der Beckenorgane auf der rechten Seite festgestellt werden konnte, wurde am 2. März 1892 eine grosse rechts neben und hart an dem Uterus gelegene deutlich von der Serosa des Lig. latum überkleidete Cyste, die sich subserös weithin erstreckte, eröffnet und ihre Wand nebst einem grossen Stück des bedeckenden Peritoneums partiell exstirpirt. Diese Ausschälung liess sich nur mit grosser Schwierigkeit ausführen und lieferte eine mehrfach zerfetzte Membran mit glatter Aussen-, rauher Innenfläche, an welcher letzteren sich einzelne Wandstücke mit einer glatten Oberfläche abheben liessen in meine Hände. Der Inhalt der Cyste wurde mir als eine klare, dünne, hellgefärbte Flüssigkeit bezeichnet, aber nicht zugestellt.

Als die Operirte am 6. März an frischer eitriger Peritonitis und beginnender Pleuritis gestorben war, ergab die Sektion Folgendes:

Die Beckenorgane stark befestigt infolge alter Verwachsungen, namentlich des ver-

grösserten Uterus an der hinteren Beckenwand und mit der Flexura sigm., auch ist das Coecum sammt dem Processus vermiformis, so wie eine Dünndarmschlinge adhärent am Uterusscheitel. Rechts neben dem Uterus klafft eine Tasche, in welche man drei Finger einführen kann und welche 20 ccm blutiger Flüssigkeit enthält. Der Uterus ist ringsum verwachsen, nur eine etwa handtellergrosse Fläche des Uterusscheitels liegt mit ihrem glattem Peritonealüberzug noch frei zu Tage. Die Scheide ist sehr kurz, 7 cm, grosse Hymenreste. Der Uterus stark vergrössert, 120 lang, 110 breit, 100 dick, im ganzen genommen also so gross, wie im Anfang des vierten Monats der Schwangerschaft. Auf dem Medianschnitt erscheint die Uterushöhle entsprechend verlängert, aber sehr platt, weil ventralwärts in ganzer Länge verkrümmt, in dem Fundus 60 breit, im Corpus 80, in der Cervix 50. Die Schleimhaut (Taf. I Fig. 1) ist im ganzen Corpus verdickt, steigt in der Hinterwand bis zu 10, in der Vorderwand bis zu 4 an, und zwar entspricht ihre stärkste Verdickung der stärksten Krümmung, welche Stelle etwa 20 von dem Fundus entfernt ist. An dem Orificium internum sinkt die Schleimhaut auf die gewöhnliche Dicke herab. Der vergrösserten Höhle entspricht die Verdickung der Muskelwand, welche ventral bis zu 18, dorsal bis 55 ansteigt, am Scheitel vorn noch 25 misst. Die Verdickung der Hinterwand wird hauptsächlich, wenn auch nicht allein durch einen intramuralen Tumor (A Fig. 1) hervorgebracht, welcher, nach dem Median- und Horizontalschnitt zu urtheilen, ein auf seiner dorsalen Seite abgeplattetes Ellipsoid bildet, mit sagittaler Länge von 80, frontaler Breite von 75 und einer Dicke von 40. Wegen seiner grösseren Derbheit hebt sich der Tumor aus der Fläche des Längsschnittes etwas empor, grenzt sich aber nur undeutlich von der übrigen Muskelwand ab, kaum auch durch seine Färbung und seine Faserung. Dennoch lässt sich leicht erkennen, dass der Tumor die Schleimhaut keineswegs erreicht, gegen diese vielmehr durch ein 15 dickes Muskelgewebe abgeschieden wird, dessen parallel verlaufende Balkenzüge etwas koncentrisch angeordnet sind, deutlich namentlich auf der ventralen und kaudalen Seite des Tumors. Der Abstand seines kaudalen Pols von dem Kanal der nach hinten fast horizontal umgebogenen Cervix beträgt noch 18; was beide scheidet, ist wesentlich ein hypertrophisches Myometrium. Von der Oberfläche des Uterusscheitels bleibt der kraniale Pol des Tumors und zwar ein diesen Pol bildender Herd, der auf dem Durchschnitt durch eine rosettenartige Zeichnung kenntlich gemacht wird, nur 8 mm entfernt. Endlich fällt die dorsale Begrenzung des Tumors mit der Grenze der Uteruswandung selbst zusammen, kaum dass eine besondere, 2 mm dicke Schicht das Tumorgewebe gegen die lockeren adhäsiven Bindegewebsmassen absondert und sich bei der mikroskopischen Untersuchung in der That als Rest des longitudinellen serösen und des subserösen Stratums der Uteruswandung ergiebt, aber noch mit den drüsigen Strängen durchsetzt erscheint. Gleich am frischen Schnitt ist der Bereich des Tumorgewebes daran leicht zu bestimmen, dass die Faserung in diesem dorsalen Herde viel regelmässiger, als im übrigen Myometrium und ausserdem anders gerichtet erscheint, nämlich in parallelen, horizontal gestellten, nur nach den Rändern des Tumors etwas auseinander fahrenden Streifen geordnet, auf der mittleren Höhe des Tumors ziemlich genau dorsoventral gerichtet, sowohl auf dem sagittalen wie auf dem horizontalen Durchschnitt. Auf dem letzteren steigt links aus dem Tumor noch ein halbkugeliger Ausläufer hervor und ragt, mit glatter Serosa überzogen, in den hier erhaltenen Rest des Douglas'schen Raumes hinein. Derselbe Horizontalschnitt wird rechterseits bis in die erwähnte operative Tasche hinein geführt, aber gegen diese hin erscheint der Tumor noch durch eine dünne Schicht gewöhnlicher Uteruswandung deutlich abgesondert. Die Tasche selbst umgreift hier den rechten Seitenrand des Uteruskörpers und steigt neben ihm in seiner ganzen Länge bis zum Fundus uteri empor, andererseits kaudalwärts hinab fast bis zum Niveau des kaudalen Pols des Tumors, aber ohne die Höhenlage des Orificium internum zu erreichen. Die Tasche um-

greift zwar den ganzen Seitenrand des Uterus, dehnt sich aber vorwiegend auf seiner Dorsalseite aus. Die derbe Uterussubstanz ist, wo sie in die Höhle der Tasche hineinragt, grösstentheils mit glatter Oberfläche, wie mit einer Serosa versehen. Indess erheben sich aus der glatten Fläche mehrere rauhe, äusserst gefässreiche Wülste, offenbare Reste von Scheidewänden, welche bei der Operation verletzt wurden, da in ihnen noch Ligaturfäden aufzufinden sind. Entweder waren also mehrere Cysten neben einander dem Uterus aufgelagert, oder es bestand eine einfache Cyste, die aber mehrere Abtheilungen hatte. Irgend eine Beziehung dieser Tasche zu dem Cavum uteri ist indess nicht vorhanden. Querschnitte, die entsprechend ihrer Mitte durch die Uteruswand gemacht werden, ergeben keine Fortsetzung der Höhle in das Myometrium hinein, eben so wenig wie die unterhalb des kaudalen Pols der Tasche angelegten Schnitte irgend einen Verbindungskanal auffinden lassen, trotz der vielen Herdchen drüsiger Substanz, welche hier in dem Myometrium hervortreten. Trotzdem diese bis hart an die Oberfläche derselben reichen, wird doch im anstossenden, die grossen Uterusgefässe tragenden Bindegewebe von Drüsensubstanz nichts aufgefunden.

Eben so wenig gelingt es, in den Querschnitten der Cervix, die allerdings nur in der Mitte ihrer Höhe angelegt wurden, auch nur die leiseste Andeutung eines Gartner'schen Kanals zu beobachten, weder rechts noch links. Auffällig starke und dicht stehende Erhebungen der rechtsseitigen Cervikalschleimhaut zu zierlichen kolbigen Papillen bilden den einzig nennenswerthen mikroskopischen Befund.

Die makroskopische Untersuchung der jetzt noch vorhandenen Adnexen des Uterus lieferte, wie zu erwarten, da ja der grösste Theil derselben schon bei der ersten Operation entfernt worden war, hinsichtlich der Reste des Wolff'schen Organs kein positives Resultat. Der kurze Rest des linken Tubenisthmus, der am Präparat noch aufzufinden, erweist sich ganz normal. Die Wandungen der Tasche, zerfetzt und stark blutig, wie sie sich bei der Sektion darstellen, erscheinen erst recht für eine genauere Untersuchung auf drüsige Apparate und Cysten ungeeignet.

Von dem sonstigen Sectionsbefund dürften folgende Angaben einiges Interesse beanspruchen:

Scheitelfersenlänge 152, Scheitelsteisslänge 86 cm, Gewicht des Gehirns 1230 g, der Leber 1270, der Milz 65, der Nieren 100 oder 110, grosse Hypophysis 20 : 10, im rechten Schilddrüsenlappen (105 : 70) eine Cyste mit verkalkter Wandung und 60 ccm Inhalt. Brachycephalus 171 : 150, die Schädeldecke, sehr dick bis 9 mm, enthält sehr wenig Diploe. Die Brust- und Lendenwirbelsäule verläuft fast ganz gerade, im mittleren Dorsaltheil sogar ventralwärts gekrümmt, wenn auch nur ganz schwach; der letzte Theil der Lendenwirbelsäule geht mit sanfter Biegung in das Kreuzbein über, so dass die stärkste Krümmung im 5. Lendenwirbel gelegen, aber hier doch kein Promontorium gebildet ist. Conjugata 12, Querdurchmesser 15, schräger Durchmesser 13 und 13,5 cm.

Mikroskopische Untersuchung (Taf. IX. Fig. 1).

1. In der exstirpirten Membran der parametralen Cyste findet sich fast am etwas fetzigen Rande ein platter Verdickungsstreif, auf der äusseren Seite mit Serosa überzogen. Auf Querschnitten kann darin die enge, aber normale cysten- und drüsenfreie Tuba nachgewiesen und auf eine Länge von 70 mm verfolgt werden, bis sie sich mit dem Streifen in der Membran verliert. In einiger Entfernung von diesem Streifen liegt aber eine andere Verdickung der Membran, aussen mit glatter Serosa überzogen, auf ihrer entgegengesetzten Seite rauh und fetzig. Die Hauptmasse dieser Verdickung besteht ganz aus

organischem Muskelgewebe, welches lange Spalten und platte Kanäle, ausserdem erst mikroskopisch erkennbare Cystchen und mit vielen Seitenzweigen versehene Drüsengänge einschliesst. Niedrige Cylinderzellen bilden ihre epitheliale Auskleidung, welche auf einem zellenreichen cytogenen Gewebe, selten direkt auf dem Muskelgewebe aufsitzt. Jedoch kann an den makroskopischen Spalträumen meistens eine durch ihren Zellenreichthum ausgezeichnete Schleimhaut deutlich unterschieden werden, die besondere Erhöhungen und Falten bildet (laterale Tuba?). Eine grössere, fast erbsengrosse Ampulle trägt diese Fältchen besonders schön ausgeprägt. — Auch an den dünneren Stellen der exstirpirten Membran lagern subserös in dem lockeren fetzigen Bindegewebe muskulöse Bälkchen, in deren Achse wohl Blutgefässe und zwar venöse, aber keine drüsigen Einrichtungen aufgefunden werden.

Nach diesem Befund darf man wohl die Behauptung aufstellen, dass diese exstirpirte parametral gelegenen Cyste ein Adenocystom darstellt, dass sie ferner aus einem Adenomyom hervorgegangen ist, welches in Anbetracht des Nachweises zahlreicher Bündel glatter Muskelfasern wahrscheinlich im peripheren Theil des Myometriums entstanden und in das parametrale Bindegewebe vorgeschoben worden war.

2. Für die Schilderung der mikroskopischen Verhältnisse des Tumors der Dorsalwand des Uterus erscheint es mir angemessen, zunächst seinen Aufbau im Groben darzulegen, namentlich aber passend, durch eine Vergleichung mit uns bekannten Figuren die ihm eigenthümliche Gestalt und Zeichnung klar zu machen. Nach der ganzen Form, welche er auf dem Längs- und auf dem Querschnitt darbietet (Taf. I Fig. 1), namentlich nach seiner Querschnittsfigur, ist der Tumor mit einer Bohne oder Niere zu vergleichen. Dieser Vergleich passt besonders gut für seinen horizontalen Durchschnitt, noch deswegen, weil gleich dem Mark und der Rinde in der Niere auch hier zweierlei Substanzen hinsichtlich ihrer Struktur zu unterscheiden sind, freilich nicht so scharf von einander abgegrenzt wie in der Niere. Auch entspricht dem Hilus der Niere nur die ganz schwache Einsenkung des Tumors, welche in dem Grenzkontur der dorsalen Uteruswand auftritt, gerade so weit hier der Uterus mit dem Rectum lose verwachsen ist, und sich an jenen inserirenden Adhäsionen ausserordentlich viele Blutgefässdurchschnitte erkennen lassen. Von diesem longitudinell 45, quer 35 mm messenden Hilus aus geht nun die zierliche dichte Streifung des Marktheils des Tumors aus, welche namentlich auf dem Horizontalschnitt fächerförmige Strahlen, nach rechts sogar umgebogene Strahlen bildet, alles in grösster Aehnlichkeit mit der Streifung, die wir in dem Markkegel eines Renculus wahrzunehmen gewohnt sind. Ein mächtiges Rindenlager umgiebt dieses strahlige Hilusmark des Tumors und baut sich aus bald deutlich, bald undeutlich abzugrenzenden Herden von 15—20 mm Durchmesser, unverkennbaren Adenomyomen auf, die von weissen Fleckchen durchsetzt,

selbst von einem Ast- oder Netzwerk durchzogen erscheinen. Da diese Herde eine rundliche Gestalt besitzen, so grenzt sich die Tumorrinde gegen die einbettende Uterussubstanz mit einer buchtigen Linie ab, besonders da, wo die Herde dicht neben einander stehen. Freilich erscheint der buchtige Kontur auf dem Sagittalschnitt (s. Taf. I Fig. 1) unterbrochen, weil dieser zwischen zwei Herden hindurchgegangen ist. An dieser Stelle wie auch sonst in den Zwischenräumen der Herde setzt sich alsdann das dichte, durchschimmernde feinstreifige Gewebe der Markstrahlung selbst durch die ganze Rinde, also bis zur ventralen Oberfläche des Tumors hin fort. Wo die Rindenschicht an der dorsalen Oberfläche des Uterus ansteht, wölben sich die Adenomyomherde, namentlich auf der linken Seite des ausgeschnittenen Uterus deutlich hervor, gerade wie die Vorsprünge der Rinde der Niere auf ihrer Hilusseite. Gegen die Markstrahlung grenzt sich ein Theil der rundlichen Herde der Rinde keineswegs scharf ab, im Gegentheil habe ich an einzelnen, so z. B. deutlich in dem schon erwähnten, aus dem Niveau der Uterusperipherie nach dem Douglas'schen Raum hervortretenden Adenomyomen nachweisen können, dass ein sich umbiegender Markstreifen an das Adenomyom nach Art eines Stiels sich ansetzt, ja in seinen Hilus deutlich einstrahlt. Vielleicht wenden die Herde durchweg einen solchen zugänglichen Hilus zweiter Ordnung dem Markgewebe zu und die Ausstrahlung des letzteren erschwert die Abgrenzung. Eher kann man auf dem Längsschnitt eine Trennung vornehmen, indem hier ein kräftiger Arterienzweig, eine Art. helicina, auf längerer Strecke zu Tage tritt und zwar ziemlich genau in der Längsachse des Tumors gelegen. Haben wir nun an dieser Arterie eine deutliche Marke für das Stratum vasculosum gewonnen, so gelingt es leicht festzustellen, dass der Tumor die dorsale Uteruswand durchsetzt und zwar von seiner dorsalen Oberfläche her durch das Stratum subserosum und Str. vasculosum hindurch noch bis in den ventralen Theil des letzteren hineinreicht, jedoch ohne irgendwo in das Stratum longitudinale internum submucosum zu gelangen.

Genauer ergiebt die mikroskopische Untersuchung, dass die geschilderte Markstrahlung rein muskulöser Natur ist. Ihre Muskelfaserbalken zeigen sich viel weniger miteinander durchflochten, wie die des gewöhnlichen Uterusgewebes, laufen vielmehr fast geradlinig parallel neben einander und zwar hauptsächlich in der zur Uterusachse radiär gestellten Richtung die Wand durchquerend. Die Muskelfaserbündel werden erst in dem axialen Theil des Tumors und ferner in den Interstitien zwischen den Rindenherden zu Plättchen, jedes derselben wiederum mit fast geradlinigem Verlauf ihrer Fasern, der Faserzug aber an den aufeinander gelagerten Plättchen wechselnd gerichtet, so dass man hier genau denselben Eindruck bekommt, wie bei der Betrachtung der Hornhautlamellen auf einem Flachschnitt. In diesen axialen Theilen hat wegen dieser Anordnung die Substanz für das blosse

Auge die Streifung verloren und erscheint so homogen, dass man an Bindegewebe denken muss. Dennoch ist mikroskopisch nichts evidenter, als dass auch diese Substanz glattes Muskelgewebe ist und dass sie ihre durchscheinende Beschaffenheit nur dem parallelen geradlinigen Verlauf der Muskelfasern und ihrer regelmässigen Aufstellung in Plättchen verdankt. Erscheint doch auch wegen des gleichen Aufbaues und parallelen Faserzuges die Muskelschicht des Magens und Darmes durchscheinend und homogen!

Da die Faserbündel von der Wand der erwähnten Arter. helicina in den dorsalen, wie in den ventralen Theil des Tumors ausstrahlen, gerade wie die Strahlen des Federbartes vom Schaft, so lässt sich daran denken, dass von der Adventitia der Gefässwand die Bindegewebsbündel und Lamellen abgebogen, gleichsam abgeblättert wurden. Dennoch ist es leicht, ihre muskulöse Natur zu beweisen. Freilich ist dies Muskelgewebe noch durch eine andere Eigenschaft von dem gewöhnlichen Uterusgewebe unterschieden. Seine Muskelfasern sind kleiner und protoplasmaärmer, daher mit Kernfärbemitteln stärker zu färben, indem ja die Zahl der Fasern grösser ist, wie in dem normalen oder hypertrophischen Myometrium mit seinen mehr gelockerten Bündeln. Erst in den peripheren Theilen der Rindenherde des Tumors streichen die Faserbündel in Curven; noch stärker gekrümmt und gebogen werden ihre Streifen an der Oberfläche, hart an der Grenze der Herde, wo sich die Faserzüge alsdann auch mit den Balken des einbettenden hypertrophischen Myometriums in continuirlichem Uebergang befinden.

3. In den Rindenherden sind nun die kleinen Adenome in gewohnter Aufstellung, freilich cystische Spalträume und Kanäle nur spärlich zu erkennen. Indessen entbehrt auch die Marksubstanz des Tumors dieselben keineswegs; nur sind hier die drüsigen Inseln, da sie zwischen parallel laufenden Muskelfaserbündeln aufgestellt, ganz in lange Streifen ausgezogen. Ihre Querverbindungen erscheinen spärlich und treffen die Längsstreifen unter spitzen Winkeln, erst recht ein Zeichen der Streckung, welche auch die drüsige Substanz hier erfahren hat. — Sind diese Adenome in diesem Marktheil des Tumors spärlicher wie in den Rindenherden, so reichen sie doch deutlich bis zur Oberfläche, bis in die äussersten circulären Faserschichten der Uteruswand, namentlich auch noch in die Ansätze der bindegewebigen Adhäsionen hinein. Ja in den oberflächlichen Schichten sind grössere Drüsenkanälchen und mikroskopische Ampullen recht häufig zu beobachten. Dagegen treten sonst in den Inseln des Tumormarkes, wie der Rindenherde Cysten fast gar nicht hervor, so mächtig sich auch — gerade darin liegt eine Besonderheit dieses Falles — die Inseln oft darstellen. Nur wenige rundliche Cysten mit blutigem Inhalt werden aufgefunden mit einem Durchmesser bis zu 4, ausserdem noch stark verästelte Spalträume und klaffende Oeffnungen

inmitten der Inseln, aber so schmal, dass sie erst mikroskopisch als natürliche Spältchen bestätigt werden müssen.

Sonst ergiebt hinsichtlich der feineren Strukturen der Adenome die mikroskopische Untersuchung dieselben Verhältnisse, welche in der allgemeinen Schilderung zur Erörterung kommen werden. Nur folgende Dinge mögen noch als weitere Eigenthümlichkeiten dieses Falles hier bereits hervorgehoben werden:

a) Die Drüsenröhren sind durchschnittlich sehr weit, verlaufen stark gewunden und tragen an den Umbiegungen oft regelmässig gestellte Ausbuchtungen, so dass sie varikös oder sägeförmig zu nennen sind.

b) Ampullen sind nicht selten nachzuweisen, aber doch klein im Verhältniss zur Grösse der Inseln, am reichlichsten in den an der Peripherie der Rindenherde gelegenen Inseln. Dagegen treten recht häufig im Innern derselben Hauptkanäle (h Tafel IX. Fig. 1) auf, in welche mehrfache kleinere Seitenröhren einmünden.

c) Wie makroskopisch in dem intraparietalen Tumor Cysten nur schwierig aufzufinden und über jeden Zweifel zu erheben, so sind sie auch mikroskopisch nur spärlich nachzuweisen, fast nur im Anschluss an die drüsigen Inseln, immer mit Ausläufern versehen. Am Rande einer grösseren Insel wird eine ganz spongiöse, um nicht zu sagen labyrinthische Beschaffenheit dadurch hervorgerufen, dass hier grössere buchtige Räume dicht neben einander gelegen und offenbar durch eine Erweiterung von Drüsengängen entstanden sind.

d) Als ein Zeichen einer besonderen Circulationstörung darf die Pigmentirung, welche dem schmalen, die Hohlräume trennenden Bindegewebe anhaftet, angesprochen werden. Auch sind kleine Adenocysten zu erwähnen, welche ausserhalb des Tumors in der hypertrophischen Muskelsubstanz des Uterusscheitels, freilich ganz spärlich zu finden sind. Ein solches Cystchen von 1 mm, welches in der Serosa einen kleinen Vorsprung an der Aussenfläche bildet, zeigt mikroskopisch ein zierliches Gefüge aus zahlreichen mit kugeligen Buchten und deutlichem, wenn auch flachem Epithel versehenen Gängen, offenbar erweiterten Drüsenschläuchen, welche so verwickelt verlaufen, und so complicirt zusammenhängen, dass das Ganze schon ein Labyrinth (L) zu nennen ist.

Ausserhalb des Bereichs des eigentlichen Tumors werden aber Inseln drüsiger Substanz nicht nachgewiesen. Trotzdem auch das innerste Stratum der dorsalen Wand, der Uteruscheitel und die ventrale Wand des Uteruskörpers deutlich hypertrophirt sind, erweisen sie sich, ebenso wie das Myometrium der hypertrophischen Cervixwand drüsenfrei, zwei Stellen ausgenommen. Neben der unter c erwähnten spongiösen Stelle wird ein kleines Adenom aufgefunden, welches ganz in die Nachbarschaft der hypertrophischen Uterusschleimhaut gerathen ist. Namentlich wird aber

mitten in der rein hypertrophischen, 18 mm dicken, ventralen Wand des Uterus eine richtige Insel mit etwa acht Drüsengängen nachgewiesen und in ihrem ganz schrägen Verlaufe bis zur Schleimhaut verfolgt, so weit, dass über den continuirlichen Zusammenhang des Schleimhautgewebes mit diesem Adenomstrang, wenigstens über die unmittelbare Nachbarschaft der Uterindrüsen mit den Drüsengängen des Ausläufers des myometralen Adenoms kein Zweifel mehr bestehen kann. Qualitative Unterschiede in der Epithelbekleidung der beiderseitigen Drüsen sind ebenfalls nicht aufzufinden. In dem zwischen der Schleimhaut und der Drüseninsel aufgefundenen Verbindungsstück, welches die oberste Muskelschicht durchbricht, werden an dieser Stelle vier Drüsenröhren gezählt und als Verlängerungen richtiger Uterindrüsen erkannt. Freilich wird ihre Verbindung nach der andern Seite, nämlich mit den Drüsen des Adenomstranges von mir nicht nachgewiesen. Diese nächstgelegenen Drüsengänge erscheinen vielmehr quer durchschnitten, verlaufen hier also längs der Uterusachse, nicht senkrecht darauf, wie der Fundus der in das Myometrium hereinbrechenden Uterindrüsen.

e) In der hypertrophischen Uterinschleimhaut habe ich nennenswerthe Verhältnisse nicht aufgedeckt; höchstens ist zu erwähnen, dass die entsprechend der Schleimhautverdickung verlängerten Uterindrüsen solche in longitudinelle Richtung umgebogenen Fundustheile, wie sie doch nicht selten vorkommen sollen, fast gar nicht erkennen lassen.

Fall III.

Grosses diffuses cystisches Adenomyom der Scheitel- und Dorsalwand mit taubeneigrosser Cyste, kugelige Myome der Dorsal- und Ventralwand, hypertrophischer Uteruskörper.

Fräulein Emma Gauly (51 J.), deren regelmässig alle 3 Wochen erfolgende Menstruation mit starkem Blutverlust und Leibschmerzen, selbst mit Erbrechen verbunden war, suchte, da sich seit 2 Jahren auch Anschwellungen der Beine einstellten, die hiesige Frauenklinik zuerst im Jahre 1890 auf und trat in dieselbe, nachdem sie im ganzen Winter 1892/93 durch eine Venenentzündung und einen Lungeninfarkt bettlägerig gewesen war und sogar einen Anfall von Ileus durchgemacht hatte, zwecks der Operation im April 1893 aufs Neue ein.

Mittels Laparatomie wird der stark vergrösserte Uterus mit den Adnexen supracervikal exstirpirt; sehr schwierige Operation wegen der vielen Verwachsungen mit den übrigen Beckenorganen; die Cervix uteri und noch ein kleines Stück des Uteruskörpers wird zurückgelassen, hart über der Amputationsfläche und auf der linken Seite der hinteren Körperwand eine überwallnussgrosse, mit dunkelbraunrother Flüssigkeit gefüllte Höhle eröffnet. Tod nach 2 Tagen.

Der Sectionsbefund ergiebt neben diffuser acuter hämorrhagischer Peritonitis nur wenig Nenneswerthes: Beiderseitige grosse Struma, grosse Thymusreste, zwei Steine in der Gallenblase. Der rechte Eierstock erhebt sich als platte derbe Leiste vom Becken-

boden, ist grösstentheils verwachsen. Sonst wird am anatomischen, wie auch am exstirpirten Präparat von den Tuben und dem linken Eierstock nichts Klares aufgefunden. Ob es die rechte oder linke Tuba ist, welche isolirt unter dem exstirpirten Material leicht nachzuweisen ist, bleibt dahingestellt. Durch Anpassen des operirten, in mehrere Stücke zerschnittenen und in Spiritus erhärteten Materials an den Uterusstumpf des anatomischen Präparates lässt sich feststellen, dass der Uteruskörper über Kindskopfgross, ziemlich kugelig gestaltet ist. Der Scheitel desselben ragt im Ganzen gleichmässig gerundet und von glattem Peritoneum überzogen hervor. Aber der Fundus der Uterushöhle erreicht ihn nicht; vielmehr liegt diese sehr abgeplattet in der ventralen Seite des Uterus und hat eine Länge von 110, während die Länge des ganzen Uterus (Scheitel bis Collumspitze) 150 beträgt. Indessen sendet die Uterushöhle beiderseits ein deutliches Horn (Uterus bicornis) empor und zwar je von 40 Länge. Cervixlänge 50. Die grösste Dicke des Uteruskörpers steigt bis auf 150, die Dicke der vorderen Wand auf 15 mm. An der Serosa des Uterusscheitels sowie auf der Vorderwand erheben sich bindegewebige Excrescenzen. Dem 35 mm dicken Stück, welches wegen seiner festen Verwachsung erst nach dem Haupttheil des Uterus exstirpirt wurde, fehlt der seröse Ueberzug grösstentheils. Aus diesen Verwachsungen auf dem Beckenboden wurde bei der Operation ein myomatöser Tumor (75:75:35) ausgeschält, welcher von dem linken Seitenrande des Corpus uteri hervorgewachsen ist, und dabei eine Cyste mit dunkelbraunem Inhalt eröffnet, welche dem Uterusrande eingeschoben erscheint, so dass sie an der unteren Schnittfläche des Uteruskörpers der Uterushöhle sehr nahe tritt, jedoch ohne mit dieser zu communiciren. Am gehärteten Material trägt sie eine nicht ganz glatte, bindegewebige, poröse Wand. Gegen den linken Tubenwinkel hin ist das den Hohlraum begrenzende Gewebe stark zerfetzt und noch blutig gefärbt. Ein Stück der Wand hängt noch fest an dem isolirten Myom. Mag die Höhle bei der schwierigen Operation vergrössert sein, jedenfalls hat noch an dem in Spiritus gehärteten Präparat derjenige Theil der Höhle, dessen Wand deutlich ist, eine Länge von 30 cm; die Cyste ist also mindestens auf die Grösse eines Taubeneies zu schätzen. Reste des Inhalts dieser Cyste werden nicht mehr aufgefunden. — Zahllos sind nun kleinere Cysten vorhanden, und zwar von submiliarer, miliarer bis Erbsengrösse; die grösseren sind mit blutiger Substanz gefüllt, auch mit blutig durchtränkter Umgebung ausgestattet, nur annähernd kugelig gestaltet, vielmehr entweder mit sinuösen Ausbuchtungen versehen oder in Recessus verlängert, ihre Wandungen überall glatt. Endlich werden auch zahlreiche Kanäle mit einzelnen kurzen Aesten aufgefunden, welche erst mikroskopisch durch ihre Bekleidung mit Cylinderepithel als Drüsengangserweiterungen erkannt und von Blutgefässverästelungen leicht unterschieden werden. Alle diese Cystchen liegen nun ganz zerstreut in der hypertrophischen Uteruswand, am reichlichsten in ihrem Scheiteltheil und an der hinteren Wand in der Aussenschicht, welche, weil fest verwachsen, für sich exstirpirt werden musste. Werden die Cystchen gegen das Stratum submucosum hin ganz unfindbar, mindestens für das blosse Auge unerkennbar, so treten doch hier noch recht viele Inselchen, weisse Fleckchen und Streifen zu Tage, denen gleich, welche die miliaren Cysten und makroskopisch erkennbaren Gänge einschliessen. Je reichlicher die Cystchen und Inselchen, desto dichter erscheint das Myometrium, desto schwieriger ist es, seine Substanz durch Zug in Muskelfaserbündelchen auseinander zu zerren, Spalträume zwischen ihnen klaffend zu machen. Selbst das Stratum submucosum hat diese Dichtigkeit und ist gegen die mittleren Schichten des Myometriums um so weniger abzugrenzen, als auch in ihm mit den Inselchen schon ein weisses Flechtwerk beginnt, welches sich durch die ganze hypertrophische Substanz hindurch erstreckt. Eigentlich ist zu sagen: das Myometrium erscheint in ganzer Dicke so gleichartig und gleichmässig dicht, dass es vergebens versucht wird, in ihm einzelne Strata zu sondern. Eben

so schwierig ist es, makroskopisch in der Substanz einzelne Herde abzugrenzen, die alsdann etwa Tumoren zu nennen wären. Nur an der dorsalen Seite des Uterusscheitels sondert sich deutlich ein cystenloses eiförmiges Myom (8 mm), ein zweites, mehrere Cystchen in seinem Centrum enthaltendes Myom dichtester Beschaffenheit tritt hart an der Exstirpationsfläche des fest haftenden Theils der Dorsalwand scharf heraus. Ebenso deutlich ist ein drittes eiförmiges Kugelmyom (18 mm) in der ventralen Wand des Uterus eingebettet und wie diese selbst ganz drüsen- und cystenfrei. Das grössere, neben dem Uterus gelegene Kugelmyom erweist sich ebenfalls als drüsenlos und so dicht gewebt wie die gewöhnlichen Myome. Dagegen sind in der ventralen Uteruswand die Faserbündel leicht zu sondern, sie erscheint deutlich strateficirt und gleichmässig hypertrophisch, vorwiegend in der Länge.

Die Verdickung der dorsalen Uteruswand reicht bis zur Cervix, um hier ziemlich genau in der Höhe des Orificium internum abzuschliessen. Auch hier sind noch richtige Inseln zu finden, aber nicht mehr in den Wänden des Mutterhalses, wenn dieser auch gleichmässig verdickt und der Cervicalkanal erweitert ist.

Mikroskopische Untersuchung.

Vergleicht man grosse übersichtliche Schnitte der dorsalen und ventralen Wand des Uteruskörpers mikroskopisch mit einander, so ergiebt sich sofort ein typischer Unterschied. Im ganzen Bereich der tumorartigen Verdickung der hintern Wand und zwar vom Uterusscheitel bis zur Cervix fehlen die feineren Spältchen und Klüfte, welche der ventralen gleichmässig hypertrophischen Wand eigen sind, fast ganz, treten wenigstens nur in schmäleren Gewebszügen, welche die Herde dichtester Substanz voneinander scheiden, hervor, freilich so, dass dann diese interstitiellen Züge ausserordentlich locker gewebt erscheinen und leicht in Bündel zerklüften. Wo diese fehlen, wo daher das Gewebe gleichmässig dicht erscheint, ist es allerdings auch deutlich fascisculäres Muskelgewebe, welches richtige, mit einander durchflochtene Faserbündel bildet, und schon im Grossen in Felder, beziehungsweise in Herde geringerer Grösse zu sondern ist. Endlich tritt hier in den gefärbten Präparaten eine besondere, selbst schon dem blossen Auge erkennbare Zeichnung noch in sofern zu Tage, als sich kleinere und kleinste Herdchen in ihrer stärkeren Färbung vor der durchflochtenen Fasersubstanz hervorheben und bei weiterer Untersuchung als richtige Adenome erweisen. Sie bilden deutliche Inseln, selbst mit einem Durchmesser bis zu 5 mm; Ausläufer fehlen nicht, ebenso wenig Verbindungen derselben mit einander durch Guirlanden, in denen die Drüsenkanälchen im Gänsemarsch aufgestellt sind. Auch fehlen ihnen die Ampullen nicht, namentlich treten aber mit Ausläufern versehene Cystchen in wechselnden Dimensionen hervor, nur die grössten und dann blutgefüllten den Durchmesser von 5 überschreitend. Selbst die grössten Cysten, auch diejenigen, welche ganz direct im Fasergewebe gebettet sind, lassen Beziehungen zu Drüsenkanälchen leicht erkennen, entweder durch ihre rundlichen Seitenbuchten und Aeste, oder durch

ihre Ausläufer, welche in richtige mit Cylinderepithel versehene Drüsenröhren zu verfolgen sind.

Gerade auf der Höhe des Uterusscheitels dringen diese submiliaren Cystadenome bis in die ganz peripherischen Schichten der Myometriums vor, indessen ohne die subseröse Schicht zu erreichen, ohne oberflächlich an der Uterusserosa miliare Cysten zu erzeugen. Dem entsprechend erscheint die äussere Oberfläche des Uterusscheitels vollkommen glatt und frei von bindegewebigen Verdickungen, nicht minder auch über dem 8 mm langen, scharf abgegrenzten ovalen Myom, welches in die Substanz des Scheitels versenkt ist und ebenso wie das gleichartige Myom der ventralen Wand aller Cysten und Drüsen entbehrt. Im ventralen Myometrium selbst, einbegriffen den ventralen Theil des Uterusscheitels, werden trotz der ausgesprochenen, wenn auch relativ geringeren Hypertrophie Cysten oder Adenome ebenfalls nicht nachgewiesen.

Einziger Sitz der Adenome und der Cysten ist die mächtig vergrösserte, zum Tumor gestaltete dorsale Wand des Uteruskörpers, vom Scheitel bis zur Cervix, diese ausgeschlossen. Selbst in dem isolirt ausgeschälten Myom, welches an die Cyste in der linken Seitenwand angeschlossen ist, ist es es mir nicht möglich gewesen, Cystchen nachzuweisen, ein wesentlicher Differenzpunkt gegen die grossen Myome des Falles I. Eine Parallele mit diesem Falle I. kann nur gezogen werden hinsichtlich des diffusen Auftretens der adenomyomatösen Hypertrophie und hinsichtlich des Ueberwiegens der Cysten über die Adenome. An anderen Orten überwiegen in diesem Falle III. freilich die Adenome über die Cysten. Vorzugsweise werden wir durch die submucösen Partieen der dorsalen Uteruswand wegen ihres Reichthums an Adenomen, die frei von makroskopischen Cysten, an den analogen Befund mächtiger Adenome in dem Fall II. erinnert. Als Besonderheit darf es dabei hervorgehoben werden, dass diese grossen Adenome auch die innersten Schichten des Myometriums erreichen, ja nahezu die Schleimhaut berühren, trotzdem eine Hypertrophie dieser Schleimhaut auch an der dorsalen Uteruswand nicht vorzuliegen scheint, sicherlich nicht jene gewaltige Verdickung wie im Falle II. eingetreten ist.

Fall IVa.

Grosse kugelige Myome der Ventralwand, kleinere Adenomyome der Dorsalwand und des linken Tubenwinkels. Allgemeine Hypertrophie des Uterus und der Adnexe.

Margarethe J., 49 J. Seit 30 Jahren verheirathet, 5 normale Geburten und 1 Fehlgeburt. Erst seit den letzten 10 Jahren heftige menstruelle Blutungen. In der Frauenkinik ausgeführte supracervicale Exstirpation des Uterus im Zusammenhang mit beiden ganzen Adnexen, die nicht verwachsen, unter starkem Blutverlust am 24. April 1894. Ein kleiner Cervi-

kalpolyp später konstatirt, als Parametritis eingetreten, Phlebothrombose am linken Bein. Heilung und Entlassung nach 46 Tagen.

Erst zwei Tage nach der Operation kommen die gewonnenen Massen in meine Hände, beziehungsweise in die erhärtende Müller'sche Lösung.

Der exstirpirte Körper des Uterus ist, namentlich in seinem unteren Theil rechtseitig so stark vergrössert, dass er die Grösse des Kopfes eines Erwachsenen wohl überschritten hat und zwar ist einerseits der ganze Fundus uteri fast gleichmässig hypertrophirt, andererseits die vorwiegende Auftreibung des unteren Theils der rechten Vorderwand des Uteruskörpers (170 mm Länge) durch ein besonderes grosses rundliches Myom von 140 mm Durchmesser hergestellt, welches sich gegen die rechte Beckenwand innerhalb des Lig. latum vorschiebt, gegen die Uterussubstanz aber scharf abgrenzt, ja sogar schon bei der Herausnahme theilweise abgelöst hat. Denn das unmittelbar umhüllende Uterusgewebe ist sehr fascikulär und locker, im schärfsten Gegensatz zu dem Gewebe des grossen, derben Myoms, welches wohl etwas höckerige Formen an seiner Oberfläche und auf dem Schnitte etwas lappige Zeichnung, zwischen den Lappen sogar einzelne kleine Klüfte, aber im Ganzen doch die ausserordentliche Dichtigkeit darbietet, die den ordinären Myomen und Myofibromen des Uterus eigen ist. Auch Cysten fehlen ihm gänzlich. Ein zweites Myom, fast kugelig (40:30) mit ganz denselben Eigenschaften, namentlich mit derselben scharfen Abgrenzung nach aussen sitzt in der ventralen Wand des Uterusscheitels, durchaus intramural, wenn auch nach aussen einen Vorsprung bildend, doch von der glatten Serosa, wie von der Uterusschleimhaut noch getrennt durch richtiges Myometrium. Die ganze Dicke der Wand an der Stelle dieses kleineren Myoms beträgt 55 mm. Noch ein drittes Myom schafft einen flachen Vorsprung, aber an der dorsalen Wand links von der Mittellinie, 20 mm unterhalb des Ansatzes des Lig. ovarii und 45 unterhalb des Uterusscheitels. Ist schon die Serosa über denselben deutlich verdickt und mit bindegewebigen Neubildungen besetzt, die weiter abwärts bald so zunehmen, dass der Douglas'sche Raum versperrt wird, so zeigt der Höcker auf dem Durchschnitt erst recht die uns bekannten Verhältnisse eines Adenomyoms; namentlich findet man eine grosse Schwierigkeit, die Grenze des Tumors zu bestimmen. Nur die besonderen weissen Inselchen und leicht ramificirten Streifchen bezeichnen am besten den Tumor und lassen ihn abmessen in seinem radiären Durchmesser mit 12, im tangentialen mit 17. An dem Sitz des Tumors beträgt die Dicke der Uteruswand 45, während sie an den übrigen Theilen, auch im Scheitel 25—35 misst. Alsdann finden sich aber auf den Quer- und Längsschnitten, welche durch die bis 30 dicke Wand des linken Tubenwinkels gelegt werden. sehr schwer abzugrenzende Herde, einzig und allein dadurch gekennzeichnet, dass hier die Uterussubstanz von hell gefärbten, moireeschimmernden Bälkchen stärker durchzogen wird, als das übrige Myometrium. Diese Bälkchen bilden ferner ein reicheres Geäst, als es in den übrigen betroffenen hypertrophischen Wandschichten durch die Gefäss- und Bindegewebsverästelungen erzeugt wird. Makroskopisch lässt sich schon erkennen und mikroskopisch wird es bestätigt, dass zwei grössere Herde vorhanden, der eine wesentlich vor, der andere hinter der Frontalebene, welche durch den Tubenwinkel gelegt werden kann, aufgestellt, beide getrennt durch denjenigen Theil des Myometriums, welcher sich in das Lig. latum fortsetzt. Ferner liegen nun diese Herde vollkommen intramural, ohne sich aussen irgenwie anzudeuten, hauptsächlich in den inneren Schichten des Stratum vasculosum. Ja ihre Ausläufer sind bis in die nächste Nähe der hypertrophirten Uterusschleimhaut zu verfolgen, kaum davon noch durch eine muskulöse Schicht von 1,5 mm Dicke geschieden. Jedem dieser Herde kommt ein Durchmesser bis zu 15 zu. Die Serosa beider Uterusadnexe ist sehr gefässreich, aber frei von bindegewebigen Auswüchsen. Tuben lang (100 mm) und nicht verwachsen, das Lig. ovarii proprium beiderseits sehr kurz, Eierstöcke platt. Starke Injection der Gefässe der Lig. lata; nahe dem lateralen Rande der

Alae vespertilionis sitzen Cystchen theils intraligamentär, theils aussen vorspringend, selbst gestielt, das grösste (12 mm) links.

Mikroskopische Untersuchung.

1. Im den Boden, auf welchem die letztgenannten Cysten aufsitzen, sind kleine, äusserst derbe Stränge, die offenbaren Parovarien, nachzuweisen, freilich stark verändert. Ein derbes, meist glänzendes Bindegewebe bildet durcheinander geschlungene Bälkchen, die geschrumpften Epoophoronkanälchen, deren Epithel sehr niedrig geworden, deren Lumen weit klaffend und durchweg mit hyalinen Kugeln und Cylindern gefüllt ist und sehr wechselt. Zahlreiche Ampullen und kugelige Cystchen treten im Verlauf der epithelialen Bälkchen auf. Ich kann diesen Zustand der Parovarien wohl als eine Sklerose bezeichnen, die mit Atrophie der Schläuche und mit Cystenbildung einhergeht.

2. In den grossen Myomen der ventralen Wand werden drüsige Einrichtungen oder Cysten nicht nachgewiesen.

3. Dagegen ergeben sich die Tumoren der Dorsalwand und des linken Tubenwinkels als richtige Adenomyome. Der erstere enthält nicht nur zahlreiche Cystchen (1—2 mm), die am reichlichsten in der Subserosa gelegen und evidente erweiterte epithelbekleidete, selbst flimmerbesetzte Kanälchen sind, sondern auch Drüsenschläuche, selbst in Haufen und richtigen Inseln, die mit einander kommuniciren. Als die grösste derselben, welche bis 6 mm Durchmesser ansteigt, in einer Schnittserie verfolgt wird, ergiebt sich leicht, dass dieselbe aus stark gebogenen Drüsenschläuchen und aus cytogenem Bindegewebe besteht, dass ganz im Innern ein grösserer Sammelbehälter, ein spaltförmiger Hauptkanal auftritt, dass endlich einige Seitenzweige dieser Insel, wiederum richtige Adenomstränge zu Nebeninseln hinüberleiten. An anderen adenomatösen Inseln liegen die Spalträume peripherisch und verhalten sich wie Ampullen. Das einbettende, ausserordentlich dichte Gewebe, welches meist durchscheinender ist, wie das bündelige lockere Muskelgewebe, ist doch ebenfalls richtiges Muskelgewebe; aber seine Muskelzellen sind schmal, und stehen in Lamellen mit geradlinigem Strich. Nur in den nahe der Serosa gelegenen Theilen treten die Muskelfaserlamellen leicht auseinander und ziehen in radiärer Richtung, radiär zur Achse des Uterus gestellt, in den Tumor hinein, ganz zu vergleichen mit der Aufstellung in den Fällen I und II (vergl. S. 14). In einzelnen Ampullen, vielleicht Endkolben, die mit niedrigem, aber wohl geordnetem Epithel versehen sind, werden Haufen von sehr grossen Rundzellen aufgefunden, die auch gefärbte Körnchen einschliessen, also richtige Pigmentkörper nachgewiesen. — Sind nun die Epithelzellen der Drüsenschläuche in den Tubenwinkeltumoren im Allgemeinen weniger kräftig entwickelt, häufig nur kubisch gestaltet und bisweilen auch abgelöst und in's Lumen gefallen, so ist es doch leicht, auch hier die-

selbe Art des Adenomyoms an den bekannten Strukturen nachzuweisen. Nur zwei abweichende Momente bedürfen der besonderen Erwähnung. Makroskopisch deutliche Cysten, Spalten oder Kanäle fehlen fast ganz, während doch die Drüsenschläuche mikroskopisch nicht nur schön entwickelte Ampullen bilden, sondern auch in den vorhandenen schmäleren Inseln ein recht weites Lumen haben, während ferner in den vorhandenen grösseren (bis 5 mm) Inseln centrale Hauptkanäle nachzuweisen sind. Zweitens verläuft in den schon dem blossen Auge wahrnehmbaren weisslichen Streifen oft nur ein einziger Drüsenkanal, meist ein dilatirter; immer aber wird sein Epithelschlauch noch getragen von einem gut entwickelten cytogenen Bindegewebe, so vereinzelt und zerstreut diese Drüsengänge inmitten des einfachen hypertrophischen Muskelgewebes auch auftreten mögen. In einzelnen Gängen, die entschieden durch ihre Weite ausgezeichnet sind, werden auch Füllungsmassen, die aus grossen Kugelzellen bestehen, aufgefunden, aber keine richtigen Pigmentkörperchen. Aufstellungen von Kanälchen im Gänsemarsch fehlen aber keineswegs ganz.

Noch ist zu erwähnen, dass die Drüsenschläuche der entschieden hypertrophischen Schleimhaut der Tubenwinkel ihre Enden ungewöhnlich tief in das Myometrium selbst eintreten lassen, so dass sie sich an die innersten Ausläufer unserer Adenome unmittelbar anschliessen und dass sie sich von diesen Drüsenkanälen nur durch das Fehlen einer Hülle aus rundzellenreichem, cytogenem Bindegewebe unterscheiden lassen.

Fall IVb.

Grosses Adenomyom der Dorsal- und Scheitelwand des allgemeinen hypertrophischen Uterus, central bis in die Schleimhaut reichend, spärliche Flimmercystchen. — Kugelmyome der ventralen, dorsalen und lateralen Wand. Tubenhypertrophie.

Taf. 1. Fig. 2 (die beiden diagnostischen Skizzen Freund's zu vergleichen).

Frau Pitz, 56 Jahre alt, schon mit 11 Jahren in gynäkologisch-klinischer Behandlung, hat nicht geboren. Krankengeschichte im Anhang: Freund's klin. Notizen.

Der Uterus ist oberhalb der Cervix abgetragen worden. Er trägt rechts noch die Adnexen und zwar ist die Tuba, im allgemeinen dick und stark gewunden, nach dem lateralen Ende hin kolbig aufgetrieben (bis 18 mm Dicke), hier mit einzelnen Fransen und auch mit einem gestielten kolbigen Anhangsgebilde, welches an seinem freien Ende in zwei deutliche Fimbrien ausläuft, besetzt. Alsdann folgt der rechte Eierstock fast wallnussgross, weil mit einer bluthaltigen kirschengrossen Cyste versehen, und dem Uterus hinter dem rechten Tubenwinkel durch einen dicken Bindegewebsstrang so angewachsen, dass das ganze Adnex doppelt gelegt und in dieser Lage fixirt, aber beim Trennen der Adhäsion leicht zu entfalten ist. Links fehlen die Adnexen bis auf einen kleinen, 1 cm langen Stumpf der ebenfalls dicken und normalen Tuba und des Lig. rotundum. An der ganzen Dorsalseite ist die Oberfläche des Uterus wegen der vielen bindegewebigen Verwachsungen, welche durchtrennt werden mussten, sehr rauh; dagegen

erscheint auf der vesikalen Oberfläche vom Scheitel an abwärts der seröse Ueberzug vollkommen glatt und spiegelnd. Die ganze Masse ist sehr rundlich, nahezu kugelig, weit über faustgross, erreicht schon fast die Grösse des Kopfes eines Neugeborenen, 100 breit 75 lang und 85 dick. Der Amputationsschnitt liegt an ihr schief zur Uterusachse; derselbe ist gleichsam auf die Dorsalseite hinaufgerückt, indem die vesikale Uteruswand viel tiefer abgeschnitten ist, wie die intestinale. Jene erscheint stark verlängert, weil sie in ihrem unteren Ende durch ein intramurales Kugelmyom (K Fig. 2) stark aufgetrieben wird. Letzteres hat einen Durchmesser von 30 und bewirkt, dass hier die Dicke der vorderen Uteruswand 45 beträgt, statt 30 höher oben in der Höhenlage des Fundus der Uterushöhle. In der gleichmässig verdickten Wand des Uterusscheitels steigt die Dicke, auf dem Medianschnitt gemessen, auf 55 und sinkt an der Dorsalwand nahe der Amputationsfläche auf 40 herab. Nur die stark gewölbte, auch auf der Ventralseite stark gekrümmte Scheitelwand des Uterus bildet das Hauptmassiv, fühlt sich in ihrer ganzen Breite härter, wie die eigentliche Ventralwand, nach den beiden Tubenwinkeln auch undeutlich höckerig an. So weit diese härter, ergiebt sich auf dem Durchschnitt der Bau des Adenomyoms. Da dasselbe in den medialen Theilen der Scheitel- und Dorsalwand stärker entwickelt ist wie in ihrem lateralen, da ferner in jenen das Adenomyom auch die innern, selbst die innersten Schichten der dorsalen Uteruswand durchsetzt und verdickt, so trägt dieselbe nach der Uterushöhle zu einen flachen Vorsprung (c A.), dessen dünner Schleimhautüberzug noch mit besonderen kleineren Plaques besetzt ist. Ferner ist das Ueberwiegen der medialen Verdickung daran schuld, dass seitlich die Uterushörner stark nach oben emporsteigen und somit diese Uterushöhle derjenigen eines Uterus bicornis gleicht.

Auf den sagittal und horizontal angelegten Durchschnitten des adenomyomatösen Gewächses ergiebt sich sofort ein greller Unterschied zwischen ihm und dem vorerwähnten Kugelmyom. Während dieses sich gegen das spaltenreiche umgebende Myometrium scharf abgrenzt und sich durch die grosse Dichte und die weisse Farbe seines Gewebes kennzeichnet, ist es fast unmöglich, mit blossem Auge zu bestimmen, wo das Adenomyom gegen die übrige einfach hypertrophische Uterussubstanz hin aufhört. Nur in den Cystchen und Spältchen, den schwach entwickelten Inseln drüsiger Substanz hat man ein Wahrzeichen für die Ausdehnung des Herdes. Auch erscheint derselbe nicht einheitlich, vielmehr aus mehreren Abtheilungen zusammengesetzt; diese sind freilich nicht scharf von einander zu sondern, ausser da, wo etwas breitere weisse, wie moirirte Seide glänzende Balkenzüge zwischen ihnen eine Grenze ziehen. Nach der äusseren Oberfläche des Uterus treten die hier gelegenen Abtheilungen als flache Buckel hervor, in deren Gewebe dichte Stellen, nämlich adenomyomatöse Gezweige eingelassen sind. Keine Möglichkeit, evident nierenartig gestaltete und gezeichnete Herde abzugrenzen, indem die Adenomherde sich sowohl unregelmässig in dem mächtig überwiegenden einfach hypertrophischen Myometrium zerstreuen, als auch unmerklich darin aufhören. Auch deutliche Rosetten bilden diese Adenomyomherde nicht; dafür sind die Adenome in ihnen zu schmal und relativ zu unbedeutend und ihre Verzweigungen auch zu gradlinig gestreckt. In diesen peripherischen Tubera sind die Cysten am grössten (bis 7:3), namentlich je an ihrem dorsalen Rande gelegen (A Fig. 2), innen mit Seitenbuchten versehen. Entsprechend dem Stratum vasculosum ist alsdann des ganzen Herdes Kern zu finden, dargestellt durch jenen erwähnten weissen Balkenzug, welcher sich nach aussen, wie nach innen in Gitter auflöst, deren Maschen durch hypertrophische Muskelbalken gewöhnlicher Art gefüllt werden. Zur Uterushöhle hin von diesem Balkenzug erstreckt sich, einen von Schleimhaut überzogenen Buckel gegen diese bildend, jene innere Abtheilung des ganzen Tumors (c A Fig. 2), welche durch ihre gröberen weissen Faserzüge, sowie durch die grössere Zahl und den deutlichen systematischen Zusammenhang dieses adeno-

myomatösen Geästes vor den äusseren Abtheilungen ausgezeichnet ist. Das gröbere Flechtwerk, welches schon am kräftig entwickelten Uterus, besonders im Falle einfacher nicht mit Adenom complicirter Hypertrophie in der inneren Hälfte der Uteruswand, also im Stratum submucosum, deutlich hervortritt, erscheint hier in der inneren Tumorabtheilung excessiv deutlich. Auch in den äusseren Abtheilungen kann man die Architektonik des Stratum submucosum in vergrössertem Maassstabe wieder erkennen und leicht feststellen, dass hier sowohl radiär als circulär gestellte Muskelfaserbalken und Lamellen sich gegenseitig durchsetzen, dass auf den Sagittalschnitten auch noch in den Tubenwinkeln die radiären Balkenzüge überwiegen. Wo dieses der Fall ist, da erscheinen in ihnen alsdann die zerstreuten Adenommassen, bezw. die Adenocysten sehr lang und grade gestreckt. Cysten- und drüsenarm ist der Kern der ganzen Geschwulst, jedoch fehlen die drüsigen Spalten und Gänge auch in den erwähnten weissen muskulösen Balkenzügen, welche die Blutgefässe einscheiden, nicht ganz. Mehrere bis erbsengrosse Kugelmyome in der hinteren, wie in der Vorderwand, in der linken Seitenwand zwei petrificirte.

Als die mikroskopische Untersuchung unmittelbar nach der Exstirpation des Uteruskörpers in meinem Institut vorgenommen wird, ergeben die Epithelien innerhalb der kleinen Cystchen und der Drüsengänge, welche nahe unter der äusseren Oberfläche angetroffen werden, eine kräftige Flimmerbewegung. Klar wird auch, dass dieser Flimmerbesatz nicht continuirlich vorhanden ist, sondern nur einzelnen Zellen und Zellengruppen desselben Kanals zukommt. Ferner kann ich auch schon frisch in den Schnitten vom rechten Uterushorn konstatiren, dass a) Pigmentkörper in den drüsigen Cysten vorkommen, und b) dass das feste Myomgewebe mit braunen Pigmentzellen, freien braunen Körnern und einzelnen Hämatoidinkrystallen durchsetzt ist.

Nach der Erhärtung — das Objekt befand sich bereits eine Stunde nach der Exstirpation in Müller'scher Lösung — ist der Fimmerbesatz keineswegs mit gleicher Leichtigkeit wieder zu finden, dennoch aber an der Epithelbekleidung, sowohl an den ungemein hohen Cylinderzellen zerstreut aufgestellter Drüsengänge, als auch in den Cysten, namentlich da, wo auf ihrem Epithelbelag Schichten hyaliner oder leicht körniger Substanz niedergeschlagen sind, deutlich nachzuweisen. Vielleicht bedeuten auch kleine längsgestreifte Aufsätze auf den hohen Cylinderzellen zusammengebackene Wimpern. Der Inhalt der Cysten und Cystengänge setzt sich nicht nur aus hyalinen Kugeln und geronnenem körnigem Eiweiss zusammen, sondern lässt auch viele grosse rundliche Zellen mit rundem grossen Kern und glänzenden Klümpchen im Protoplasma, seltener in pigmentirtem oder Pigmentkörnchen einschliessendem Protoplasma auffinden, schliesst aber niemals rothe Blutkörperchen ein. Folgende Einzelheiten werden 1. an den Drüsengängen und 2. an dem sie unmittelbar bettenden Muskelfasergewebe beobachtet.

1. Viele Drüsengänge stehen in zerstreuter Ordnung mitten im alten

Muskelgewebe, offenbar dilatirt, weil sie mit niedrigem Epithel besetzt sind, meistens auf dem Querschnitt von buchtiger, nicht exact kreisförmiger Gestalt. Einerseits erhebt sich zwischen den Buchten die Wand zu niedrigen Papillen, andererseits steigen die Buchten tiefer hinab ins Gewebe und bilden alsdann kurze Drüsenschläuche, indem die Epithelien höher, selbst hoch cylindrisch werden. Während bei dem einfachen Kanal das Epithel direct auf dem Muskelfasergewebe aufsitzt, schiebt sich bei reicherer Entwicklung der Seitenbuchten und der Drüsenschläuche etwas zellenreiches Gewebe ein, welches dem cytogenen Bindegewebe etwas ähnelt. Durchschnittlich bleibt dieses aber selbst an den deutlichen Adenomen schwach entwickelt und äusserst spärlich auch da, wo viele Drüschen in geschlossener Ordnung auftreten und eine richtige Insel herstellen. Meistentheils erscheint in den evidenten Inseln ein grosser Hauptkanal, welcher entweder in seinem ganzen Umfang Seitenkanäle, mindestens Seitenbuchten, aufnimmt und alsdann cylindrisch gestaltet ist, oder aber, an der Peripherie einer Insel, als spindelförmige, gar noch als geknickte Anschwellung eines Schlauches gelegen, eine Ampulle derselben genannt werden darf. Wenn sich mehrere benachbarte und communicirende Drüsenschläuche derselben Insel erweitert haben, so können sogar labyrinthische Gestalten auftreten. Andererseits erscheint im Falle starker Erweiterung der Hauptkanäle ihre Wandung in Falten gelegt, krausenartig, ja sogar mit kleinen papillären Erhebungen besetzt.

Gut entwickelt erscheinen aber die drüsigen Inseln in der inneren centralen Abtheilung des Tumors, welche eine in die Uterushöhle ganz flach hineinragende Erhabenheit herstellt. Wenn sich auch in ihnen jedesmal ein deutlicher Hauptkanal vorfindet, so bilden doch die Drüsengänge mit ihrem kräftigen, aus zellenreichem cytogenem Bindegewebe bestehenden Bett die Hauptmasse der Inseln. Dabei sind die Inseln durch drüsige Substanz mit einander zu einem förmlichen System verbunden. Da seine einzelnen Glieder ausserdem einander sehr nahe gelegen, so ist es leicht, die Verbindungsbrücken anzutreffen und die Verzweigungen der adenomatösen Stränge zu verfolgen, leicht auch festzustellen, dass die weiten Hauptkanäle sich mit ihnen verzweigen und schliesslich verästelte Cystengänge bilden können. Endlich sind diese Adenomstränge kräftigster Entwicklung auch bis an die innere Oberfläche der Uterushöhle zu verfolgen, ja ihr continuirlicher Zusammenhang mit der den Tumor überziehenden Uterusschleimhaut tritt auf der Stelle stärkster Prominenz mehrfach hervor. Da jedesmal ein kräftiger adenomatöser Strang bis an die Oberfläche emporsteigt und der richtige Schleimhautüberzug der Nachbarstelle äusserst dünn, entschieden verdünnt erscheint, so könnte man daran denken, dass hier das Tumorgewebe aus der Tiefe in die Scheimhaut hineingewachsen sei und diese verdrängt, mindestens stark atrophirt habe. Ihre Dicke wechselt so

rasch, dass diese Auffassung, der Tumor rage fast nackt gegen die Uterushöhle hervor, nicht unbedingt zu vertreten ist, deshalb nicht, weil die Schleimhaut in der ganzen Uterushöhle, auch ausserhalb des Tumorbereichs, entschieden atrophisch, dünn und gegen das Myometrium nicht scharf abgegrenzt erscheint.

2. Das Muskelfasergewebe ist in dem centralen Tumor als ein fast regelmässiger Begleiter des Adenomgewebes relativ leicht zu verfolgen, charakterisirt durch seine starke Färbbarkeit, die auf seinem Reichthum an kleineren Spindelzellen beruht. Auch verzweigen sich diese den Adenomsträngen und den gestreckt verlaufenden Hauptkanälen folgenden Muskelfaserzüge, fast immer deutlich longitudinell zum einzelnen Kanal gerichtet, wenn auch nicht ringsum in einer und derselben Dicke entwickelt. Bilden sie somit nicht eine richtige besondere Tunica um den Drüsenstrang und den Drüsenkanal, so erscheint doch diese an das Adenomgewebe anstossende Muskulatur vor allem übrigen Muskelgewebe ausgezeichnet durch ihre grosse Dichtigkeit, durch ihren eigenthümlichen Seidenglanz und durch ihre ausgeprägte Transparenz und Homogenität. Mikroskopisch ist dieselbe kaum in Bündel aufzulösen, im grellen Gegensatz zu dem Muskelgewebe der peripheren Theile des Adenomyoms, dessen Fascikel da, wo der Schnitt parallel seiner Faser gegangen ist, deutlichst von einander durch lockeres Bindegewebe gesondert erscheinen. Hat sie der Schnitt senkrecht getroffen, so kommen bei der parallelen Aufstellung der Bündel neben einander, leicht die bekannten Ansichten zu Stande, wie sie die Querschnitte von Fascien und Sehnen ergeben und zwar um so deutlicher, je reicher das einzelne Bündel an der bindegewebigen Zwischensubstanz, welche in ihm die Muskelfasern einbettet, welche weiterhin dann die primären zu secundären Bündeln vereinigt. Letzteres Muskelgewebe ist schwächer zu färben und darf wohl als normale, als präformirte Muskelsubstanz gelten, während jenes stark bündelige Gewebe, da es ebenso stark, wie das den Adenomen angeschlossene Muskelgewebe die Färbung annimmt, als jugendliche hyperplastische, entschieden neugebildete Muskelsubstanz zu betrachten ist. — Den Moireeschimmer und die weissliche Färbung verdankt die besondere Tunica der Adenomstränge sowohl dem gleichmässigen parallelen Streichen der Muskelfasern, als auch der homogenen, dichten und spaltenlosen Beschaffenheit ihrer einbettenden Grundmasse. Die Masse dieser weisslichen Scheide steht im geraden Verhältniss zu der Weite der Hauptkanäle, im umgekehrten zu der Stärke des cytogenen Bindegewebes der Adenomstränge.

Innerhalb der auf der Dorsalseite, wie an den Tubenwinkeln gelegenen flachen Erhebungen, welche auf den sagittal gelegten Durchschnitten radiär gestreift erscheinen, liegen die Drüsengänge nackt zwischen den Muskelfaserbündeln. Diese ordnen sich in keiner Weise zu Scheiden an, vielmehr

halten sich die Drüsenschlauchverästelungen ganz an die oberflächlichen Schichten dieser weitreichenden myomatösen Neubildungen, welche stellenweise etwas fibrös erscheinen.

Wie die zahlreichen derben und scharf abzugrenzenden kleineren Myome, welche auf den horizontalen, wie auf den sagittalen Schnitten hervortreten, so lässt auch das in der Zeichnung Taf. I. Fig. 2 M genannte eiförmige auf den durch seine Mitte ausgeführten Schnitten nur die gewöhnlichen, etwas geschwungen verlaufenden Muskelfaserbündel erkennen, aber keine richtige Drüsensubstanz, ist also von den Kugelmyomen nur insofern unterschieden, als es reicher an jungen Muskelfasern und ärmer an fibrösem Gewebe ist. Dicht daneben, nahe schon der unteren Grenze, findet sich aber ein miliares (2 : 1) leicht spindelförmiges, entschieden jugendliches Myom (A' Fig. 2) mit deutlicher drüsiger Einrichtung, also ein Adenomyom. An seinem dorsalen Pol sitzt ein Cystchen, besser wohl eine Ampulle zu nennen, deren Boden sich in mehreren Falten erhebt. Zwischen diesen münden kurze Drüsengänge auf dem Ampullenboden ein, noch neben dem bezeichneten Pol des Myoms. Alsdann senkt sich aber auch die Mitte des Ampullenbodens trichterförmig in dieses hinein, und dieser Trichter verlängert sich zu einem richtigen Drüsenkanal, welcher alsdann ziemlich genau die Achse des Myoms einnimmt und sich verjüngend bis fast in die Nähe seines ventralen Pols zu verfolgen ist, bis zum letzten Ende noch mit einem kräftigen Cylinderepithel bekleidet und auf dem ganzen Verlauf noch mit kurzen, schräggestellten Seitenbuchten versehen. Somit verhält sich dies miliare Myom zu der Ampulle wie der aus cytogenem Bindegewebe aufgebaute Theil einer Adenominsel, mit dem Unterschiede, dass hier ein doppelschichtiges Muskelfasergewebe (ein äusseres longitudinelles und ein inneres mehr schief, fast circulär angeordnetes) an die Stelle des cytogenen Gewebes der Insel getreten ist. Auch von den Seitenwänden der Ampulle erheben sich mit kräftigem Cylinderepithel bekleidete Zapfen oder Kolben, einer derselben mit einem so regelmässig kugeligen Kopf, dass er ein Pseudoglomerulus genannt werden darf. In den Drüsenkanälchen der nächsten Umgebung (s. Fig. 1b) ist das cylindrische Epithel ausserordentlich hoch, die einzelne Zelle sehr schmal oft mit Flimmern besetzt, sitzt aber gewöhnlich direct dem Muskelfasergewebe auf. Niedriger wird das Cylinderepithel in den cystischen Erweiterungen, wenn sie auch nur eine miliare Grösse haben.

Die linke Seite der Dorsalwand reicht weiter (um 15) nach unten, wie rechts, deswegen, weil im Innern dieser Auftreibung noch ein zum Theil verkalktes Kugelmyom eingeschlossen ist, reichlich so gross wie das Kugelmyom (K) in der ventralen Uteruswand (vergl. Freund's Skizze Nr. 2).

B. Die kleineren Tumoren des Uteruskörpers.

Fall Va.

Kleines Adenomyom in der rechten Hälfte der Dorsalwand des Uteruskörpers und cystischer Schleimhautpolyp. Cervixkrebs.

Auf der dorsalen Wand eines etwas hypertrophischen Uterus, welcher von einer vierzigjährigen Frau H. aus Hagenau, die lange vor der Operation einmal geboren hatte, wegen Carcinom der Cervicalportion (Plattenepithelkrebs) per vaginam exstirpirt worden war, erhebt sich ganz flach eine längliche, bohnengrosse Härte, auf der Medianlinie beginnend und mit ihrer Längsachse gegen den rechten Tubenwinkel gerichtet, ohne aber diesen mit ihrem lateralen Ende zu erreichen. In ihrem ganzen Verlauf bleibt ihre Achse dem Scheitelrande des Uteruskörpers ziemlich parallel gerichtet, dabei beträgt der Abstand von diesem ungefähr 15 mm. Die Durchschnitte der dorsalen Uteruswand ergeben an dem Tumor die uns bekannte Zeichnung, durchflochtene, weissliche Flecke und Bälkchen in einem richtigen Myomgewebe, namentlich auch einzelne bis stecknadelkopfgrosse (1 mm) Cystchen. Die Dicke des Tumors steigt bis 6 mm bei einer Länge von 15 mm. Ist auch seine Grenze gegen die Uterussubstanz nicht scharf gezogen, so lässt sich doch leicht feststellen, dass er sich nur in die peripheren Theile der Uteruswand einsenkt, ihre inneren Schichten dagegen völlig frei lässt.

Die mikroskopische Untersuchung erhebt dieses Verhältniss zur Gewissheit, Sie lehrt ferner, dass in dem Tumor ein richtiges Myomgewebe vorliegt, dass die mit niedrigem, auch mit Flimmern tragendem Cylinderepithel bekleideten Cystchen etwas verzweigt und inmitten des Verlaufs von Drüsenröhren entstanden, dass selbst zierliche Ampullen gebildet sind. Enge Röhren mit hohem cylindrischen Epithel stehen immer nur isolirt, niemals zu mehreren neben einander. Fast nirgends sind sie in ein deutliches cytogenes Bindegewebe eingebettet.

In die Höhle des Uteruskörpers ragt von der hinteren Wand ein kleiner, ganz mit Cystchen durchsetzter Schleimpolyp hinein. Sitzt derselbe auch genau auf der dem Adenomyom entsprechenden Stelle der hinteren Wand auf, so lassen sich doch in den bezüglichen inneren Schichten des Myometriums mikroskopisch weder Drüsenschläuche noch Cystchen nachweisen, ebenso wenig in den Tubenwinkeln und in dem noch erhaltenen Theil der Cervix.

Ueber das Verhalten der Adnexa des Uterus kann ich nichts aussagen, da dieselben nicht mit exstirpirt worden waren.

Fall Vb.

Cystisches Adenomyom der linken dorsalen Seite des Uterusscheitels, die ganze Dicke der Wand einnehmend, auch telangiectatisch. An correspondirender Stelle des Fundusgewölbes ein cystischer Schleimhautpolyp. Rechts Parovarialanhänge.

Bei der 72jährigen verheiratheten, aber kinderlos gebliebenen Frau Wagner, welche an einer chronischen mit starker Stauung verbundenen Endocarditis aortica zu Grunde gegangen, zeigt der auffällig convexe Uterusscheitel auf seiner Dorsalseite eine flache Erhöhung mit glattem serösem Ueberzug. Ihr Gipfel liegt 5 mm links von der Medianebene und hat im Gegensatz zu der sonstigen Röthung der Uterusoberfläche einen weisslichen

Schimmer. Darunter fühlt man eine Härte von bedeutendem Umfang. Gegen den linken Tubenwinkel setzt sich weder die Härte, noch die Erhöhung fort, auch der rechte Tubenwinkel erscheint normal, reicht aber am Uterus tief abwärts. Länge des ganzen Uterus 62, Breite des Fundus 50, grösste Dicke auf dem Medianschnitt 28, die ventrale und dorsale Wand gleich dick, die Höhle klafft auf 4. Verwachsung am inneren Muttermund, von diesem an krümmt sich die Achse des Uterushalses, ihre Concavität dorsal gekehrt, also etwas Retroflexion. Auf der äussersten Spitze der vorderen Muttermundlippe ragt eine ganz oberflächlich gelegene Cyste kugeliger Gestalt (10 mm Durchmesser) hervor, daneben einige kleinere Naboth's Eier. Ausser zerstreuten subserösen Cystchen bieten die Adnexen wenig Erwähnenswerthes dar, die Eierstöcke zahlreiche fibröse Herdchen, sogen. Corpora albicantia und grosse hyaline Infiltrationen in dem Gefässe, der Arterienadventitia; rechts bindegewebige Membranen, welche sich vom Eierstock zur Tuba ausspannen, ferner drei gestielte Anhangsgebilde über der Ala vespertilionis, in welcher das Parovarium im Gegensatz zu links schlecht zu erkennen ist.

Auf dem Medianschnitt des Uterus fällt eine im Fundus gelegene rundliche 4 mm dicke Cyste auf, welche laut der mikroskopischen Untersuchung einerseits als eine richtige Adenocyste bezeichnet werden muss deswegen, weil in sie von ihrer äusseren (dorsalen) Seite her kleine Nebencystchen, ja sogar ein ganz poröser Zapfen deutlich drüsigen Charakters hineinragen. Andererseits ist sie aber schon zum Haupttumor der Uterusscheitelwand zu rechnen, da auf den allernächsten Schnitten neben und hinter ihr kleine zellenreiche Adenomherdchen auftreten. Die Annahme, dass diese ganz im Myometrium eingebettete Cyste von den Uterinaldrüsen her entstanden sei, liegt allerdings nahe. Denn erstens ist die muskuläre Schicht, welche sie von der Uteruschleimhaut trennt, an einer Stelle kaum 2 mm dick und zweitens ist die letztere verdickt, mit miliaren Cystchen dicht durchsetzt. Sie bildet zweifellos einen leistenförmig gestalteten mit scharfem First versehenen cystischen Schleimhautpolypen, welcher interessanter Weise von dem Gewölbe des Fundus 7 mm lang herabhängt und dessen Basis nur auf der Dorsalseite, also ganz entsprechend dem Sitz des Scheitelwandtumors befestigt ist. Freilich bleibt er nicht wie dieser auf die linke Seite beschränkt, sondern geht noch etwas über die Medianebene hinüber in die rechte Fundushälfte hinein, auch hier noch auf der Dorsalseite in einer Strecke von 4 mm entspringend. Seine grössere, 8 mm breite, linke Hälfte erreicht aber längst nicht das linke Horn der Uterushöhle, welches etwas erweitert zu nennen ist, wenn auch dieser Polyp seinen Binnenraum wieder stark beschränkt. Die Basis des Polypen hat durchschnittlich einen sagittalen Durchmesser von 5 mm.

Auf dem grössten sagittal gelagerten Durchschnitt des Tumors der Scheitelwand ergiebt sich, dass derselbe auf der Dorsalseite wohl ihre ganze Dicke von 20 einnimmt, hier auch die Schleimhaut fast erreicht, wenigstens treten ihm zugehörige, nämlich ganz in Myometrium gebettete Drüsenschläuche fast auf 1 mm unter die innere Oberfläche empor. Allerdings ist die Schleimhaut sehr atrophisch, drüsenarm, vielleicht drüsenlos und auch deswegen schlecht abzugrenzen, weil das stark atrophische Wandgewebe überhaupt so zellenreich, nämlich reich an Zügen kleinster Spindelzellen ist und daher von dem zellenreichen Schleimhautbindegewebe kaum zu unterscheiden ist. Jedenfalls sind auf der Ventralwand die Schleimhautdrüsen deutlich und dies cystogene Bindegewebe viel besser zu erkennen. Ich darf daher behaupten, dass auf der Dorsalseite das Adenomyom die Schleimhautschicht in seinen Bereich mit hineingezogen hat. Auf dem-

selben grössten sagittalen Durchschnitt erreicht der Tumor andererseits auch die peripherste Schicht der Wand, auf den folgenden lateralen und medialen Schnitten wird die subseröse Schicht von ihm nicht mehr betheiligt. Der frontale und der sagittale Durchmesser steigen nahezu auf 20, der verticale erreicht höchstens 18. Der eigentliche linke Tubenwinkel erweist sich, ebenso wie der rechte, gänzlich tumor- und drüsenfrei.

Die Durchschnitte des Tumors sind zunächst ausgezeichnet durch grosse (1 bis 3 grosse) Cystchen, die von der Kugelgestalt immer etwas abweichen, richtige Adenocystchen mit einem einschichtigen Cylinderepithel, das meist niedrig, sogar platt ist, und im letzteren Falle auch flimmertragend befunden wird. Die Zahl dieser makroskopischen Cystchen beträgt im Ganzen auf den Schnitten oft 5—7. Das übrige Tumorgewebe ist nun vor allem Myometrium charakterisirt durch seine grössere Dichtigkeit und die stärkere Röthung, welche die Karmintinction daran hervorruft. Die Färbung, wie die Dichtigkeit ist aber keineswegs gleichmässig; im Gegentheil, die Zeichnung ist sehr fleckig und im Allgemeinen sind Herdchen gesättigterer Färbung und dichterer Beschaffenheit zu erkennen, wenn auch nicht scharf gegen das Zwischengewebe abgegrenzt. Einzelne Flecke fallen deswegen auf, weil sie sowohl sehr zellenreich und daher stark karmingefärbt, als auch braun gestreift, nämlich von einem ungemein stark gefüllten Blutcapillarnetz durchzogen erscheinen. Diese letzteren Herdchen sind teleangiektatische Adenome zu nennen, da ihre sehr lockere Grundsubstanz, ein sehr gefässreiches cytogenes Bindegewebe, auch deutliche mit mässig hohem Cylinderepithel versehene Drüsengänge einschliesst. Umgeben werden sie weiterhin noch von Muskelfaserzügen, welche wie das übrige dichte Gewebe nur äusserst spärliche Blutgefässe enthalten. Die Flecken einer anderen Art stellen sich bei weiterer Untersuchung als gewöhnliche Adenomyomherdchen heraus, in denen das cytogene Bindegewebe ganz zurücktritt. Ja es finden sich Drüsenschläuche — meistens hat ihr Epithel hohe Cylindergestalt — ohne jedes cytogene Bindegewebe, so dass ihr Epithel direct auf dem neuen Muskelfasergewebe aufsitzt. Längliche und rundliche Cystchen giebt es in beiden Herdarten, selbst an grosse Cystchen schliesst sich stellenweise auch ein teleangiektatisches cytogenes Bindegewebe an, wenn auch ganz vorwiegend die Wand derselben von einem zellenärmeren spindelzellenhaltigen, also muskulären Fasergewebe gebildet wird. Die teleangiektatischen Adenomyome sind meistentheils längliche Balken und verlaufen zwischen den grösseren Cystadenomyomen etwas gebogen, so dass es den Eindruck macht, als ob sie infolge der starken Vergrösserung der Cystchen bei Seite geschoben, sogar etwas verbogen und gedehnt worden wären.

Das Spindelzellen tragende Gewebe darf man, soweit es sich um das Drüsengewebe concentrisch anordnet, diesem zurechnen und insofern als „neues“ bezeichnen. Ueber das Alter soll damit nichts ausgesagt sein, indem

auch in dem ausserhalb des Tumors gelegenen Myometrium sich die alten schmalen Muskelfaserbalken ausserordentlich lebhaft färben lassen, da sie kleinste Muskelfasern enthalten und offenbar atrophisch sind. Was neugebildet mit dem Tumor, und was präformirt ist, lässt sich an der Struktur schwer entscheiden. Nur ein Umstand fällt noch in die Augen. Das einfach atrophische Myometrium ist von stark gefüllten Blutkapillarnetzen durchzogen, das Fasergewebe des Tumors, wie angegeben, entbehrt derselben.

In den Cysten sind sehr wenig morphologische Elemente, nur einzelne ungefärbte kugelige Zellen und zuweilen auch rothe Blutkörperchen aufzufinden, auch kein Schleim, obwohl der Kopf der hohen Cylinderzelle oft durch ein stark körniges, unfärbbares Protoplasma gebildet wird. Nur an den flachen Epithelzellen der Cysten werden Flimmern nachgewiesen.

Fall VI.

Multiple Adeno-Cystchen auf der Dorsalseite des Uteruskörpers, subseröses Polycystom im Douglas, Drüsenschläuche im Myometrium des rechten Tubenwinkels. Cystisches Myofibrom der rechten ventralen Uteruswand, dessen Cyste mit der Uterushöhle in Communication.

(Taf. II. Fig. 1.)

Bei einer 42jährigen Frau B. E., welche mehrmals geboren hatte und an Lungenphthise (links faustgrosse Caverne) und Pleuritis mit Lungencompression, Kehlkopfgeschwüren und consecutiver amyloider Degeneration der Milz, Niere und Leber verstorben, ausserhalb des Instituts von Herrn Dr. **Martin B. Schmidt** secirt worden war, werden die inneren Genitalien wegen des interessanten Befundes eines cystischen Tumors der Ventralwand des Corpus uteri herausgenommen und einer genaueren Untersuchung unterzogen.

Ganze Länge des Uterus 85, seiner Höhle 68, seines Cervicalkanals 28, Breite des Fundus 55, Dicke der ventralen Wand 18, der dorsalen 16, also im Allgemeinen normale Grösse, Gestalt und Struktur. Auf dem Corpus erscheint die Serosa vorn glatt, hinten mit 7 kleinen braunen rein bindegewebigen, andererseits aber mit weisslichen balkigen Erhebungen besetzt. Diese weissen Bälkchen werden deutlich von der Serosa überzogen und bilden verästelte, selbst sternförmige Figuren, welche an vernarbende Krebsherdchen erinnern und auf dem senkrechten Durchschnitt als hellere Substanz 1—1,5 in die Tiefe zu verfolgen sind, ferner kleinste Cystchen sogar mit blossem Auge erkennen lassen. Die grössten dieser zierlichen Reliefs finden sich am Scheitel des Uterus, die kleineren setzen sich auf beiden Seiten der dorsalen Oberfläche, vorzüglich in den medialen, von rechts nach links stark gewölbten Theilen fort, und die kleinsten nur als miliare Knötchen erscheinenden, mit intensiv braunem Ueberzug versehenen Höckerchen gehen links bis zur Höhenlage des Orificium intern. uteri hinab. Ja noch in der Tiefe des Douglas'schen Raumes ist durch ein erbsengrosses (5 mm) derbes Knötchen das Peritoneum so emporgehoben, dass es von seinem harten Gipfel her in mehrere Fältchen gelegt ist, ohne dass hier sonst richtige Adhäsionen gebildet wären. Wie dieses Knötchen, welches gänzlich in das lockere subseröse Bindegewebe eingebettet, auf seinem Gipfel mit der Serosa nur schwach verwachsen ist, so steht es andererseits auch mit der

Wand des Scheidengewölbes in keinem festeren Zusammenhang, ist vielmehr in dem bettenden lockeren Bindegewebe leicht zu verschieben und grenzt sich auch letzterem gegenüber auf dem Durchschnitt sehr scharf ab als ein linsenförmiger, 3 mm dicker derberer Körper, in dessen peripheren Schichten mehrere bis 1,5 mm messende Cystchen erscheinen. Das Knötchen liegt auf der linken Seite genau in gleicher Höhe mit der Stelle des Ueberganges der Scheidenwand auf das Collum uteri, auch mit einer submucösen Schleimcyste des Collum von 4 mm Durchmesser, welche letztere 14 mm über dem Orificium extern. ihren Sitz hat. Den strahligen Figuren an der dorsalen Oberfläche des Corpus uteri entsprechen auf dem Durchschnitt desgleichen flache, blasser als das bettende Myometrium gefärbte Herdchen mit allerkleinsten Cystchen.

Die Serosa der ventralen Seite des Uteruskörpers wird durch ein gewöhnliches kugeliges, scharf abgegrenztes Myom emporgehoben, welches keine Cysten oder Drüsengänge erkennen lässt. Dagegen enthält ein noch tiefer auf der ventralen Seite sich aus der Substanz des Corpus uteri unter den Bauchfellüberzug der Excavatio vesico-uterina vorschiebender Tumor (M) von Wallnussgrösse eine centrale grosse Höhle (C), und diese mündet ganz offen in das Cavum uteri mit einem kurzen 5 mm dicken Hals, 4 mm oberhalb des Orificium internum. Auf der grössten Durchschnittsebene des Tumors misst die Längsachse desselben 30, die seiner Höhle 20 mm, die Breite der Höhle, abgesehen von ihrem Halse, 10 mm. Die ganze Höhle spitzt sich also wie diejenige einer dickbauchigen Flasche gegen ihre Ausmündung hin zu, desgleichen aber auch der ganze Tumor, indem seine feste Masse, welche ja die Wand der Flasche bildet, von ihrem Grunde her gegen die Ausmündung in die Uterushöhle hin sich verjüngt. Während am äusseren vorragendsten Theile die Wanddicke 10—11 beträgt, sinkt sie an der kranialen Seite auf 4, an der kaudalen Seite unter 3 mm hinab; fast ganz an der Ausmündung des Halstheiles ist die Dicke der Wand nicht mehr zu bestimmen, da sie hier mit dem Myometrium zusammenfliesst. Bis dahin ist aber der Tumor nach aussen von der Substanz des Uterus scharf abgegrenzt, ja von dieser sogar durch einen mit ganz lockerem Bindegewebe unvollständig gefüllten Spalt gesondert und daher innerhalb der Uteruswand etwas hin und her zu bewegen. Hinsichtlich seiner Aufstellung in der Uteruswand, welche dicht oberhalb des Tumordurchtritts 18, dicht unterhalb 8 dick ist, sind noch zwei Punkte hervorzuheben. Erstlich nimmt der Tumor, dessen subseröser Vorsprung 27 breit ist, die ganze Breite der rechten Hälfte der Vorderwand des Uterus ein, verbreitert sie lateralwärts, überschreitet aber auch die Medianebene bis in die linke Hälfte, die in dieser Höhe nur 16 breit ist. Zweitens macht die Achse des Tumors und besonders seiner Höhle mit der Uterusachse einen Winkel von 45°, steht also keineswegs auf dem Collum uteri senkrecht, so dass sie in die dicht oberhalb des Orificium externum durch den Uterus gelegte Horizontalebene zu liegen käme; sie verläuft vielmehr nach vorn und abwärts, so dass der nächstgelegene Theil der äusseren Hervorragung eine Horizontalebene, welche in der Höhe der genannten submukösen Cyste des Collum gelegt würde, nach unten noch etwas überschreitet (der Inhalt der grossen Tumorcyste bestand in einer ganz geringen Menge Schleim, der vom Inhalt des Cavum uteri nicht unterschieden wurde). Ihre Innenfläche erscheint leicht höckerig, schleimhautähnlich, ohne dass sich eine besondere Membran von der festen, gleichmässig dichten und etwas fleckig erscheinenden Substanz des Tumors abgrenzen liesse. (Siehe Taf. II. Fig. 1.)

Beide Eierstöcke sehr derb, ihre Albuginea verdickt, ihre Oberfläche höckerig und gefurcht, rechts gyriform, ihre Ligamenta propria sehr kurz. Die rechte Tuba ist mehrfach geknickt, an ihrer Ampulle besitzt die Knickungsstelle eine sackige Erweiterung von 5 Durchmesser, lateralwärts eine accessorische Tubenmündung. Auf der rechten Seite der rechten Ala vespertilionis hängt eine stecknadelkopfgrosse gestielte Cyste, deren dünner Stiel 27 lang ist; darunter liegt das rechte sehr kräftig entwickelte Parovarium und

enthält 1. zwei Cysten, die grösste 4 im Durchmesser, 2. zwei Massive von drüsiger Substanz, das eine kugelförmig, 2 dick, das andere schildförmig 3 im Durchmesser, letzteres den Sammelpunkt der queren Parovarialkanäle, die longitudinelle Stammleiste des kammförmigen Parovariums bildend; ein eigentlicher Gartner'scher Kanal fehlt. Das linke Parovarium ist etwas platter, nur sein lateraler Theil ist dick, indem hier eine 3 grosse Cyste mit steifer 0,5 dicker Wand hart neben dem Tubenpavillon entwickelt ist; darüber eine kurze straffe Adhäsion mit dem Peritoneum der Beckenwand. Im ausgebreiteten medialen Theile des Lig. latum werden auch nach der Färbung und mit Hilfe der Lupe keine Fäden oder Stränge, welche Kanälchen einschliessen, wohl aber zahlreiche Bündel glatter Muskelfasern aufgefunden.

Die mikroskopische Untersuchung ergiebt folgendes:

1. Die Parovarialcyste links besitzt ein niedriges Epithel mit kubischen Zellen und zahlreiche flache Ausstülpungen der Höhle, auch richtige cylindrische Drüsengänge mit demselben Epithel. Daneben sind dann, ebenso wie in dem Massiv des rechten Parovariums, starrwandige, mit sehr niedrigem Epithel versehene Schläuche zu finden, welche stark geschlängelt, varicös gestaltet, verästelt und oft mit Ampullen und zierlichen Divertikeln versehen sind, auch in kolbige Enden übergehen, die schon Cystchen zu nennen sind und hyaline Abgüsse enthalten. Daneben liegen im lockeren Bindegewebe ganz enge, mit deutlichen Cylinderzellen ausgekleidete Drüsenkanälchen; auch vereinzelte, Flimmer tragende Zellen werden aufgefunden. Ferner erscheinen zwischen den Drüsengängen auch Faserbälkchen, welche glatte Muskelfasern, nämlich kräftige Spindelzellen mit langen Kernen führen, aber sich nicht unmittelbar an die Drüsengänge halten. Im Ganzen erinnern also diese harten Partien in ihren Structuren deutlich an die derben Adenomyome der Tubenwand und der Tubenwinkel. Die Cyste liegt völlig im Bindegewebe des Ligaments, beziehungsweise unter dem Peritoneum gebettet, lässt aber keinerlei Verbindung mit der Tuba oder der Peritonealhöhle erkennen, ist also wohl als ein intraligamentäres Adenocystom aufzufassen, welches wahrscheinlich aus dem Parovarium entstanden ist.

2. Sowohl das erbsengrosse Polykystom im Douglas, als die kleinen, oft cystischen Knötchen, welche unter der Serosa des Uterusscheitels gelegen sind, erweisen sich als Adenocystome mit niedrigem Cylinderepithel, welches an beiden meistens auf einem kräftigen Lager cytogenen Bindegewebes aufsitzt. In jenem Polykystom finden sich neben kugeligen Cysten mit ganz plattem Epithel Drüsenschläuche mit hohen Cylinderzellen und sogar als Anhängsel der Kugelcyste; sein Grundgewebe ist durchschnittlich ein recht lockeres zellenarmes Bindegewebe, welches sich aber an einzelnen Cysten zu einer selbstständigen Wand verdichtet, und alsdann auch lange Spindelzellen in Bündeln, offenbar glatte Muskelfasern auffinden lässt. In dem Uterusscheitel gelingt es sehr leicht, lange Drüsenkanälchen

in zerstreuter Aufstellung und die Cystchen einfach als Verbreiterungen dieser Kanälchen nachzuweisen.

3. In drei Querschnitten des rechten Tubenwinkels, die aufeinander folgen, werden zwei abgeschlossene cylindrische Drüsengänge, deren einschichtiges Epithel aus niedrigen Zellen besteht, deren Lumen mit undeutlich zelligen Massen vollkommen gefüllt ist, aufgefunden; und zwar sind sie in ihrer ganzen Länge ausserhalb der intramuralen Tuba, wenigstens ausserhalb ihrer kräftigen Ringmusculatur, wenn auch in ihrer unmittelbaren Nachbarschaft gelegen. In vielen anderen Schnitten dieses Tubenwinkels nichts Aehnliches, obwohl er etwas dick, wenigstens dicker erscheint, als der linke Tubenwinkel, dessen Untersuchung auf Drüsenschläuche ebenfalls negativ bleibt.

4. Die Wand des cystischen, in der Höhe des Orificium internum gelegenen, die rechte Vorderwand des Uterus zwischen dem Corpus und der Cervix durchbrechenden Tumors (M) baut sich aus einem dichten fibromyomatösen Gewebe auf. In den inneren Schichten wiegt die Muskelfaser vor, in den äusseren tritt das feinfaserige zellenarme, fast hyaline Bindegewebe in den Vordergrund. Namentlich folgt dieses oft den Blutgefässen und besonders den Blutkapillaren als eine dicke Scheide, und die Muskelfaserzüge werden infolgedessen auf schmale Balken zusammengedrängt, die sich miteinander zu zierlichen Netzwerken verbinden. Durch diese regelmässig netzartige Zeichnung unterscheidet sich der vorliegende Tumor von den gewöhnlichen Myomen, ferner noch durch die geringe Grösse der glatten Muskelfasern und endlich durch den Umstand, dass sich das feste Tumorgewebe nur mikroskopisch und auch da nur sehr unvollständig in einzelne Abtheilungen mittels interlobulärer fibröser Scheidewände sondern lässt. Inmitten dieser Wand werden unter etwa 50 Schnitten nur 2 Mal drüsige Bildungen wahrgenommen, aber keine Schläuche, sondern zwei kleinste kugelige Cystchen, von 0,5 und 0,2 mm Durchmesser, bekleidet mit einem einschichtigen äusserst flachen Epithel, ohne morphologische Bestandtheile zu enthalten. Diese Cystchen liegen 5 mm von der Tumorhöhle entfernt und stehen nicht in der geringsten Beziehung zu der inneren Auskleidung der letzteren. Es lässt sich dieses um so sicherer behaupten, als innen an der Tumorwand zwar eine dünne Schleimhaut, gebildet aus einem sehr dünnen Lager zellenreichen, fast adenoiden Bindegewebes und einem einschichtigen niedrigen flimmerlosen Cylinderepithel nachgewiesen, aber absolut keine Spur von Drüsen aufgefunden wird, gar nichts, was den nachweisbaren drüsigen Gebilden der atrophischen Uterusschleimhaut nur entfernt gliche. Im Fundus der Tumorhöhle erscheint die innere Oberfläche mit kleinen Wülsten besetzt, sowohl auf, wie zwischen ihnen sind die Cylinderepithelien grösser und länger gewachsen, aber auch hier keine Ausstülpung, die ein drüsenartiges Gebilde zu nennen wäre.

5. In der rechten Hälfte der Cervix uteri und zwar auf dem Querschnitt, der in halber Höhe derselben durchgelegt wird, ist eine kleine sichelförmige Figur durchscheinenden Gewebes mikroskopisch als ein longitudinelles bindegewebsreiches besonderes Faserbündel, aber gänzlich frei von epithelialen Gebilden zu erkennen. Trotzdem darf dasselbe, da es etwa 4 mm von der Cervicalhöhle absteht, wohl mit Rieder als die übrig gebliebene Spur des obliterirten Gartner'schen Kanals angesprochen werden. Dasselbe kann auch noch höher oben in gleicher Höhenlage mit dem Fundus des Tumors und in demselben Abstand von dem Cervicalkanal wie oben aufgefunden werden, hier nur hinter die Frontalebene verschoben, offenbar in Folge der Verbiegung des Uterus durch den in seiner Vorderwand eingelassenen Tumor. In der linken Hälfte des Collum findet sich ein ähnlicher fibröser Muskelfaserstrang, welcher viele grössere Blutgefässchen einschliesst, aber ebenfalls keinerlei epitheliale Einrichtungen enthält. An der Schleimhaut der Cervix in der Höhe des Orificium internum treten mikroskopische kleinste kolbige Papillen hervor, desgleichen in dem intramuralen Abschnitt der sehr kräftigen Tuba.

Fall VII.

Kleines Adenomyom der Dorsalwand des Uterus. Cystoadenomyom in perimetritischen Adhäsionen. Fünf Kugelmyome. Gartner'sche Kanäle mit cystischen Drüsen und Bläschen. Epoophoroncysten.

Durch zahlreiche Myome missgestalteter Uteruskörper (Corpus 30, Cervix 30 lang) einer älteren Person, erweiterter Cervikalkanal mit einem kolbigen Schleimhautpolypen, linke Tuba fehlt, neben der rechten, normal beschaffenen Tuba enthält die Ala vespertilionis ein kräftiges Parovarium und das Lig. tubo-ovaricum 4 in eine Reihe gestellte Cystchen bis Erbsengrösse. Die ganze hintere Fläche des Uterus durch lockere Adhäsionen mit der Beckenwand verwachsen; inmitten derselben ist genau median und mit 2 cm Abstand vom Fundus eine platte Cyste von 8 zu finden, deren Verbindung mit dem Uterus durch lockere Adhäsionen hergestellt wird. Ihre dorsale Wand ist 0,5, ihre ventrale 1,5 dick. Dicht darüber sitzt in der Uteruswand ein Adenomyom 7:3 messend, flach vorspringend, auf dem Durchschnitt nicht scharf abzugrenzen gegen die Uterussubstanz. Lateralwärts von ihm liegen scharfbegrenzte kugelige Myome, rechts No. 1: 6 mm, links No. 2, 3 und 4: je 7, in der vorderen Wand No. 5: 25. Die Dicke der Uteruswand (ausserhalb der Myome) am Fundus 5, in der hinteren Wand 8, diese also sehr dünn. Orificium extern. uteri fast geschlossen, trichterförmig, Collum bildet darum einen runden derben Wulst, oberhalb des Orificium wird der Cervikalkanal sogleich sehr weit bis zum Orificium internum hin. Die Cervixwand steif und bis 8 dick, viele Cystchen in ihrer Schleimhaut.

Mikroskopische Untersuchung.

1. Das Adenomyom besteht in seinem Innern vorwiegend aus altem Bindegewebe, ist hier also ein Fibromyom. In seiner Peripherie wiegt das

Muskelgewebe vor und bildet zellenreiche Stränge, welche dann in ihrer Achse Drüsenschläuche einschliessen, meistentheils in gefässführendem, cytogenem Bindegewebe gebettet. Stränge dieses Gewebes sind auch bis in das Centrum der Geschwulst zu verfolgen, vor allem aber in der Nachbarschaft des Tumors ganz an der Peripherie des Uterus unmittelbar unter den Adhäsionen aufzufinden. Hier liegen auch kleinste Cystchen, sowohl in den Adhäsionen, als in den muskelfaserhältigen Strängen, welche sich aus dem Myometrium loslösen. In gleicher Stellung, wohl auch im Zusammenhang mit den Cystchen kommen Drüsenschläuche vor und sind bis in das adhäsive Bindegewebe leicht zu verfolgen.

2. In den derben Kugelmyomen werden wohl vereinzelte cylindrische Stränge, die aus dicht gedrängten kleinen Zellen bestehen, wohl auch in epithelialer Ordnung befindlich, aufgefunden, aber erstens ohne Lumen und zweitens umschlossen von einer hyalinen Membran. Sie sind wohl sicher als veränderte Gefässe zu bezeichnen, nicht als regressive Drüsengänge.

3. Die ventrale Wand der von den perimetralen Adhäsionen umschlossenen, 8 dicken Cyste enthält deutliche Muskelfaserbalken, ausserdem aber noch Stränge cytogenen Bindegewebes mit eingeschlossenen Schläuchen und Cystchen. Die Innenschicht der Cystenwand besteht einzig und allein aus einem cytogenen, zell- und gefässreichen Bindegewebe und entbehrt einer Epithelbekleidung. Diese wird dagegen bruchstückenweise in dem Cysteninhalt gleich nach der Eröffnung nachgewiesen. Mit dieser Innenschicht hängt eine Aussenschicht zusammen, welche reichliche Bündel von glatten Muskelfasern in lockerem Bindegewebe führt; und zwar können diese sowohl in der dickeren ventralen, als in der dünneren dorsalen Wand nachgewiesen werden. Während jene ausserdem noch deutliche Stränge zellenreichen Gewebes mit eingeschlossenen Drüsenschläuchen erkennen lässt, werden letztere in der dorsalen Cystenwand nicht aufgefunden. — In der Wand einer zweiten Cyste von miliarer Grösse (1 mm), welche ebenfalls ganz in den bindegewebigen Adhäsionen am Fundus uteri gelegen ist, werden dagegen Muskelfasern nicht nachgewiesen; wohl aber wird ein Drüsenschlauch bis zur Cystenhöhle verfolgt. Auch können an der grösseren Cyste innen einige Grübchen erkannt werden, welche Einmündungen von Drüsenschläuchen bedeuten mögen. Weiter ergiebt sich noch, dass die miliare Cyste mit dem zuführenden Drüsenschlauch in einem Blutgefässe einschliessenden, dichter gewobenen Bindegewebsstrang eingeschlossen ist, der andererseits bis zu seiner Anheftungsstelle am Uterus verfolgt werden kann. Hier lagern alsdann ganz in den peripheren Schichten des Myometriums einzelne flach gestreckte miliare Myome, welche in ihrer Achse deutliche Schläuche mit evidentem Cylinderepithel einschliessen, unmittelbar gebettet in ein zellenreiches, oft stark vascularisirtes cytogenes Bindegewebe. Dasselbe

lässt sich oft gegen das zellenreiche Gewebe des Myoms eben so schlecht abgrenzen, wie das Myomgewebe gegen das übrige Myometrium.

4. In den Tubenwinkeln des Uterus, welche frei von Adhäsionen, werden die miliaren Myome oder Drüsenschläuche und Cysten nicht nachgewiesen. Desgleichen ist die rechte Tuba in ihrem ganzen Verlauf frei, durchaus normal.

5. Die Epoophoronschläuche zeigen dasselbe Cylinderepithel wie die geschilderten Schläuche der Uterusmyome und eine Wand, aus zellenreichem, faserigem Bindegewebe gebildet, aber keine Muskelfasern. Die nachbarlichen Cysten verhalten sich ebenso, sind also richtige Parovarialcysten.

6. Auf Stufenquerschnitten der rechten Cervixwand sieht man zuerst etwa in der Mitte derselben nach aussen von der mit Cysten durchsetzten Schleimhaut, aber nicht 1 mm davon entfernt, ein halbmondförmiges durchscheinendes Fleckchen, deutlich ein besonderes quergeschnittenes Bündel longitudinell verlaufender Muskel- und Bindegewebsfasern. Höher nach oben entfernt sich dasselbe nach und nach von der äusseren Grenze der Schleimhaut und schlägt alsdann eine schräge Richtung ein, um in gleicher Höhe mit dem Orificium den Seitenrand der Cervixwand zu erreichen und hier sich, noch gebettet in das Myometrium, immer deutlicher abzugrenzen. Der letztere Theil schliesst in seiner Achse einen sehr feinen, aber deutlichen, einfachen, mit kleinen Cylinderzellen besetzten Kanal ein; hier ist der Strang selbst fast nur aus kräftigen Muskelfasern gebildet, das Ganze also ein richtiger Gartner'scher Kanal. In dem unteren Theil des Corpus uteri ist nichts Aehnliches zu finden. Dagegen schliesst das Längsbündel auf seinen unteren Querschnitten regelmässig eine Gruppe von Drüsenschläuchen ein, die oft gekrümmt und horizontal verlaufen. Meistentheils liegt in der Mitte der Gruppe ein grösserer, selbst erweitert zu nennender Kanal, welcher jene als Seitenzweige aufnimmt. Diese Gruppe von Drüsenschläuchen ist so eigenthümlich, dass sie auch da, wo dasselbe unmittelbar mit der Aussengrenze der Schleimhaut verschmilzt, immer noch sicher als Wolff'scher Kanal mit drüsigen Anhängen zu erkennen ist. Einige kleine Cystchen, die schon mitten im benachbarten Myometrium der Cervixwand gelegen sind, könnten auch aus Wolff'schen Schläuchen entstanden sein, bieten indess in ihren Strukturverhältnissen keine Anhaltspunkte, um sie von den vorhandenen zahlreichen Cysten, die offenbar aus den Schleimhautdrüsen entstanden sind, mit Sicherheit zu unterscheiden.

Fall VIII.

Hypertrophisches rechtes Uterushorn mit diffusem Adenomyom, Cystoadenomyome der beiden Tubenwinkel und beider Tuben. Schleimhautcystchen der Tuben. Aplasie der Ovarien.

(Tafel II. Fig. 2.)

Der Körper des wegen seiner sonderbaren Gestalt seit vielen Jahren in Spiritus konservirten Uterus einer älteren Person (nähere Daten sind abhanden gekommen), biegt gleich oberhalb des Orificium internum scharf nach rechts ab und bildet hier ein Horn reichlich so dick, wie ein gewöhnlicher Uteruskörper, an dessen lateralem Ende sich alsdann die rechtseitigen Adnexa, aber in Verwachsungen verborgen anheften. Auch am linken Seitenrande haften bindegewebige Massen, welche in sich Tuba und Eierstock einschliessen. Endlich verläuft noch längs des Rückens des umgebogenen Horns die Insertion einer Membran, welche leicht als das grosse Netz zu bestimmen ist. Während die vordere Seite des Hornes mit glatter Serosa versehen ist, schickt hinten der Peritonealüberzug seine zottigen Erhebungen aus und ist namentlich über dem besonders dicken lateralen Ende des Hornes verdickt. Erst nach der Durchschneidung des Organes und der theilweisen Lösung der Verwachsungen ergiebt sich, dass es sich doch nicht, wie es anfänglich schien, um einen einhörnigen Uterus handelt, vielmehr um eine Hypertrophie der ganzen rechten Hälfte des Uteruskörpers gegenüber der linken, wohl etwas atrophischen Hälfte, also um einen Uterus bicornis mit stark vergrössertem und horizontal gerichtetem rechtem Horn. Das Orificium internum, wie das externum geschlossen. Cervikalhöhle etwas erweitert (9), die Höhle des rechten Hornes aber nicht übermässig weit. Die Portio ist ganz abgeflacht, so dass sie in der vorderen Wand des Fornix vaginae nur eine derbe Stelle bildet, die mit einem Grübchen versehen ist. Die ganze Länge des Uterus, auf der linken Seite gemessen, beträgt 60, des Fundus 80, wovon 60 auf die rechte Hälfte zu rechnen sind, die Dicke links 15, rechts 35. Beide Tuben verlaufen in grosse Windungen zusammengelegt und den Uterusrändern angeschmiegt, fast ganz in bindegewebigen Adhäsionen verborgen, vielfältig verwachsen und an ihren abdominalen Enden geschlossen, die linke hier etwas aufgetrieben. Der rechten Tuba sitzt 25 von diesem Ende noch eine gestielte Fimbrie (O) auf, einen Trichter bildend, welcher in das Tubenende hineinführt. Das linke geschlossene Tubenende ist etwas kolbig aufgetrieben, sein Lumen erweitert und die innere Oberfläche mit glatter Schleimhaut versehen. Von Ovarien ist weder rechts noch links etwas Sicheres nachzuweisen; darauf verdächtige Körper, die innerhalb der bindegewebigen Verwachsungen verborgen sind, erweisen sich als Fettpolster. Ebensowenig sind Andeutungen des Nebeneierstockes aufzufinden.

Mikroskopische Untersuchung.

1. Die gleichmässige Auftreibung (16 mm) der hinteren Wand und des Dorsums des rechten hypertrophischen Hornes wird von einem dichten, fibromusculären Gewebe hergestellt, welches fast die ganze Dicke der Wandung des Uterushornes einnimmt und sich, allerdings schwer, in Bündeln sondern lässt. Hauptsächlich charakterisirt wird dieses Gewebe als adenomyomatöses dadurch, dass sowohl Cysten darin vorhanden (hauptsächlich nach der Oberfläche zu), als auch Drüsenschläuche in ihm nachzuweisen, namentlich noch Stränge eines cytogenen Bindegewebes, welche die Drüsen

einschliessen, zu verfolgen sind. Das Cylinderepithel ist allerdings keineswegs deutlich zu erkennen, erstens wohl deswegen, weil die Conservirung nicht gut ausgefallen war, zweitens, weil es in den offenbar überwiegend vorhandenen dilatirten und cystischen Schläuchen sehr niedrig erscheint. Um so mehr ist es zu betonen, dass die Anordnung der Kanäle, die Cystenform, ihr Gehalt hyaliner Klumpen, auch die Anwesenheit von Pigment, völlig die uns bekannten Befunde wiedergeben und die Diagnose zweifellos machen. Nur an einer Stelle, und zwar in dem diffusen Myom des rechten Hornes sind kräftige Drüsen mit deutlichen Cylinder-, selbst hohen Pallisadenzellen, auch recht grosse Cysten mit Cylinderepithel reichlich aufzufinden.

2. In der vorderen Wand des rechten Hornes, welche 12 mm dick, also auch hypertrophisch ist, werden Drüsen und Adenomcysten eben so wenig nachgewiesen, wie in der Wand des linken Corpus und der Cervix. Wohl zeigen sich aber in beiden Tubenwinkeln, im linken besonders deutlich, Cystchen, in Gruppen schon makroskopisch sichtbar; die Grösse der einzelnen Cyste kann sogar über 1 mm noch hinausgehn. Es muss hervorgehoben werden, dass die Cystchen, namentlich die Gruppen bildenden, oft in einem besonderen, nämlich sehr kleinzelligen Gewebe auftreten, dass sie also offenbar eigene miliare Herde bilden, die sich von dem übrigen Muskelfaserbalken des Tubenwinkels deutlich absondern, also kleinste Tumoren herstellen. Solche kleinzelligen Myome finden sich auch innerhalb der Ringfaserschicht der intramuralen Tuba, während deren Schleimhaut ganz unbetheiligt erscheint.

3. Noch in einer Entfernung um 4 mm vom Uterus finden sich solche Adenomyomherde innerhalb der Wand der rechten Tuba, daneben Cysten in der bedeckenden Serosa und hier ebenfalls deutlich in Strängen eingeschlossene kleine Schläuche, welche im Bau den Blinddärmchen des Nebeneierstocks zu gleichen scheinen. Auch in der Mitte der linken Tuba lassen sich die gleichen Cystchen und Drüsengänge innerhalb der subserösen Schicht nachweisen, ausserdem in der Mukosa deutliche Cystchen, die mit Hyalin gefüllt sind, und zwar in den Gipfeln der vorspringenden Falten. Letztere kommen auch in der ganzen Dicke der Schleimhaut der rechten Tuba an einem Durchschnitt, welcher schon in der lateralen Tubenhälfte angelegt wurde, vor, und zwar ohne dass hier Cysten oder Drüsengänge in den Aussenschichten der Tuba aufgefunden würden. Im ganzen sind die Tubenwandungen etwas dick, doch nicht knotig oder so derb, dass eine Tumorbildung makroskopisch offenbar würde.

4. Spuren des Wolff'schen Ganges werden auf dem durch die Mitte der Cervix gelegten Querschnitt nicht wahrgenommen.

C. Die Tumoren der Tubenwinkel des Uterus.

1. Die harten weissen Adenomyome der Tubenwinkel.

Fall IXa.

Adenomyome beider Tubenwinkel und der Ventralwand des Uterus incudiformis. Adenom des Isthmus beider Tuben, rechts Hydrosalpinx durch Verschluss und Epoophoroncystenkette.

(Taf. III, Fig. 1 und 2; Taf. X, Fig. 1.)

Marie B., $44^1/_2$ J., verheirathet aber kinderlos, eines raschen Todes verstorben, Aneurysma der Aortenwurzel, Lungenödem, Herzfaserzergliederung.

Der grosse, 83 lange Uterus besitzt ein auffällig plattes und breites Corpus; bei einer Länge desselben von 50 und einer Dicke von 23 beträgt seine Breite, nämlich der Abstand der beiden Tubeninsertionen 80; die Verbreiterung setzt sich auf seiner rechten Hälfte noch bis weit abwärts von der Tuba fort, wesentlich in dem Seitenrande des Uteruskörpers, indem dieser nach einem Querschnitt, der in halber Höhe des Corpus angelegt wird, als scharfe Kante erscheint (R), während der linke Seitenrand (L) stumpfer und abgerundet ist, indem ferner eine Breite der linken Hälfte von 25, der rechten dagegen von 35 gemessen wird. Wohl ist leichte Ambosform, auch am Scheitel etwas Einsattelung und in der Fundushöhle am rechten Winkel etwas Verlängerung zu erkennen, keineswegs aber die Form des Uterus bicornis evident ausgesprochen. Auf dem Scheitel und zwar links und nach hinten gerichtet tritt ein dünngestieltes, derbes, glattes Myom (K Fig. 1) von bohnenförmiger Gestalt 30:15:10 hervor. Abwärts von demselben auf der Rückseite des Uterus, etwa in der Mitte der Fläche sitzt ein zweites plattes Myom (K^1) 4 breit ohne Stiel und mit glatter Serosa überzogen. Ein drittes Myom findet sich an der rechten Vorderwand und zwar in einer flachen, aufgetriebenen, abwärts von dem Tubenwinkel gelegenen, von dem Fundusrücken 15 mm entfernten Stelle; dasselbe ist ebenfalls etwas platt, misst 12:7, und ist sehr undeutlich gegen die übrige Uteruswand abzugrenzen. Viertens sind beide Tubenwinkel aufgetrieben, zu Längswülsten (Tw Fig. 1) erhoben, die sich gegen die Tubeninsertionen hin verjüngen, während sie medialwärts ganz allmälig aus der Uteruswand emporsteigen. Der rechte Wulst ist 22 lang bei einer Breite seiner Basis von 16, der linke hat 16 grösste Länge und 11 Breite. Ueber diesen Wülsten, wie über dem dritten Tumor ist der seröse Ueberzug ganz leicht verdickt und von ihm sind feine Membranen emporzuheben. Beide Tuben etwas kurz. Die rechte schon vom Uterus an etwas dicke (5) Tuba läuft aus in eine destillirkolbenartige Auftreibung, nämlich in einen 70 langen, am lateralen Ende 20—30 dicken, hydropischen, hier geschlossenen fluctuirenden Sack mit verdickter Wand ohne jede Andeutung von Fransen. Von diesem Sack steht der rechte Eierstock, der kräftiger wie der linke, auf 20 ab; das dicke Lig. latum zwischen beiden hat einen glatten Rand, und hart neben demselben beginnt eine Kette von stecknadelkopfgrossen Cysten, wohl ein Dutzend. Die Reihe verläuft auf der dorsalen Fläche der dicken Ala vespertilionis bis zur Knickungsstelle des kolbigen Tubenendes. Auch links ist das Lig. lat. sehr dick, derb und gefässreich, von dem Parovarium ist etwas Bestimmtes schwer zu erkennen. Beide Ligamenta ovarii propria sind ungemein dick und kurz, kaum 4 lang, so dass der mediale Eierstockspol fast den Uterus berührt. Links wie rechts ist je ein besonderes Muskelfaserbündel auf den Querschnitten der Cervix zu ver-

folgen auf einer Strecke von 15 und von der Schleimhaut immer abstehend um 2—4, bis zur Höhe des Orificium externum. Der äussere Muttermund ist derb und bildet einen kreisförmigen Ring mit 3 mm Oeffnung.

Bei der mikroskopischen Untersuchung (s. Taf. X, Fig. 1) gelingt es nur an dem auf der Ventralseite der rechten Uterushälfte gelegenen Tumor die Structur des Adenomyoms nachzuweisen, nicht aber an den rückseitigen Myomen K. und K'. Jenes erweist sich als zusammengesetzt aus meheren Herdchen, welche durch ihre Dichtigkeit vor der in Faserbündel aus einander zu zerrenden Myometriumsubstanz ausgezeichnet sind; da sie diese Dichtigkeit einem grösseren Gehalt an bindegewebiger Zwischensubstanz verdanken, so können sie schon Fibromyome genannt werden. Immer sind in allen diesen Herdchen, wenn auch nicht unbedingt axial gelegen, etwas verzweigte Drüsenschläuche mit Cylinderepithel, auch Cysten bis 1 mm Dicke wahrzunehmen. Oft, aber nicht immer, sitzen beiderlei Gebilde in einer besonderen Schicht cytogenen Bindegewebes. Ein angeschlossenes miliares kugeliges Myom ist drüsenfrei.

2. Auch die beiden Wülste an den Tubenwinkeln ergeben auf den Durchschnitten die Verhältnisse der Adenomyome und zwar rechterseits deutlich die derbe glänzende, moireeschimmernde, durchsichtige Art des Muskelgewebes, welches in den Fibromyomen anzutreffen ist. In demselben treten auffällig Drüsen und Cysten hervor, und markiren besondere Herdchen in der dichten Substanz, deswegen, weil die Drüschen und Cysten je mit einem besonderen Hof umgeben sind, oder weil die Drüsenschläuche durch kurze Verzweigung Gruppen inmitten eines Hofes von Fasergewebe bilden. Die so gemischte Adenomyomsubstanz ist rings um den intramuralen Teil der Tuba entwickelt, in ihrer Nachbarschaft am stärksten, aber auch noch in einzelnen Muskelfaserbündeln der ganz peripheren Schicht. Selbst bis nahe unter Serosa sind Drüsenschläuche, sowie andererseits Cystchen zu verfolgen. Cytogenes Bindegewebe ist nicht vorhanden, selbst an den millimetergrossen Cysten ruht das kräftige cylindrische oder kubische Epithel, welches zuweilen auch Flimmern erkennen lässt, direct auf einem Muskelfasergewebe, das höchstens etwas durch Zellenreichthum ausgezeichnet ist. Soweit Schnitte geführt werden, erscheint die Tubenwand fast unbetheiligt; freilich ganz drüsenlos ist nur ihre Schleimhautschicht, während in ihrer cirkulären Muskelfaserschicht von aussen her kleinste Adenomherdchen zu verfolgen sind.

3. Der gleichmässig verdickte mediale Theil der rechten Tuba hat eine sehr derbe Wand, welche zahlreiche mit Cylinderepithelien bekleidete Hohlräume vorwiegend in Kugel-, aber auch in Schlauchform besitzt und zwar in allen Schichten, auch bis hart an die Schleimhaut hin. Diese erhebt sich nach dem sehr engen Lumen zu in Leisten; nur an einer

sehr engen Stelle, kurz vor dem Anfang der hydropischen Anschwellung, fehlen die letzteren ganz, und hier verläuft ein communicirender Spalt durch die innere Muskelschicht zu einer benachbarten, unregelmässig geformten Cyste, die als solche an Bruchstücken des Cylinderepithels kenntlich ist. Diese Communication kann wohl nur als der Ausdruck eines Durchbruchs gelten, welcher von Seiten einer nahe gelegenen Cyste in das Tubenlumen stattgefunden hat. Nicht nur die Dichtigkeit des Wandgewebes spricht für Adenomyom, sondern auch der Umstand, dass sich an vielen Drüsenbläschen und Drüsenschläuchen eine deutliche faserige und zwar muskulöse Wandschicht erkennen lässt, deren Faserzüge den Drüsenschlauch umziehen und nach aussen hin von den übrigen Faserbündeln leicht zu sondern sind. Ganz ausserhalb des besonderen Muskellagers der Tuba und zwar im subserösen lockeren Bindegewebe, auch im Anfang des Mesosalpingium neben den Gefässstämmchen finden sich noch vereinzelte Schläuche, an denen sich Epithel und faserige (ob musculäre?) Wand unterscheiden, also eine Aehnlichkeit mit den Drüsenschläuchen des Epoophoron nicht verkennen lässt. Die linke dünnere, weichere und mit weit grösserem Lumen versehene Tuba enthält, obwohl äusserlich ganz normal, mikroskopisch untersucht, doch dieselben mit eigener faseriger Wand versehene Drüsenschläuche, namentlich in den äusseren Theilen der Muskelschicht, selbst im subserösen Gewebe. Freilich sind diese Drüschen hier nur in geringer Zahl vorhanden, nicht auf jedem Schnitt aufzufinden, aber doch nicht nur in dem medialen, an den myomatösen Tubenwinkel anstossenden Ende der Tube, sondern vereinzelt bis zur Mitte der Tuba hin nachzuweisen.

4. In den bezeichneten Faserbündeln der Cervixwand werden Drüsen oder Cysten nirgends nachgewiesen.

Fall IXb.

Peripheres und centrales cystisches Adenomyom beider Tubenwinkel und der linken Dorsalwand des Uterus. Beiderseits starke Hydrosalpinx und Ovarialcystom. Links Polycystom des Epoophoron in Continuität mit dem linken Adenomyom; rechts cystischer Anhang der Tuba. Blutung, wahrscheinlich Menstruation.

(Taf. III. Fig. 3.)

Elisabeth S., geb. Kist, 37—40 J. alt, seit mehreren Jahren verheirathet, aber kinderlos, war im betrunkenen Zustande ertrunken. Starkes Fettpolster, kurze gedrungene Gestalt, Scheitelfersenlänge 144, Scheitelsteisslänge 85; fast gar keine Krümmung an der Wirbelsäule, Lendenwirbelkörper etwas schmal, Becken klein (110 : 135).

Der Uterus, dessen Höhle blutige Flüssigkeit enthält, ist gross zu nennen, im Ganzen 80 lang, namentlich sein Körper dick (bis 45) und sein Scheitel breit 60, an der Dorsalseite stark gewölbt von links nach rechts. Ihre Serosa ist beiderseits mit bindegewebigen fädigen und membranösen Anhängseln besetzt. Ueber dem leicht sattelförmig

eingebogenen Scheitel ist das grosse Netz lineär angewachsen und zwar auch noch längs des rechten Tubenansatzes. Aus der Substanz beider Tubenwinkeln erheben sich zwar derbe, etwas weissliche Wülste, welche sich je zu der eintretenden Tuba hin verjüngen, der linke misst 18, der rechte 22 frontal, jener 12, dieser 14 sagittal. Die linken Adnexen, sowohl der Eierstock als die hydropische Tuba sind, und zwar auf ihren lateralen Theilen der linken dorsalen Seite des Uteruskörpers in breiter Fläche, aber lose angewachsen, hinauf bis zu dem Tubenwinkeltumor. Als diese Adhäsionen am Uterus flach mit glattem Schnitt durchtrennt werden, eröffnen sich hier aussen an dem Tumor mehrere kleine Cystchen (C). Der rechte Tubenisthmus besitzt nur auf 10, der linke auf 15 Länge vom Uterus eine normale Dicke. Alsdann treiben sich beide Tuben zu retortenartigen Schläuchen bis zu 3 cm Dicke auf, indem ihre abdominellen Enden geschlossen und je dem Eierstock angewachsen sind. Dem linken Eierstock, und zwar einer an seinem lateralen Pole entwickelten Cyste (Ovc. 30 : 18) sitzt das abdominale Ende der rechten hydropischen Tuba fest und breit auf. Der rechte Eierstock schmiegt sich in die Concavität der rechten Tuba hinein und erreicht deren geschlossenes Ende nur mit seinem lateralen Pol, theilweise verschleiert durch einen starken bindegewebigen Strang, welcher, 23 lang und 15 breit, von dem Tubenende zum Ansatzpunkt des Lig. ovarii proprium am Uterus hinverläuft. Auch in dem rechten Ovarium ist eine grössere Cyste neben kleineren ausgebildet. In den festen Theilen beider Eierstöcke sind reichliche weisse, mürbe Stellen vorhanden, welche mikroskopisch die bekannte gefaltete hyaline bindegewebige Masse enthält, die den Corpora albicantia eigen ist. Sie zerklüftet und löst sich leicht von der Wand, einem äusserst zellen-, auch blutgefässreichen Gewebe, ohne dass irgend wo eine Epithelbekleidung zu Tage träte. Beide Eierstöcke berühren den Seitenrand des Uterus, besonders der linke ist durch ein eigenes straffes ganz kurzes fibröses Band an ihm befestigt und zwar noch innerhalb der Stelle perimetritischer Excrescenzen (in der Zeichnung weggelassen). Dieser Eierstock sammt dem Ende der retortenartig gekrümmten Tuba ist durch jene Adhäsionen gegen die linke Seitenwand des Uterus hinaufgezogen, dagegen ist der Abstand rechts grösser und das Tubenende reicht tiefer hinab. Die rechte Tuba ist seitlich am Uterus angebracht, so etwa, wie ein grosser Henkel an einer Vase.

An der ventralen Seite dieser Tuba sitzen dicht beisammen ein kolbiges Anhangsgebilde, eigentlich eine gestielte Cyste (10), und eine kleine stecknadelkopfgrosse subseröse Cyste; beide Cysten führen kubisches Epithel, und im Inhalt der grossen finden sich auch braune Pigmentkörper vor. Medialwärts davon, aber in nächster Nähe hebt sich aus dem breiten Mutterbande eine glatte Cyste hervor, deren fibröse Wand aber nur eine einschichtige richtige Endolthelbekleidung besitzt. Sonst ist das übrige straffe dicke Ligament cystenfrei. Links dagegen erscheint das breite Mutterband, nachdem es, wie oben angegeben, vom linken Uterusrande und Tubenwinkel abgelöst wurde, ganz mit Cysten besetzt und zwar, 1. medialwärts mit serösen Spalträumen, die zwischen bindegewebigen membranösen Adhäsionen abgesondert sind und seröses Epithel führen; 2. mit einem lateral gelegenen, in die letzte Biegung der Tuba eingepflanzten, dieser sich innig anschmiegenden, den Eierstock berührenden zierlichen Polycystome (Ca) von 15:20 mm Durchmesser, dessen mehr rundliche Hohlräume indessen weder mit dem Lumen der Tuba, noch mit der Eierstockscyste irgend eine Beziehung haben.

Ihr Inhalt besteht in einer dünnen Flüssigkeit mit zarten, durch den Spiritus hervorgerufenen Gerinnseln, welche bei der mikroskopischen Untersuchung sowohl rothe Blutkörperchen, als Pigmentkörper und pigmentfreie grosse kugelige Zellen einschliessen. Dieses Polycystom ist nun einerseits von der gewöhnlichen Serosa überzogen, deutlich intraligamentär innerhalb der Ala vespertilionis, soweit die enge Nachbarschaft des Eierstocks und der Tubenbiegung eine solche zu unterscheiden gestattet, gelegen und geht an-

dererseits in das cystische Adenomyom des linken Tubenwinkels über ohne jede Grenze, ohne dass eine trennende Serosa irgend wie angedeutet wäre. Daran kann somit absolut nicht gedacht werden, dass das Adenomyom des Uterus und das intraligamentäre Polykystom jedes für sich herangewachsen und darauf miteinander verbunden wären. Beide bilden ein einziges Kontinuum; daher muss schon in ihrer embryonalen einheitlichen Anlage ihre innige Gemeinschaft begründet worden sein. Thatsache ist, dass an dem linken Adenomyom gerade in der Ausdehnung der Adhäsion auf 15 : 10 mm die Dorsalseite des Tubenwinkels deutlich vorgebuchtet wird, leicht nachweisbar infolge richtiger Cystenbildung, während rechts jede analoge Auftreibung fehlt, während das Adenomyom die oberflächliche Schicht des Uterus nicht erreicht und in dieser nur ein einziges subseröses Cystchen von 1 mm emporsteigt. Jene oberflächlich gelegenen Cysten des linken Tubenwinkels messen 3—5. Auf dem Sagittalschnitt ergiebt sich alsdann, dass der linke Tubenwinkel infolge des erwähnten Vorsprungs breiter ausladet (20—25) als der rechte, der, nur 14 dick, sich dagegen viel steiler aus der Uterussubstanz heraushebt. In der Cervicalportion wird Nennenswerthes nicht nachgewiesen, ausser einer dorsal gerichteten Krümmung.

Mikroskopische Untersuchung.

Wenn schon äusserlich die beiden Tubenwinkel in ihrer Gestalt verschieden sind, so zeigen die sagittalen Schnitte, bei schwacher, wie bei starker Vergrösserung betrachtet, einen relativen Unterschied. Rechts ist nämlich die Hauptmasse des Adenomyoms (Tw) um die intraparietale Tuba angehäuft, und sendet nur kleinste Ausläufer, die mit kleinen Cysten versehen sind, gegen die Oberfläche aus, freilich kaum bis unter die Serosa. Links dagegen ist wohl auch ein besonderer centraler Adenomyomherd bis 9 mm dick ziemlich scharf abzugrenzen; aber dorsalwärts von ihm ist ein zweites Massiv von gleicher Grösse und Dichtigkeit zu erkennen, welches die eben erwähnte dorsale Verwölbung bildet und sich hier flach in den peripheren Schichten der Uteruswand in einer Länge bis zu 15 mm ausbreitet, auf einzelnen Schnitten sogar wiederum in zwei Herdchen zu sondern. Diese beiden peripheren Herdchen sind durch die Zahl und die Grösse der in ihnen enthaltenen Cystchen ausgezeichnet, vorzüglich das kraniale Herdchen, dasjenige nämlich, welches die oberflächlichste Schicht des Uterus durchbricht und mit dem hier adhärenten Polycystome des lateralen Theils des Ligumentum latum ganz eins ist. Jedoch enthält auch der centrale Herd namentlich in den lateralwärts gelegten Sagittalschnitten einzelne Cystenspalten oder Cystengänge von fast demselben Durchmesser (bis 3 mm) und von derselben buchtigen und zackigen Gestalt. In dem rechtsseitigen Adenomyom überschreiten die Cystchen, auch die peripher gelegenen, sogar die bis unter die Serosa reichenden, kaum den Durchmesser von 1 mm. In den makroskopisch wahrnehmbaren Cystchen der peripheren Herde erscheinen auf der Wand hier und da feinkörnige Beläge ohne morphologische Elemente, offenbar Eiweissgerinnungen. Ihre Epithelbekleidung ist stets einschichtig, meist die kubische Form der Zelle vorherrschend, stellenweise

auch die niedrige cylindrische Gestalt vertreten, ein Flimmerbesatz ausserordentlich schwer nachzuweisen. Eine Unterlage aus cytogenem Bindegewebe fehlt fast gänzlich; vielmehr sitzen die Epithelien dem gewöhnlichen Muskelfasergewebe unmittelbar auf, auch das kräftigere Epithel innerhalb der den Cystchen angeschlossenen Drüsenschläuche.

Fast dieselben Verhältnisse treten durchweg an den zerstreuten Cystchen des linken Tubenwinkeltumors zu Tage. Dagegen sind die Cystengänge des linksseitigen centralen Herdes meistentheils mit höherem mindestens mit deutlichem Cylinderepithel versehen, meistens aber in rundzellenreicher Unterlage gebettet, und so viele cylinderepithelbekleidete Drüsenkanälchen angeschlossen, dass entweder deutliche Adenominseln, deren Hauptgang zur Ampulla geworden, zum Vorschein kommen, oder aber dass die Wand der Cystengänge wie mit Falten und Kölbchen besetzt erscheint. Im letzteren Falle bedarf es einiger Umsicht, um diese Cystengänge nicht für die intramurale Tuba zu halten, um auch nicht an Nebentuben zu denken.

Erstlich habe ich, aber freilich erst nach längerer systematischer Untersuchung von Schnittserien, den richtigen intraparietalen Tubenkanal in ganz anderer Verfassung erkennen können, hinsichtlich des Epithels und der Kölbchen nicht unähnlich, aber scharf zu unterscheiden und zu charakterisiren durch die Beschaffenheit der Bindegewebsschicht seiner Schleimhaut. Dieselbe ist zwar nicht zellenarm, aber sehr reich an glänzenden, kräftigen Bindegewebsbälkchen, daher fibrös zu nennen, ganz abweichend von der Intercellularsubstanz des cytogenen Bindegewebes, deren Fäserchen ja äusserst fein sind und das bekannte Reticulum bilden. Alsdann erscheinen in jenem Schleimhautbindegewebe auffällig grosse Spalträume, wohl Lymphspalten, da ich niemals darin Blutkörperchen, nur Endothelzellen angetroffen habe, und oft so reichlich, dass es ein spongiöses, fast ein kavernöses Gewebe genannt werden kann. Da in ihm einzelne selbständige Drüsenschläuche neben und unabhängig von dem Hauptkanale zu finden sind, wird es um so deutlicher, dass hier schon der Uebergang der intramuralen Tuba in das Horn der Uterushöhle getroffen ist. (Vergl. Fall XV.) Neben diesem setzt sich medialwärts das linke cystische Adenomyom in zwei Herdchen noch etwas fort, ohne dass diese mit der nahen Uterusschleimhaut in Berührung träten. — Zweitens bieten die Cystengänge dieser Adenome, eben so wie die angeschlossenen Drüsenschläuche regelmässig eine pralle Füllung mit rothen Blutkörperchen dar, während die Höhle der richtigen Tuba bis in das Uterushorn hinein auf keinem Schnitt so stark mit Blut gefüllt erscheint. — Drittens werden auch in dem rechtsseitigen Adenomyom einzelne Cystchen aufgefunden, welche dieselben Besonderheiten, eine besondere Unterlage aus cytogenem Bindegewebe, wenn auch bisweilen nur an beschränkten Stellen der Cystenwand, ferner kräftiges Epithel und viele

Drüsenschläuche in unmittelbarem Zusammenhang oder in engster Nachbarschaft, endlich blutigen Inhalt und blutig infiltrirte Kolben besitzen. Diese oft langgestielten Kölbchen erscheinen mit einer kräftigen, wenn auch nur leicht cylindrischen Epithelzellenschicht überzogen und aus einem hämorrhagischen sehr zellenreichen Centralstocke aufgebaut. Solch ein Kölbchen bildet in der Wand einzelner Cystchen die einzige Stelle, in welcher das cytogene Bindegewebe vorkommt. Um so deutlicher bietet es alsdann dieselbe Gestalt und das ganze Bauverhältniss dar wie ein Pseudoglomerulus der Ampullen des Falles I. (s. Kap. IV). Wenn ich auch im linksseitigen centralen Herd nicht so vollständige Stufenschnitte dieser Kölbchen bekommen habe, dass ich die Verwechslung mit einem Faltendurchschnitt absolut ausschliessen könnte, so glaube ich doch auch hier die zahlreichen Hervorragungen an der Innenseite der Cystengänge grösstentheils als Pseudoglomeruli ansehen zu dürfen.

Jedenfalls ist diese Art der drüsenreichen Cysten von der anderen Art, nämlich von der drüsenarmen nicht principiell zu scheiden. Hinsichtlich dieses Verhältnisses, wie auch im Hinblick auf die sonstige Aufstellung der richtigen Drüsenschläuche in den beiden Tubenwinkeltumoren kann ich wohl Folgendes aussagen. Das drüsige Element erscheint auf zweierlei Art: a) in zerstreuter Ordnung, so dass die Drüsenschläuche und der Cystengang, speciell sein Epithelrohr im fibromusculären Gewebe vereinzelt oder nur spärliche Aeste treibend aufgestellt ist; b) in geschlossener Ordnung, so dass viele Drüsengänge in Gruppen stehen und adenomatöse Inseln bilden, dass ferner einzelne Hauptgänge zu Cystchen aufgetrieben sind, deren meist zellenreiche Wandung sowohl zur Blutung, als auch zur Bildung pseudoglomerulusartiger Auswüchse geeignet erscheint. Trotz des letzteren Umstandes sind in ihnen nur wenig Pigmentkörper aufzufinden. Wohl kommen aber in einzelnen, nicht hämorrhagischen Cystchen grosse kugelige und grobkörnige Zellen ohne alle Pigmentirung vor. Mit Flimmern besetzte Cylinderzellen können in allen Arten der genannten Hohlräume nachgewiesen werden, immer aber nur vereinzelt und am schwächsten in dem niedrigen Epithel der grösseren Cystchen.

Die grösseren und derberen centralen Herde des rechten, wie des linken Tubenwinkels besitzen, wie schon ihre starke Färbbarkeit beweist, das meiste Myomgewebe, und sind daran so reich, dass sie keine Unterabtheilungen erkennen lassen; vielmehr bildet das neue Muskelfasergewebe durchflochtene Züge, welche sich nach den eingeschlossenen Drüsen- und Cystengängen nur theilweise richten. Auch erscheinen die Muskelfaserbalken so stark durcheinander geflochten, dass sich nicht bestimmen lässt, welche Faserzüge die neugebildeten und welche die präformirten darstellen. Diese Verwerfung geht innerhalb des medialen Theiles der Tumoren noch bis in die eigene Muscularis der intraparietalen Tuba hinein und macht es

schwierig, hier die Tuba zu erkennen, das heisst, die Tubenschleimhaut mit dem äusserst engen Tubenkanal. Letzterer verläuft nun nirgends in der Achse des centralen Herdes, liegt vielmehr an den Sagittalschnitten derselben regelmässig ganz peripherisch. Die Verwerfung der Muskelfaserzüge, besonders die Dichtigkeit ihres Geflechtes sind offenbar die Ursachen der grossen Derbheit dieses centralen Herdes der Tubenwinkeltumoren. In ihren weicheren peripheren Theilen ist es dagegen ein Leichtes, kleinere Adenomyomeinheiten von einander zu sondern, aber auch leicht zu erkennen, dass viele weite Drüsengänge keine Scheide jungen Muskelgewebes besitzen, sondern nur von alten, schwer färbbaren Muskelfaserbalken eingescheidet werden oder auch zu der Faserrichtung des umgebenden Muskel- oder Bindegewebes gar keine Beziehung haben. Im lateralen Abschnitt jedes Tubenwinkeltumors schwindet die Möglichkeit, grosse centrale und periphere Herde von einander abzusondern. Die miliaren Einheitsherdchen stossen zusammen und bilden ein gleichmässigeres Gewebe, in dessen Achse die enge, aber wohlgebildete und durch ihre regelmässige Muskelschicht scharf gezeichnete Tuba aufgestellt ist. Ueber diesen Tumortheil hinaus an dem dem Tubenwinkel zunächst gelegenen Abschnitte des Isthmus der Tuba und zwar schon im Bereich der beginnenden Erweiterung lassen sich die drüsigen Einlagerungen noch einige Millimeter weit verfolgen. Auch hier lagern diese Epithelschläuche scheidenlos, so zu sagen ganz nackt im losen Bindegewebe, höchstens mit dünnstem, färbbarem Fasergewebe eingescheidet.

Schnitte durch das dem linken Tubenwinkel adhärente Polycystom des Ligamentum latum (Ca) ergeben die Verhältnisse der Epoophoroncysten. Die deutliche Epithelbekleidung ist einschichtig und besteht durchschnittlich aus kubischen, selten aus leicht abgeplatteten, durch Karmin stark färbbaren Zellen, auf deren freier Oberfläche wohl dünne Lager einer geronnenen unfärbbaren Substanz, aber keine deutliche Flimmerhaare, höchstens ganz vereinzelte kegelförmige Aufsätze zu finden sind. Dieser Epithelbelag ruht auf einem lockeren, weichen, aus parallel streichenden Faserbündeln bestehenden Gewebe, theilweise sicherlich einem glatten Muskelgewebe; indess lässt sich eine unmittelbare Berührung des Muskel- und Epithelgewebes nicht nachweisen. Mehr Gewicht lege ich auf den Umstand, dass ich als Anhang einer Cyste einen cylindrischen Schlauch auffand, dessen Epithel sichtlich dieselben Eigenschaften besass, wie das geschilderte. Ein ganz anderes einschichtiges Epithellager, nämlich ein richtiges, äusserst dünnes Endothel, bekleidet die serösen Membranen, welche die auf dem medialen Theil des Ligamentum latum gelegenen spaltförmigen Cysten bilden.

Fall X.

Miliare cystische Adenomyome beider Tubenwinkel.

F. Vogler, 60 J., an Tuberculose und Perityphlitis verstorben. Schwangerschaftsnarben.

Im Douglas geringe Verwachsungen. Länge des Uterus 60, des Corpus 40, Dicke des letzteren 30, seine Breite 30. Am rechten wie am linken Tubenwinkel ragt scheitelwärts ein deutlicher Wulst aus der Uterussubstanz hervor je in einer Länge von 10, in einer durchschnittlichen Dicke von 6, aber gegen die eintretende, fast 3 dicke Tuba sich verjüngend. Seine mit kleinen Bindegewebszotten besetzte Oberfläche trägt sonst eine normale Serosa, lässt aber noch mehrere flache, kleine Höckerchen heraustreten, welche etwas durchscheinend sind, wie wenn Cysten darin gelegen. An den lateralen Enden der Tuba etwas Verdickung der Serosa, einige Adhäsionsstränge, je ein zweiter Pavillon, mehrere gestielte Anhänge mit Endkolben oder Trichtern, sog. Parovarialanhänge. Parovarium zu erkennen, aber nur schwach entwickelt, von Cysten frei. Mit Rücksicht auf die sonstige Phthisis und Atrophie der Bauchorgane, auch der Eierstöcke ist der Uterus kräftig zu nennen. Breiter äusserer Muttermund, in der dicken Schleimhaut der Cervix zahlreiche Cysten, kein deutliches Faserbündel als Rest des Gartner'schen Kanals.

Die mikroskopische Untersuchung von Schnitten, welche senkrecht durch den linken Längswulst gelegt werden und exacte Querschnitte des intramuralen Tubenendes ergeben, lehrt, dass letztere sogleich beim Eintritt in die Uteruswand nach unten gedrängt, nämlich von oben her, also auf ihrer Scheitelseite von einem dichten, derben Gewebe überlagert wird. Dieses setzt sich aus einzelnen Herdchen zusammen, welche freilich nicht scharf gegeneinander und gegen die einbettende Substanz abgegrenzt sind. Entweder ist jedes Herdchen in der Hauptsache eine Cyste mit flüssigem Inhalt und einfacher Epithelschicht, die aus kleinen niedrigen kubischen oder platten Zellen besteht, oder ein solider miliarer und submiliarer Tumor, hauptsächlich aufgebaut aus Strängen kleiner, deutlicher Spindelzellen, die sich ganz wie die im übrigen Uterus vorhandenen grösseren glatten Muskelfasern verhalten. Im Innern der Herdchen der letzteren Art treten regelmässig Drüsengänge mit deutlichem, oft kräftigem, selbst flimmertragendem Cylinderepithel auf, immer nur einschichtig, und nur selten ruht diese Epithelschicht nach aussen auf einem so zellenreichen und zwar kleinzelligen Fasergewebe, dass man es als ein cytogenes Bindegewebe bezeichnen dürfte. Das entschiedene Muskelfasergewebe zerlegt sich bisweilen in Züge, welche um den einzelnen axialen Drüsenschlauch sich gruppiren, selbst in konzentrischer Anordnung der Art, dass sie alsdann für eine muskuläre Wandung des Kanals gehalten werden könnten. Manche dieser Drüsen führen auch schon ein niedriges Epithel und im Innern je ein Klümpchen hyaliner Substanz. Offenbar ist ihr Lumen erweitert, ihre Form kugeliggeword, so dass also eine beginnende Cystenbildung

vorliegt. Auch an den vielen grösseren (1—2 mm) Cysten ist immer noch eine Faserwand zu erkennen, stellenweise sicherlich noch muskulärer Natur. In dieser sitzen kleinere, gleichsam secundäre Cystchen oder Drüsenschläuche. Auch abwärts von der Tuba, also zwischen dem Gefässbündel, welches hier aus dem Ligamentum latum in den Tubenwinkel einstrahlt, werden noch vereinzelte kugelige Cystchen aufgefunden, sogar ein mit niedrigem Epithel bekleideter gewundener Schlauch, offenbar ein erweiterter Drüsenschlauch, welcher in die grössere Cyste einmündet.

Fall XI.

Adenocystom des linken Tubenwinkels. Kleines Adenomyom der Ventralwand des rechten Uterushorns. Links Epoophoroncyste und Gartner'scher Kanal.

L. Puhl, 31 J., Phosphorvergiftung, Abl. einmal, vor einigen Jahren, geboren. Schwangerschaftsnarben.

Uteruskörper breit und flach; seine Länge 50, seine Breite am Fundus 60, Dicke links 25, rechts 32, indem hier an der Vorderwand eine flache Erhöhung besteht, Länge des ganzen Uterus 80. Der Muttermund weit klaffend, eine Längsfurche in dem linken Seitenrande der Cervix, offenbar ein vernarbter Riss, spaltet die Wand bis zur Höhe des inneren Muttermundes, die Schleimhaut hier hinaufgezogen. Am linken Tubenwinkel hinten fast auf der Höhe eine kleine, erbsengrosse derbe Erhöhung, aber die Serosa hier, wie auch an den übrigen Genitalien vollkommen glatt; die Serosa der Lig. lata trägt kleine Cysten. Linker Eierstock auffallend lang, 45 : 12, rechter 35 : 20. Links ragt im lateralen Ende das Lig. latum eine kirschengrosse (15) Cyste und zwar am stärksten an der ventralen Seite hervor, auf beiden Seiten von glatter Serosa überzogen, durchscheinend, und eine, wie es scheint, dünne Flüssigkeit enthaltend. An beiden Tuben sitzt je in ihrer Mitte noch eine miliare seröse Cyste auf. Ein Parovarium ist rechterseits gut zu erkennen, wenn auch nicht sehr kräftig.

BOSTON MEDICAL LIBRARY JUL 30 1912

1. In der Tiefe unter dem Höckerchen am linken Tubenwinkel eröffnet der Durchschnitt, der erst nach einfacher Alkoholerhärtung gemacht wird, eine horizontal, d. i. parallel dem Scheitelrand gelagerte, 5 mm lange und 4 breite Cyste, welche ihren flockigen Inhalt sogleich ausfliessen und eine ganz glatte Innenfläche, nur an einer Seite ein kleines Grübchen tragend, erkennen lässt. Diesen Verhältnissen entspricht es, dass sich bei der mikroskopischen Untersuchung hart neben der makroskopischen Cyste noch 3 Cystchen auffinden lassen, die zum Theil wenigstens mit einander communiciren, ob mit der grossen Cyste, ist an den 2 vorliegenden Schnitten nicht zu entscheiden. Die Epithelauskleidung besteht an allen diesen Cysten aus einer einzigen Schicht kubischer Zellen, die aber an den „secundären" Cysten sehr niedrig, abgehoben und streckenweise defect, an der grossen „primären" Cyste höher und hier auch mit deutlichen Flimmerhaaren gekrönt sind. Eine besondere Wandschicht unter dem Epithellager ist nur an dieser Cyste vorhanden, nämlich eine parallel-

streifige Faserschicht, sicherlich muskulärer Natur; die kleineren Cysten erscheinen nur als längliche, zuweilen als kugelige Lücken zwischen den geschweift verlaufenden Muskelfaserbalken des Tubenwinkels. Von der intramuralen Tuba, speciell von deren Muskelwand steht die Cyste auch an ihrer nächstgelegenen Seite noch um 2,5 ab. Ist sie also sicherlich ohne jede Beziehung zur Tuba entstanden, so werden an den wenigen Schnitten andererseits doch auch in weiterer Umgebung der Tuba richtige Drüsenschläuche nicht aufgefunden, eben so wenig besondere Gruppirungen der Muskelfaserbündel, welche berechtigten, von Myomen zu sprechen. Zwei in die Cystchen einmündende Schläuche mit deutlichem Cylinderepithel werden allerdings nachgewiesen. Musste ich hier bei der Bezeichnung: Flimmercysten stehen bleiben, so redete um so deutlicher der unter 2 zu schildernde mikroskopische Befund des Tumors rechts dafür, diese Cysten unter die Adenocysten einzureihen, die Herdchen den Adenomyomen anzuschliessen.

2. Die erwähnte flache Auftreibung der rechten Hälfte der ventralen Uteruswand, deren Gipfel von dem Scheitelrande 12, von der Medianebene des Uterus 8 entfernt bleibt, ergiebt der Durchschnitt als gebildet durch einen intramuralen durchweg soliden Tumor, dessen Sagittalschnitt 7 : 5 misst und die gewöhnliche Zeichnung der Uterusfibroide darbietet. Wenn sich dieser Tumor auch durch die Undeutlichkeit seiner Grenzen auszeichnet, so ist er doch gegen die äussere Oberfläche, wie gegen die Uterusschleimhaut hin noch von einer dünnen Schicht Uterussubstanz deutlich eingehüllt, welche an ihrer Einförmigkeit und geringen Consistenz trotz des Mangels bündeliger Beschaffenheit wohl zu erkennen ist. Die mikroskopischen Eigenthümlichkeiten des Adenomyoms treten deutlichst zu Tage. Die makroskopisch etwas durchscheinenden Haupttheile der Geschwulst bauen sich aus einem ziemlich derben, etwas zellenarmen Myomgewebe auf. Die rein weissen verästelten Zeichnungen schliessen die Drüsenschläuche ein, da wo sie dem blossen Auge breit erscheinen, sogar recht viele cylinderepithelbekleidete lange Schläuche in kräftig entwickeltem cytogenem Bindegewebe. Selbst Zweigbildung kommt vor, auch fehlen die Dilatationen als unverkennbare Zeichen beginnender Cystenbildung nicht.

3. Während in der rechten Cervixwand auf zwei Querschnitten innerhalb der eigentlichen Muskulatur eine Andeutung von Drüsenschläuchen, geschweige denn irgend ein Rest eines richtigen Gartner'schen Kanals oder ein bezügliches Faserbündel nicht aufgefunden wird, findet sich links in der Höhe des inneren Muttermundes mitten im Muskelgewebe ein Strang cytogenen Bindegewebes mit kleinen Drüsen und weiterhin am Aussenrande schon zwischen den grossen Gefässstämmchen noch ein Strang, dessen Querschnitt zwei mit dünner einschichtiger Epithelmembran versehene Oeffnungen und daneben einen kurzen Drüsenschlauch mit Cylinderepithel

einschliesst — nach Lage und Bau ein Gartner'scher Kanal, wenn nicht ein in den Cervixriss versenktes Stückchen Cervicalschleimhaut mit Cysten.

Fall XII.

Miliare cystische Adenomyome des rechten Tubenwinkels. Links Kugelmyom in der Cervix. Flimmercyste. Blutung.

Th. Meyer, 60 J., gestorben an Gallenblasenkrebs unter Icterus.

Uterus von mittlerer Grösse, Länge 80, Corpus 50, Breite des Fundus 50, seine rechte Seite platter wie die linke. An beiden Tubenwinkeln ist die Serosa mit bindegewebigen Auswüchsen versehen, am stärksten rechts, desgleichen Adhäsionsmembranen an den Adnexen, überwiegend rechts; links ein starker Tuboovarialstrang, rechts das laterale Tubenende straff und kurz befestigt an dem Eierstock. Die Eierstöcke geschrumpft, derb, ihre Oberfläche gyriform. In der etwas weiten Höhle des Fundus uteri rechts zwei Schleimhautpolypen, im linken Tubenwinkel sitzt 10 abwärts von der Tuba ein scharf begrenztes kugeliges Myom von 5 mm Durchmesser. Der äussere Muttermund öffnet sich mit einer Querspalte.

Als mikroskopischer Befund erregt nur eine Thatsache ein besonderes Interesse. In dem rechten Tubenwinkel sitzen rings um das intramurale Tubenende zahlreiche Drüsengänge, viele erweitert und zu Cysten umgebildet; denn alle Uebergangsformen von erweiterten Drüsenschläuchen zu den Cysten sind zu verfolgen, so wie Schläuche in Winkelform, also mit Zweigbildung, so auch cystische Räume, in welche ein, zwei oder drei erweiterte mit abgeplattetem Epithel versehene Kanäle einmünden. Einzelne erweiterte Drüsenschläuche und einzelne Cystchen enthalten grosse braunpigmentirte Körperchen, andere sind mit frischem Blut ganz gefüllt. Die nicht erweiterten Schläuche haben ein evidentes Cylinderepithel, meistentheils unmittelbar auf Muskelfasergewebe aufliegend; höchstens ist an den grösseren noch eine minimale Schicht kleinzelligen Gewebes dazwischen geschoben. In mehreren Kanälchen tragen einzelne Epithelzellen einen schönen Wimperbesatz, in einem Cystchen tritt derselbe sogar fast continuirlich an der ganzen Reihe der Zellen, soweit die Bekleidung erhalten ist, hervor. Drüsenschläuche und Cystchen erscheinen zunächst unregelmässig durch den ganzen Querschnitt des Tubenwinkels zerstreut, reichen deutlich auch bis in die peripheren Schichten des Myometriums, sind freilich aber am zahlreichsten in derjenigen Muskelsubstanz, welche die eigene Muscularis der Tuba unmittelbar umfasst, dringen endlich sogar in letztere ein, wenn auch nicht ganz bis zu der Schleimhaut vor. Die Tubenmuskularis erscheint verbreitert und zwar so, dass ihre concentrisch verlaufenden Faserbündel aus einander getrieben, gleichsam aufgeblättert sind. Neue Systeme von Faserbündeln drängen sich ein, welche in ihrem Innern jene Schläuche einschliessen, meistens nur je einen einfachen oder verzweigten Schlauch;

aber es kommen auch ganze Gruppen von Schläuchen in einem Faserbündel vor. An solchen Stellen wird dann der neue Herd so evident, dass man ihm den Namen Adenomyom nicht mehr vorenthalten kann. Im linken Tubenwinkel sind die gleichen Einrichtungen nicht aufzufinden, auch im rechten nur in wenigen Schnitten, auf einer Strecke von höchstens 2 mm. In dem linksseitigen derben Kugelmyom sind vereinzelte Stränge zu sehen, welche aus vielen kleinen rundlichen Zellen gebildet werden, so dass zu fragen ist, ob nicht die letzteren veränderte und aus dem Verband getretene Epithelzellen sein könnten; indess bleibt trotz aller Mühe diese Frage unentschieden.

In der rechten Seite der Cervix ist an dem klassischen Orte des Gartner'schen Kanals, nämlich innerhalb der Frontalebene ein besonderes Längsfaserbündel, aber nichts drüsenartiges in ihm zu erkennen. Auch ein miliares Angiom an der Aussenseite der Schleimhaut schliesst keine Drüsenschläuche oder Cysten ein.

Links liegt ebenfalls innerhalb der Frontalebene, 5 mm von der Uterushöhle, 3 mm vom Fundus der Uterindrüsen abstehend, also tief eingebettet in der cervikalen Muskelsubstanz, eine innen Grübchen tragende ovale Cyste ($4^1/_2 : 3$) mit geronnenem Inhalt und mit einschichtigen flimmertragenden ausgesproehenen Cylinderzellen. So wahrscheinlich es ist, dass diese Flimmercyste aus dem Wolff'schen Organ entstanden ist, so muss doch hervorgehoben und als dieser Deutung ungünstig erwähnt werden, dass irgend welche Drüsenschläuche in der Nachbarschaft oder richtige drüsige Ausbuchtungen der Wand nicht aufgefunden werden.

Fall XIII.

Gestieltes Myom und centrales Adenomyom des rechten Tubenwinkels. Adenomyome beider Tuben, rechts Tubensperre und vielfächerige Hydrosalpinx.

(Taf. XI Fig. 2.)

Frau Kirschb., Hausirerin, 33jährig, hat 3 Kinder geboren, das letzte vor 10 Jahren, erkrankte schon vor 4 Monaten an einer auf Durchnässung bezogenen Nierenentzündung und ging an derselben unter allgemeinem Hydrops zu Grunde; Glomerulo-nephritis subacuta haemorrhagica.

Der Uterus ist 75 lang, am Fundus 50 breit und 30 dick. Der Cervikalkanal ist 30 lang, Corpushöhle 30. Das Orificium externum ist ein klaffender Querspalt geworden, da beiderseits eine tiefe Kerbe die derbe vordere und hintere Muttermundslippe trennt. An beiden Flächen des Uteruskörpers sitzen zahlreiche Bindegewebsstränge auf, welche links Verwachsungen vermitteln. Auch die beiden Ligamenta rotunda sind auf eine längere Strecke angewachsen und zwar je dem grossen Konvolut, welches die Adnexen des Uterus bilden. Der rechte Tubenwinkel hebt sich als ein besonderer Wulst von 15 Länge und 10 Dicke etwas aus der Uterussubstanz hervor, und auf seinem Scheitel läuft eine Insertion des angewachsenen grossen Netzes. Auf der ventralen Seite seiner

Basis sitzt ein kurzgestieltes derbes Myom 20 : 15 mit kleinhöckriger Oberfläche, aber glatter Serosa. Oben auf jedem Konvolut der Adnexen ist die Tuba gut zu erkennen als stark gewundener Strang, der mit seinem lateralen, etwas aufgetriebenen Ende fest dem Eierstock aufsitzt, so fest, dass der linke erst auf dem Durchschnitt zu scheiden ist, rechts so, dass ein Pavillon nicht einmal angedeutet ist. Doch lässt sich die Länge der rechten Tuba (gestreckt gemessen) auf 50 schätzen, die linke ist jedenfalls nicht länger. Auf dem Sagittalschnitt des rechten Tubenwinkelwulstes hebt sich ein derbes Adenomyom mit fast kreisförmigem Querschnitt von 10 Dicke aus der Schnittfläche etwas hervor und reicht ganz bis unter die Serosa. 10 von dem medialem Tubenende entfernt, sitzt ein zweites Adenomyom in der rechten lumenlosen Tuba, 6 dick und 6 lang. Lateralwärts tritt das Lumen wieder auf und die Tubenwand wird wieder weich; so bekommt der laterale Tubenabschnitt seine gewöhnliche Beschaffenheit, um schliesslich zu einem Kolben von 10 Dicke anzuschwellen. Dieser zeigt aber nicht das weite Lumen einer gewöhnlichen Ampulle, sondern zahlreiche, mit Sekret gefüllte Nischen in radiärer Anordnung, etwa wie das Gehäuse einer Kernfrucht, welches offenbar dadurch entstanden, dass sich Scheidewände mittels partieller Verwachsungen der Schleimhautfalten mit einander gebildet haben. In dem linken Tubenwinkel ist ein Tumor eben so wenig, wie im übrigen Uteruskörper aufzufinden, selbst nicht mikroskopisch; dagegen ist die linke Tuba 5 vom medialen Ende in eine Schlinge gelegt und die ganze Umbiegungsstelle verdickt und verhärtet in einer Strecke von 12 Länge. Auf dem Schnitt hebt sich ein aus derber und dichter Substanz gebildeter Herd, von der peripheren lockeren Schicht der Tubenwand umhüllt, als ein cylindrischer Körper von 5 Dicke hervor, welcher den deutlichen Tubenkanal derart umschliesst, dass dieser etwas excentrisch, sogar ziemlich weit ab von der Achse jenes cylindrischen Körpers verläuft. Lateralwärts von dieser Verdickung wird die linke Tuba platt, im Ganzen gleichmässig dicker, aber das Lumen immer enger — wie sich mikroskopisch ergiebt, infolge einer Verwachsung der Gipfel der Schleimhautfalten —, bis im letzten Ende an die Stelle der Ampulle und des Pavillons ein vielkammeriger Körper tritt, dessen Höhlen mit retinirtem zelligem Sekret gefüllt sind. In der Wand der Cervix ist auf der Mitte der Höhe beiderseits je ein longitudinelles muskulöses, bindegewebsreiches Längsbündel, aber ohne Kanal und ohne Drüsen nachzuweisen.

Bei der mikroskopischen Untersuchung dieser Adenomyome ergeben sich mehrere Besonderheiten:

1. Der rechte Tubenwinkelwulst wird dadurch hergestellt, dass rein myomatöse Stränge, durch die stärkere Färbung von der alten Muskulatur scharf hervorgehoben, das Gewebe durchziehen und meistens deutliche, axial in ihnen gelegene Drüsengänge einschliessen, die erstens stark verzweigt und zweitens fast regelmässig partiell erweitert sind. In keinem der Fälle war die Verästelung der erweiterten cystischen Kanäle so deutlich wie hier. Die Hauptmasse der ganzen Neubildung liegt central an der Stelle der intraparietalen Tuba; statt ihres cirkulären Faserzugs sind Flechtwerke, die aus den Adenomherdchen bestehen, aufgetreten und zwar ringsum die Schleimhautschicht, die gut erhalten, wohl etwas verdickt, aber frei von den drüsigen Herden erscheint, so nahe dieselben auch an sie herantreten. Andererseits reichen diese cystischen Myome bis in die peripheren Muskelschichten hinein; sogar bis in die subserösen Schichten hinein sind

vereinzelte kleinste Drüsengänge zu verfolgen, welche nur von Bindegewebszügen eingeschlossen sind, also keine myomatöse Wandung besitzen, nichtsdestoweniger aber rosenkranzartige Erweiterungen tragen. In den langen verästelten Drüsenkanälchen werden reichliche Pigmentkörper aufgefunden, auch gelegentlich Flimmerhaare auf ihren niedrigen Epithelzellen. Die Tubenschleimhaut erscheint zellenreich, aber dünn, das Epithel erhalten, das Lumen als äusserst enge und kurze Spalte.

2. Das rechte wie das linke Tubenmyom sind ungewöhnlich stark mit Drüsengängen versehen, und diese erscheinen wiederum durch ihre starke Verästelung ausgezeichnet, von sehr zierlichem Ansehen und Stromata rother Blutkörperchen enthaltend. An dem rechtsseitigen Tumor sind die Drüsengänge in starke Lager richtigen jungen Myomgewebes eingeschlossen, verlaufen gestreckt und haben ein enges Kaliber. Die zierlichsten, mit vielfachen Seitensprossen versehenen Drüsengänge besitzen gewöhnlich aber nur eine bindegewebige, zellenreiche Tunica. Um so grösser wird dann ihre Aehnlichkeit mit den Kanälchen des Epoophoron. Selbst dickwandige Hauptstämmchen mit einmündenden Seitenzweigen, die kleine Endbläschen tragen, bekommt man zu Gesicht. Endlich noch ein besonderes Verhältniss! Ein kleines Adenomyom durchbricht die inneren Muskelschichten der Tubenwandung, dieselbe gleichsam dissecirend, und reicht bis in ihre Schleimhaut, so dass das Lumen stark verengt, schliesslich wohl ganz aufgehoben wird. (Vergl. Fall XIV Seite 58.)

Diese Verengerung hat wahrscheinlich die Veranlassung zu der Auftreibung des lateralen Tubenendes gegeben. In dem Tumor der linken Tuba liegen auch viele Herde und zwar in den inneren circulären Muskelschichten. Aber auch hier wird ein Herd aufgefunden, welcher diese Muskelschicht ganz durchbricht, die Schleimhaut auftreibt und das Lumen beträchtlich verengert. Aber auch die äusseren muskulären Schichten sind reichlich von zierlichen Adenomyomen durchsetzt. Fast die zierlichsten Adenomyome werden aber in den Lagern lockeren Bindegewebes aufgefunden, welche von aussen die Muskelwandung einhüllen, einzelne sogar in der Serosa selbst. Rundliche Cysten fehlen in diesem Tumor nicht. Sie sind aber im Ganzen spärlich und immer nur von sehr geringer Grösse, enthalten zahlreiche hyaline Kügelchen, aber keine Pigmentkörper und besitzen, ebenso wie auch die weiteren Abschnitte der Drüsengänge ein gut erhaltenes niedriges oder kubisches Epithel, dessen Zellen zum Theil deutliche Flimmerhaare erkennen lassen (Taf. XI Fig. 2).

Fall XIV.

Kleine Adenome und Adenomyome beider Tubenwinkel und Tuben mit Epitheloidtuberkeln, Flimmercyste, Hydrosalpinx.

Dreher, 61jährige Frau, gestorben an Lungenphthise, chronische Peritonitis mit Tuberkeln, Gascysten in der Scheidenschleimhaut.

Uterus 70 lang, etwas dextroanteflectirt. Die rechte Tuba endigt am Uterus mit einer adenomyomatösen Härte, in welcher das blosse Auge auf einer Strecke von mindestens 5 mm kein Lumen wahrnimmt. Alsdann wird sie sofort 6 dick, mit einem Kanal von 2; sie verdickt und erweitert sich immer mehr, um dann in einen etwa gänseeigrossen retortenartigen Sack überzugehen, welcher an seinem dicksten Theile dem Eierstock fest aufsitzt. Im übrigen ist die Ala vespertilionis gut zu entfalten, nur wenige Adhäsionsmembranen sind hier entwickelt. Dort, wo die linke Tuba den Tubenwinkel des Uterus beschreitet, sitzt neben ihr ein Knötchen mit etwas käsigem Aussehen, mikroskopisch als ein tuberkulöses Adenom zu bestimmen. Sonst erscheint dieser medialste Abschnitt der Tuba normal; dagegen sieht man sie lateralwärts 5 vom Insertionspunkt nicht nur dicker und härter werden, sondern auch mit dem Lig. latum und dem Eierstock verwachsen, mehrfach gekrümmt verlaufen und in eine kirschengrosse geschlossene Cyste ausgehen, welche in den derben Eierstock etwas eindringt. Aussen sitzen dieser Cyste 2 gestielte Anhänge, der eine kolbig und mit einer erbsengrossen Cyste versehen, auf, aber richtige Fimbrien sind an ihnen nicht angedeutet. Die grösste Härte findet sich an der dem Uterus zunächst gelegenen, um 20 abstehenden Umbiegung. Von hier ab ist der Kanal in der ganzen, noch folgenden lateralen Strecke (40) bis zu ihrem cystischen Endkolben hin erweitert und wie diese Cyste selbst mit dicker weisslicher Substanz gefüllt.

In der Uterussubstanz keine weiteren Tumoren. Die Gascysten der Scheide erweisen sich als kleine Spalträume in den stark papillären Erhebungen des Schleimhautbindegewebes — anscheinend ektatische Lymphgefässe.

1. Mikroskopisch zeigen die Querschnitte durch das verhärtete Ende der rechten Tuba, dass in ihm das Lumen doch noch vorhanden, aber erstens eng und zweitens mit zelligem Material gefüllt ist. Sie lehren ferner, dass dieses Lumen excentrisch in einer dichten Masse gelegen, aber zunächst noch von einer richtigen, Fältchen tragenden Schleimhaut, weiterhin von der cirkulären Muskelschicht in gewöhnlicher koncentrischer Ordnung ihrer Fasern eingeschlossen ist, dass dagegen die äusseren longitudinellen Muskelschichten nicht mehr in Bündel zu sondern sind, vielmehr so dicht gewebt erscheinen, wie die Substanz eines fibrösen Tumors. In diesem Gewebe sind wohl deutliche Faserzüge unregelmässig durcheinander geflochten, aber doch in festestem Zusammenhang miteinander zu verfolgen, ferner einzelne Herdchen durch ihre stärkere Färbung abzusondern und als kleinste Adenomyome deswegen zu bezeichnen, weil in ihnen Drüsenkörper mit cylindrischem Epithel auftreten, bisweilen auch deutlich mit einem erweiterten Kanal versehen sind. Einzelne dieser zellenreichen Herdchen enthalten auch Riesenzellen und schlecht färbbare epithelartige Zellen, dürfen daher als epitheloide Tuberkel angesprochen werden. Da in und neben ihnen auch noch Andeutungen von jenen Drüsengängen zu finden sind, so liegt die Auffassung sehr nahe, dass die Tuberkel an die Stelle der epithelbekleideten Schläuche getreten sind, um so näher, da in dem lateralwärts folgenden, sich erweiternden Theil der Tuba die äussere Muskelschicht vereinzelt noch kleinste Drüsengänge mit homogen gewordenen Epithelzellen führt — diese als besondere Kanäle zu erkennen an einer kräftigen bindegewebigen, mit ziemlich regelmässig gelagerten kleinen Spindelzellen versehenen Hülle, ganz nach Art der Parovarialschläuche. Ausserdem sind auch hier vereinzelte epitheloide Tuberkel zu finden.

2. Die gleichen drüsigen Bildungen mit bindegewebiger Wand stecken in der Muskelschicht des verhärteten Theils der linken Tuba, obwohl hier die Faserung durchweg noch in koncentrischer Ordnung bestehen geblieben und die Sonderung in Bündel meistens leicht herzustellen ist. Daneben kommen auch Zellenhaufen vor mit undeutlichen Epitheleinschlüssen, vielleicht werdende Tuberkel, ausserdem diffuse Einlagerungen von kleinen, aber spindeligen Zellen, jedoch keine richtigen Rundzelleninfiltrationen. Solche zellenreiche Partieen entsprechen dem Ansatze des Mesosalpingium und erreichen auch an einer Stelle die innerste Muskelschicht der Tubenwand. In dieser ist alsdann ein Drüsenschlauch zu verfolgen, der auf den folgenden Stufenschnitten zu einer Cyste wird. Weiter verfolgt, liegt Letztere alsbald in der Schleimhaut der Tuba und lässt, als sie einen Durchmesser von 1 mm erreicht hat, ihre äusserst dünne Wand gegen das Tubenlumen (2 mm) vorspringen, aber ohne mit diesem in Kommunikation zu treten. Während ihr Epithel anfänglich recht evident als eine Schicht niedriger Cylinderzellen nachzuweisen ist, fehlt es inmitten der Cyste meistentheils, offenbar weil es beim Schneiden verloren gegangen ist. Glücklicherweise finden sich noch Reste des Epithels als sehr niedrige, kaum kubisch zu nennende Zellen, immerhin noch oft mit Flimmerhaaren besetzt und dadurch als das hier in Betracht kommende Drüsenepithel gekennzeichnet. Die Dicke der eigentlichen Tuba (mit Ausschluss der serösen Hülle) sinkt hart am Uterus auf 3, die Schleimhaut erhebt sich in diesem Theil zu hohen Falten, während diese innerhalb der geschilderten Verhärtung gleichzeitig mit der Erweiterung des Lumens ganz niedrig werden und dabei die Schleimhaut verdünnt erscheint.

Die Querschnitte der Tubenwinkel liefern beiderseits sehr wichtige Befunde, wenn äusserlich auch beide keine deutliche Anschwellung darbieten. Im linken Tubenwinkel sieht man dicht neben der abgeplatteten intraperitonealen Tuba noch ein zweites Lumen und bekommt den Eindruck einer zweiten Tuba, weil auf eine Art Schleimhaut ein muskuläres Lager mit koncentrisch angeordneten Schichten folgt. Indessen wird das Lumen auf den nächstfolgenden Querschnitten unregelmässig, buchtig, der zellige Inhalt und die Schleimhautschicht schlecht färbbar, bröcklig und anscheinend käsig. Weiterhin schwindet das Herdchen; dasselbe würde sich am frischen Uterus wohl als ein richtiger miliarer Tuberkel mit centraler Erweichung dargestellt haben. Indessen sind jetzt inmitten der käsigen Masse noch Drüsenfollikel und zweizeilige epithelialartige Stränge, an der Peripherie des Herdchens aber vor Allem richtige mit gut gefärbtem Cylinderepithel bekleidete Drüsengänge zu konstatiren. Durch alle diese Verhältnisse wird es offenbar, dass dieses Herdchen als ein Adenomyom, in welchem käsige Degeneration aufgetreten, zu betrachten ist. Im rechten Tubenwinkel ist als das Gegenstück ein kleineres käsig werdendes Adenomyom nachzuweisen, aber ganz in den peripheren Schichten der Uterusmuskulatur gelegen. Daneben noch vereinzelte allerkleinste Zellenhaufen, in deren Centrum je eine Riesenzelle zu finden ist. Ferner ist aber das Lumen der Tuba auf einer Folge von vier Querschnitten fast ganz aufgehoben, die Tuba selbst nämlich in der Art missgestaltet, dass von einer Seite her ein Zapfen aus Fasergewebe die Tubenwand durch-

bricht und sich in dem Tubenkanal fast wie eine Papille erhebt, so dass von diesem nur ein ganz schmaler kurzer, mit verkümmertem Epithel gefüllter Spalt übrig bleibt. Nachdem dieser Fasergewebsstrang nach der anderen Seite hin die ganze Muskelschicht der Tuba durchsetzt hat, läuft er hier in einen mehrstrahligen Herd aus, dessen adenomyomatöse Natur leicht zu erweisen ist. Besonders in einem Querschnitt bildet der letztere Herd ein Kreuz, dessen Kreuzpunkt aus reinem Fasergewebe besteht. Die Kreuzschenkel schwellen an ihren Enden kolbig an, einer von ihnen bricht in die Tuba durch und trägt in seinem Innern epitheliale Elemente, drüsige Einrichtungen nur andeutungsweise. Um so deutlicher sind die Drüsengänge in den drei anderen Kreuzschenkeln, in einem sogar eine cystische Erweiterung. Die Tubenwand hält jenen Zweig fest umklammert, die Verwachsung beider ist so innig und ihr faseriger Bau so gleichartig, dass sie auf der Durchbruchsstelle der Tubenwand nur durch die Richtung des Fasernzuges von einander zu unterscheiden sind. Hiernach ist es, wie mir scheint, wohl nicht zu bestreiten, dass das ganze Gebilde ein zusammengesetztes, ein gleichsam verzweigtes Adenomyom ist, dessen einer Ausläufer in der Tubenwand selbst heranwuchs und das Tubenlumen gänzlich anfüllte. Ebenso sicher dürfen wir wohl diesen Verschluss der Tuba als eine der ursächlichen Bedingungen für die grossartige Erweiterung der linken Tuba ansehen, die sicherlich sehr alt ist. Die verkäsenden Herde beruhen grösstentheils auf jüngeren Veränderungen der Drüsenschläuche oder Adenomyome. Es ist noch zu erwähnen, nach dem Bisherigen aber wohl zu begreifen, erstens, dass noch weitere kleinere Adenomyome des Tubenwinkels in grösserem Abstand von der Tuba nachzuweisen sind, zweitens, dass sich die unter 1. geschilderte adenomyomatöse Verhärtung des medialen Endes der Tuba als eine directe Fortsetzung des um die intraparietalen Tubenabschnitte entwickelten Herdes ergeben hat.

Fall XV.

Centrale und periphere Adenomyome der beiden Tubenwinkel. Parovarialanhänge. Ganz frische Menstruation.

(Taf. XII Fig. 1.)

Kath. Gerbacher, 44 Jahre alt, psychisch erkrankt, plötzlicher Tod durch Lungenarterienembolie nach Thrombose der Schenkelvenen, hat 3 Kinder geboren, das letzte vor 15 Jahren. Blutige Flüssigkeit in dem Uterus und der Scheide; 12 Stunden vor dem Tode war der Eintritt der Menstruation erkannt worden. Am rechten Eierstock erhebt sich ein Follikel mit blutig gefärbter Serosa, darin eine allerfeinste Oeffnung, durch welche blutige Flüssigkeit hervorgetrieben werden kann.

Der Uterus ist ein arcuatus, gleichmässig etwas vergrössert, Länge 85, Abstand der Tubeninsertionen 60, grösste Dicke des Corpus 38, der Vorderwand 16, der Hinterwand

18. Die Uterusschleimhaut ist blutbedeckt und stark geröthet, aber nur bis 1 mm dick. Keine abgegrenzten Myome, wohl aber scheitelwärts vorspringende Wülste an beiden Tubenwinkeln, welche deutlich dem Verlauf der eintretenden Tuba folgen, wahrzunehmen. Der rechte, grössere, 15 lange Wulst rührt daher, dass hier ein durch seine weissliche Färbung vor der übrigen rothen, weil strotzend hyperämischen Muskelsubstanz ausgezeichneter Herd (Durchmesser bis 9) eingelagert ist, und zwar hauptsächlich hinter der Frontalebene sich aus der Nachbarschaft der intramuralen Tuba bis nahe unter die glatte Serosa erhebt. Links liegt ein analoger Herd auch nach hinten und oben von der Tuba, erreicht aber die oberflächlichsten Muskelschichten, geschweige die Serosa, nicht. Beide Herde zeichnen sich durch die Dichtigkeit ihres Gewebes aus und sind erst auf den gefärbten Schnitten in kleinste submiliare Unterabtheilungen zu zerlegen, während die normale Uterussubstanz, lockerer geflochten, leicht in Lamellen und Faserbündel auseinander zu zerren ist.

Jene Unterabtheilungen stellen sich nun mikroskopisch als richtige Adenomyome dar. Theils einzeln, theils in Gruppen aufgestellte oder ramificirte, namentlich auch mit Erweiterungen versehene Drüsengänge, sowie kleinste Cystchen stecken in einer stark färbbaren deutlichst faserigen Substanz, welche Spindelzellen mit länglichen, selbst langen stäbchenförmigen Kernen enthält und in der That den übrigen Muskelfaserbündeln des Myometriums zum Verwechseln ähnlich sieht. An den Ampullen wie an den mit Buchten versehenen Cystchen sind diese Muskelschichten oft schmal, um so kräftiger an den Drüsenkanälchen, namentlich längs einzelner zerstreut gestellter Kanälchen und längs solcher, welche wegen der bedeutenden Höhe ihrer Epithelzellen und wegen der grossen Zahl ihrer Einfaltungen, beziehungsweise ihrer Seitenäste als Hauptkanäle bezeichnet werden dürfen. Nur an wenigen Hohlräumen überschreitet der Durchmesser 2, die meisten Cystchen bleiben unter 1; immer weichen sie von der Kugelgestalt ab. In einzelnen sind rundliche Vorsprünge, welche sich stark färben, weil sie aus einem sehr rundzellenreichen Gewebe bestehen und daher etwas an Pseudoglomeruli erinnern.

Von besonderem Interesse ist die Beschaffenheit des Epithels und des Inhaltes der Drüsenschläuche. 1. Ihr Epithellager und zwar das mit hohen, wie das mit niedrigen Zellen enthält recht oft einzelne Exemplare, welche mit kleinen aber deutlichen Wimpern besetzt sind (Fig. 24). 2. Viele Kanälchen führen als Inhalt eine leicht geronnene Substanz; diese schliesst oft helle Körner ein, welche den Köpfen der Zellen, namentlich solchen, welchen die Wimpern fehlen, aufliegen und oft als halbkugelige oder kegelförmige Deckelchen regelmässig je über einer zugehörigen Zelle schweben, so dass sie offenbar aus dem Zellprotoplasma entstanden und abgehoben sind, wahrscheinlich also veränderte Flimmerbesätze darstellen. Vor allem erwähnenswerth ist aber der blutige Inhalt derjenigen Kanälchen, welche in den centralen Theilen, nämlich in der Nachbarschaft der Tuba gelegen sind. Die Füllung dieser Schläuche mit rothen Blutkörperchen ist meist prall, so dass sie auf den ersten Blick für Blutgefässe genommen werden, und erst die Cylinderepithelbekleidung lehrt, dass sie Drüsenschläuche sind. Offenbar ist es auch noch frisch ergossenes Blut, was sie füllt. Da auch die Tuba auf den Durchschnitten dieselben frischen Blutkörperchen enthält, so dürfte auch die Blutung in den Drüsenschläuchen

als eine katameniale zu betrachten sein. Die Tubenschleimhaut erscheint sehr zellreich, bildet Buckel, auch Papillen und Falten, wie die Schnittserien lehren. Das Lumen treibt Ausstülpungen, nicht unähnlich den Verzweigungen der Drüsenschläuche. Letztere gleichen auf ihren Durchschnitten noch deswegen der Tuba, weil sie eine scharf abgrenzbare Muskelfaserwand besitzen. Dennoch ist eine Verwechselung leicht zu vermeiden. Nicht nur wird das Bindegewebe der Tubenschleimhaut gegen die Muskularis hin durch enorme Spalten, zum grössten Theil sicherlich Lymphspalten, abgegrenzt, sondern es ist auch in seiner ganzen Dicke mit solchen Lymphspalten durchsetzt und hat dadurch einen kavernösen Bau bekommen. Bis zum Uebergang der Tuba in die Uterusschleimhaut, bis zum Auftreten von cylindrischen Uterindrüsen in der Schleimhaut können die Gruppen der adenomyomatösen Drüsen verfolgt werden. Aber sie halten sich von jenen immer in einer gewissen Entfernung und sind von einem eigenen Muskelfaserlager umgeben, so namentlich einzelne Cystchen. Freilich erscheinen gerade an der Uebergangsstelle auch die ersten deutlichen Uterindrüsen und dringen ziemlich tief in die Substanz des Myometriums ein; wenigstens schiebt sich ihr Fundustheil bisweilen etwas weit zwischen die Muskelfaserbündel des Stratum submucosum hinein und kann alsdann auch bis ganz in die Nähe der Cystchen reichen. Ist hier die Möglichkeit des Ueberganges beider Arten von Drüsenschläuchen in einander nicht absolut auszuschliessen, so ist andererseits hervorzuheben, dass auch evidente miliare Adenomyome bis in die äussersten, bis in die lamellirbaren subserösen Schichten des Myometriums, hier bis in ganz isolirte Muskelfaserbündel zu verfolgen sind. So klein auch diese ganzen Adenomyome sind, so reichen sie doch von der Umgebung der Tuba bis nahe an die Serosa heran.

Vom Uterus an erscheinen die Tuben in ihrer ganzen Länge makroskopisch normal. Der seröse Ueberzug der Parovarien trägt beiderseits gestielte und kolbige Anhanggebilde, deren Endkolben bisweilen in Fimbrien zu zerlegen ist. Andererseits giebt es auch ungestielte und intraligamentäre Cystchen, so wie brückenartige Bälkchen auf der Serosa und einige Adhäsionsstränge am lateralen Ende des rechten Eierstockes. Die Parovarien sind sehr klein. Ein Gartner'scher Kanal wird in der rechten Cervixwand nicht vorgefunden.

Am rechten Eierstock ist ein frisch geplatzter Follikel leicht daran zu erkennen, dass auf seinem Gipfel die Albuginea eine kleine, aber deutliche Oeffnung mit blutig infiltrirten Rändern darbietet.

Fall XVI.

Adenomyom des rechten Tubenwinkels und Hydrosalpinx. Kleinste Adenocysten der linken dorsalen Uteruswand. Atheromcyste der linken Cervikalwand.

(Taf. XI Fig. 1 und Taf. XII Fig. 2.)

Die 44jährige Franziska Maschi, infolge syphilomatöser Herde und Pachymeningitis des rechten Stirnlappens nebst einfacher chronischer Leptomeningitis cerebralis et spinalis zu Grunde gegangen, hat sicher 2mal, vielleicht 4mal geboren. Keine Narben oder Ulcerationen an der Vagina und dem Rachen. Gewöhnliche Schnürleber.

Sehr enge Scheide. Uterus etwas asymmetrisch gestaltet, mittlerer Grösse, etwas dextroflectirt. Die linke Hälfte des Scheitels dorsalwärts stärker gewölbt als die rechte, aber die Oberfläche überall glatt. Dagegen spannen sich von beiden Tuben velamentöse bindegewebige Adhäsionen über jeden Eierstock hin bis zur Beckenwand und bis zum Peritoneum der Douglas'schen Tasche, an den Stellen der Berührung mit den sehr grossen und derben Eierstöchen wenig verwachsen. Die beiden lateralen Tubenenden geschlossen und hornartig umgebogen, das rechte, vom Eierstock um 5 abstehend und hydropisch aufgetrieben, das linke um 22 entfernt und schliesslich mit obliterirtem Lumen. Der seröse Ueberzug des Uterus vollkommen glatt, auch über dem rechten Tubenwinkel. Dieser hebt sich aus der Uterussubstanz als ein 17 langer Wulst hervor, welcher in seinem medialen Theil gegen 10 dick ist und lateralwärts sich verjüngend in den Tubenisthmus übergeht. Links nichts Aehnliches. Auf dem sagittalen Durchschnitt des rechtseitigen derben Tumors treten weissliche Zeichnungen, wie in den richtigen Adenomyomen zu Tage, freilich darin nur solche Cystchen, die für das unbewaffnete Auge noch gerade erkennbar sind. Links erscheinen erst auf einem Sagittalschnitt, der um 10 von der Medianebene absteht und gerade die erwähnte stärkere Wölbung getroffen hat, dicht neben der Schleimhaut des Uterus drei kleine 1—3 messende Cystchen in heller gefärbtem Gewebe gebettet. Das rechte Parovarium ist deutlich entwickelt, das linke dagegen, indem die Ala vespertilionis viel schmäler wie rechts, sehr schwach. In der Substanz des Corpus uteri werden keinerlei Myome oder Cysten aufgefunden, wohl in dem Collum uteri winzige Schleimhautcysten und in der linken Wand eine kugelige, mit geschichteten Plattenepithel gefüllte, Atheromcyste von 5 mm Durchmesser und nur um 1 mm nach aussen von der Schleimhaut gelegen. Weiter abstehend auf jeder Seite ein fibröser, longitudineller Strang mit sichelförmigem Querschnitt, aber in diesem keine Spur eines Gartner'schen Ganges.

Die mikroskopische Untersuchung des rechtsseitgen Adenomyoms lehrt, dass dasselbe zu der derberen Art insofern zu rechnen ist, als seinen drüsigen Herden ein eigentliches cytogenes Bindegewebe fehlt. Die Epithelzellen sitzen vielmehr entweder nur einer ganz dünnen, kleine Zellen führenden Schicht auf, welche bindegewebig zu nennen ist, oder auch direkt auf einer derbfaserigen Substanz, die aus deutlichen, wenn auch kleinen Spindelzellen besteht und ganz wie glattes Muskelfasergewebe angeordnet ist. Durch die Karminfärbung wird dieses Gewebe sofort als ein muskulöses gekennzeichnet und weiterhin durch seinen intensiveren Farbenton gegenüber dem übrigen präformirten Myometriumgewebe scharf hervor-

gehoben. Regelmässig schliessen diese myomatösen Inselchen drüsige Kanälchen oder Cystchen ein, jene meistens deutlich verästelt, diese ebenfalls mit Ausläufern und Buchten versehen, oft so deutlich in Kanälchen auslaufend, dass die Cystchen als richtige ampulläre Erweiterungen der Schläuche erscheinen (Taf. XI, Fig. 1). Dass die intensiv gefärbte Muskelsubstanz die Drüsenschläuche selten einzeln, meistentheils ganze Schlauchgruppen und Drüsenverzweigungen einscheidet, dass also Epithel- und Muskelgewebe mit einander diese miliaren Herdchen zusammensetzen, leuchtet auf den ersten Blick ein. Die grössten Cysten finden sich in der peripheren, unter der Serosa gelegenen Tumorschicht; aber auch von diesen überschreiten nur wenige den Durchmesser von 1 mm. Axial in dem Tumor, und zwar ganz wenig excentrisch nach abwärts vom Mittelpunkte seines kreisrunden Querschnittes, ist die Tuba zu verfolgen, aber mit ihrer cirkulären Muskularis immer wohl gesondert von den Adenomyomherdchen.

Auf etwa zwei Dutzend Schnittchen fand ich keine Stelle, an welcher sich ein Drüsenschlauch in die eigene Muskelschicht der Tuba eingeschoben, auch nur etwas in diese kräftige Cirkulärfaserschicht von aussen her hineingeragt hätte. Und doch waren die verästelten Schläuche der nächstgelegenen Herdchen gar häufig noch dilatirt, bisweilen zu labyrinthischen Gängen erweitert. Das Drüsenepithel war durchweg ein Cylinderepithel zu nennen, aber zu einer wechselnden Höhe gediehen. Durchschnittlich war es in den Cystchen und Ampullen niedriger wie in den cylindrischen Schläuchen und in den kolbigen Gängen. Besonders hoch und schlank fanden sich die Cylinderzellen immer in einem kräftiger und dicker erscheinenden Drüsengang, wahrscheinlich dem Hauptgang der Gruppe von Schläuchen, welche mit einander ein und dasselbe verästelte Kanalsystem bildeten.

Dreierlei Dinge nehmen an diesen Drüsenschläuchen meine Aufmerksamkeit besonders in Anspruch. Erstens erheben sich in den peripher gelagerten, grösseren Cystchen von der Wand her mit Cylinderepithel bekleidete Kölbchen, die oft mit einem schlanken dünnen Stiel versehen sind und einen aus rundzelligem Gewebe aufgebauten Grundstock enthalten. Wenn das freie Ende dieser Kolben auch nicht immer als ein regelmässiges Kugelsegment erscheint, vielmehr mehrere Buckel trägt, oder wenn sich auch der ganze Vorsprung mittels einer Schnittreihe als eine glatte Leiste darstellt, so erscheint doch der Rundzellenreichthum seines bindegewebigen Grundstockes so auffallend und gegenüber der Structur der übrigen Cystenwand so charakteristisch, dass diese Kolben gewiss den später zu beschreibenden Pseudoglomeruli analogisirt werden dürfen. Zweitens ist noch an den Schnitten aus dem gehärteten Präparat ein Flimmerbesatz der Epithelien mancher Drüsenschläuche nachzuweisen (Taf. XII, Fig. 2). In

den Gängen mit weiterem Lumen und niedrigem Epithel, in den ampullären Cysten und in den verästelten und labyrinthischen Drüsengängen wird das Flimmerepithel nachgewiesen; desgleichen wird aber auch das schlanke die Hauptgänge mit enger Lichtung auskleidende Cylinderepithel als flimmertragend erkannt. Selbst unter den niedrigen Cylinderepithelien, welche den Besatz eines Pseudoglomerulus bilden, heben sich einzelne durch den zarten Flimmersaum hervor. Drittens enthalten viele Cystchen und Drüsengänge in grosser Menge braune Pigmentkörper (Taf. XI, Fig. 1 und Taf. XII, Fig. 2), so reichlich sogar, dass auf dem Schnitt dem blossen Auge deutlich ein brauner Punkt erscheint. Freilich treten sie auch so lose und rein, so wenig in geronnene Massen eingebacken auf, dass sie herausfallen und gleich beim Anschneiden einer der grösseren peripheren Cystchen aufgesammelt werden müssen. Andererseits sind sie, wenn auch vereinzelt, bis in die ganz engen und zerstreut aufgestellten Drüsenkanälchen weit hinein zu verfolgen. Rothe Blutkörperchen sind daneben fast gar nicht nachzuweisen; nur sehr wenige Schläuche führen sie in geringer Zahl neben den grossen Pigmentkörpern, und die Möglichkeit, dass sie beim Schneiden hineingefallen sind, ist wohl erwägenswerth, da auch die Tuba gut erhaltene rothe Blutkörperchen einschliesst. Vor Allem sind unter den engeren Drüsenschläuchen diejenigen Gruppen, welche mehr central im Tumor, also in der unmittelbaren Umgebung der Tuba aufgestellt sind, mit Pigmentkörpern gefüllt.

Die auf dem Sagittalschnitte der linken Uterushälfte nach dem Tubenwinkel hin zu Tage tretenden Cystchen sind dadurch ausgezeichnet, dass sie eine deutliche Schicht lymphadenoiden Gewebes erkennen lassen, durchsetzt von einzelstehenden Drüsenschläuchen. Pigmentkörper werden hier nur mit einiger Mühe nachgewiesen.

Fall XVII.

Cystische Adenomyome beider Tubenwinkel. Schleimhautpolypen und Kugelmyome. Cystadenom der linken Wand der Cervix. Fibröse Endosalpingitis.

Uterus arcuatus der zweiundachtzigjährigen Frau Stock. Schwangerschaftsnarben, senile Atrophie, Lungenemphysem, Darmkrebs.

Der Uterus ist etwas klein, 70 lang, über dem Scheitel gemessen 60 breit, difform, da in seiner ventralen Wand zwei kugelige, sehr derbe, theilweise verkalkte Myome von 20—25 Dicke stecken und die Oberfläche etwas vorwölben. Daher ist die Dicke dieser ventralen Wand auf 25 gestiegen, während die dorsale Wand nur 5 dick, also verdünnt ist und zwar dadurch, dass ein vom Fundus uteri herabhängender cystischer Schleimhautpolyp (20 : 7) die Uterushöhle erweitert hat. In der rechten Fundusecke sitzt ein zweiter kleiner Schleimhautpolyp. Die Eierstöcke klein und platt, zum Theil verschleiert durch bindegewebige Membranen, welche von dem Seitenrande des Uterus zu der seitlichen Beckenwand, links auch zum Ende der Flexura sigmoidea hin ausgespannt sind.

Links ist das abdominelle Ende der Tuba in den Adhäsionen verborgen, geschlossen und mit dem lateralen Pol des Eierstocks fest verwachsen. Rechts ist der Pavillon erhalten, aber die Tuba ausserordentlich kurz, nur 50 lang und leicht geschlängelt. An beiden lateralen Tubenenden sitzt je ein ungestielter accessorischer Anhang auf, der in Fimbrien endigt (sog. Nebentuba). Zum rechten Eierstock geht eine dicke, straffe, fibröse Leiste. Nicht nur heftet diese den Eierstock an die Ala vespertilionis an, sondern verdeckt auch das Parovarium. Beide Parovarien sehr kümmerlich.

In der linken Cervixwand wird auf einem Querschnitt, der auf halber Höhe angelegt wird, ein drüsiger Apparat aufgefunden, welcher offenbar an die Stelle des Gartnerschen Kanals getreten ist und a) verästelte Drüsenschläuche mit Cylinderepithel, b) Cysten mit kubischem Epithel, die theilweise auch von einer hyalinen Masse gefüllt sind, c) auch einen weiteren Gang mit dem gleichen Inhalt, aber nicht durch eine besondere Wand ausgezeichnet, einschliesst. Für das blosse Auge erscheint dieser Herd als ein runder Fleck von 2,5 mm Durchmesser, ausgezeichnet vor dem übrigen Gewebe des Querschnitts durch seine grössere Undurchsichtigkeit und stärkere Karminfärbung; sein Abstand von der Cervikalhöhle beträgt 3. Reichliche Cysten in der Schleimhaut bis zur Dicke von 2, sämmtlich mit schleimigen, theils hyalinen, theils zellenreichen Massen gefüllt.

Rechts ist der Tubenwinkel des Uterus zu einem Wulst von 16 Länge emporgehoben, der sich nach dem Tubeneintritt hin verjüngt, medianwärts bis 12 Dicke besitzt. Der analoge Wulst des linken Tubenwinkels ist grösser, 18 lang und bis 16 dick, treibt ausserdem auf der Dorsalseite seines medialen Theils kleine Höckerchen.

Auf dem Durchschnitt erscheinen beide Tubenwinkeltumoren heller wie die übrige, entschieden atrophische Uterussubsanz, zum Theil, weil diese blutgefässreich und röthlich gefärbt ist. Rundliche Cystchen bis zu 2 mm Durchmesser treten namentlich in den peripheren Theilen beider Tumoren hervor, und miliare cystische Herdchen lagern auch in der Subserosa. Die Cystchen sind aber immer in einem zellreichen Bindegewebe gebettet, welches bei der Karminfärbung grell gefärbt wird und darin dem cytogenen Bindegewebe sehr ähnelt, aber sich doch dadurch von ihm unterscheidet, dass hier Spindel- uud Rundzellen nebeneinander liegen, und dass selbst stark rothgefärbte Züge zweifelloser Muskelfasern auftreten. Miliare aus diesem Gewebe bestehende Herdchen, die den Kern der Tumoren zerstreut durchsetzen, schliessen jedesmal ein einfaches, leicht verzweigtes, offenbar schon erweitertes, mit niedrigem kubischen Epithel ausgekleidetes Kanälchen ein. Von diesem ist alsdann der Uebergang zu Cystchen leicht zu verfolgen. Drüsenschläuche mit hohem Cylinderepithel, Flimmerbesätze u. s. w. werden nicht aufgefunden, wohl aber miliare aus dem genannten zellreichen Bindegewebe aufgebaute Herdchen, in denen kein Drüsengang, keine Spur von einem Epithelstrang wahrzunehmen ist. Da die Schleimhaut der intramuralen Tuba ebenfalls sehr zellreich ist, aber keine Falten bildet, da somit ihr Lumen im Schnitt fast kreisförmig erscheint, ist es anfangs gar nicht leicht, sie von den Herdchen zu unterscheiden. Indess ihre zweite Wandschicht, die cirkuläre Muskularis, wenn sie auch etwas atrophisch, charak-

terisirt sie als Tuba. Sie wird von den Herdchen erreicht, steht nicht in der Mitte des Tumorquerschnittes, sondern excentrisch mehr nach vorn und abwärts, gleichsam abgedrängt von der Serosa.

Beide Tuben stark geschlängelt, recht kurz, die rechte nur 50 lang, aber ihr Pavillon offen und mit deutlichen Fimbrien besetzt, während die linke längere Tuba lateral geschlossen und in Adhäsionen versteckt, aber nicht erweitert ist. Beide Isthmi dünn, mit sehr engem Lumen, namentlich rechts, in beiden die Schleimhaut etwas dicht und glänzend, nur rechts mit deutlichen niedrigen Falten versehen — entschiedene Endosalpingitis fibrosa. Während nun rechts ganz nahe dem uterinen Ansatz ein cystisch erweiterter Drüsengang aufgefunden wird, tritt links noch 15 mm lateralwärts ein grösseres verästeltes Cystchen in der Tubenwand und zwar an der Aussenseite der circulären Muskelfaserschicht hervor.

Zwei kleine derbe subseröse Knötchen am Uterusscheitel erweisen sich mikroskopisch als drüsenfreie Fibromyome.

2. Die weichen rothen teleangiektatischen Adenomyome der Tubenwinkel.

Fall XVIII.

Teleangiektatische Adenomyome beider Tubenwinkel und der Dorsalwand des Uteruskörpers. Kugelmyome. Adenocysten der Cervixwand. Epoophoroncysten.

(Taf. IV Fig. 1. und Taf. X. Fig. 2.)

Ehefrau Josephine Deutinger, 69 Jahre, gestorben an crupöser Pneumonie bei seniler Atrophie der parenchymatösen Organe.

Der Uterus ist retroflectirt und durch bindegewebige Membranen, welche den Grund des Douglas'schen Raumes überdecken, an die hintere Beckenwand befestigt. Seine ganze Länge beträgt 70 (davon 35 auf die Cervix), Breite des etwas sattelförmigen Fundus 5,5. Der Uteruskörper im ganzen klein, namentlich kurz zu nennen, aber aufgetrieben und aussen etwas hügelig a) an der hinteren Wand unten durch ein subseröses Kugelmyom von 15; b) an der vorderen Wand unten durch ein intraparietales, die peripherische Schicht emporhebendes Kugelmyom (K Fig. 5) von 29 Durchmesser; c) fast an der ganzen Oberfläche des Fundes treten kleine, aber flache Höckerchen (H) hervor, sehr undeutlich begrenzt gegen das Myometrium, auch auf dem Schnitt; d) beide Tubenwinkel erscheinen auffallend dick mit glatter Serosa versehen, auch der rechte, obwohl hier die Höckerchen sehr reichlich sich erheben. Dort, wo diese Erhebungen nur vereinzelt hervortreten, fühlt sich doch ihre Substanz wie mit Knötchen durchsetzt an. Die lateralen Tubenenden sitzen fest auf dem zugehörigen Eierstock auf, je sein laterales Ende etwas umgreifend. Am zugehörigen Theil des breiten Mutterbandes, an der Ala vespertilionis, sowie auf dem linken Eierstock selbst kleine Cysten (Epc). Kräftige, wenigstens recht dicke Parovarien mit erweiterten Schläuchen sind beiderseits an den Nischen, die im Ligamentum latum durch die Verwachsungen des Tubenpavillons und des Eierstocks gebildet sind, gut zu erkennen. In der Wand der Cervix mehrere bis erbsengrosse Cysten, fast in der Mitte der Wanddicke (unten 12, oben 8); in der oberen Hälfte ist beiderseits

je ein longitudinelles Bündel abzugrenzen, dessen Querschnitt halbmondförmig, aber ohne dass darin ein Kanal oder Drüsenschläuche oder Epithelreste mikroskopisch nachzuweisen wären. Durchschnittlich ist die Wand des Uteruskörpers 15 dick, davon kommen 6 auf ihre Innenschicht, die sich durch starken Blutreichthum schon für das blosse Auge kennzeichnet und einer hyperplastischen Schleimhaut ähnelt.

Auf den Durchschnitten treten in dem Myometrium ausserhalb der grösseren Kugelmyome auffällige Zeichnungen zu Tage, nämlich stark geröthete rundliche, längliche oder auch etwas verzweigte Fleckchen, welche sich alsdann bei der mikroskopischen Untersuchung als stark vaskularisirtes und weiches Gewebe erweisen. Am zierlichsten sind dieselben in der Substanz beider Tubenwinkel. (Taf. IV. Fig. 1 Nebenfigur). Von diesen aus ist das gleiche blutreiche Gewebe zu verfolgen als eine mehr kontinuirliche, nur in ihrer Dicke wechselnde Schicht längs der Höhle des Uteruskörpers. Namentlich tritt diese Gleichmässigkeit auf dem Medianschnitt des letzteren hervor, auch im Fundus, so dass sich das ganze Lager zunächst nur wie ein blutreiches, etwa ein hyperplastisches Endometrium von 3—6 Dicke darstellt, und als solches an der dorsalen Uteruswand sogar bis hinab zum inneren Muttermunde verfolgt werden kann.

1. Bei der mikroskopischen Untersuchung (s. Taf. X. Fig. 2) der genannten blutreichen Substanzen tritt auf den ersten Blick gleichfalls die grosse Strukturähnlichkeit derselben mit einer hyperplastischen Uterusschleimhaut zu Tage. Alles gefässreiche Gewebe der Herdchen der Tubenwinkel besteht nämlich aus einem richtigen cytogenen Bindegewebe, welches bald nur von einem dichten Kapillargefässnetz, bald aber auch von schlauchförmigen Drüsen, die wegen ihres cylinderischen Epithels erst recht den Eindruck von Uterusdrüsen machen, durchsetzt wird. Freilich sind diese Drüsenschläuche gerade in dem pathologischen inneren Lager der Wandung des Uterusstammes nur sehr zerstreut aufzufinden, wenigstens in den äusseren Theilen, denjenigen, welche an die reine Muskelsubstanz angrenzen. Am drüsenreichsten sind dagegen die blutrothen Herdchen der beiden Tubenwinkel. Für diese musste der Gedanke, dass es sich um eine hyperplastische Uterinschleimhaut handeln könnte, absolut abgewiesen werden, schon deswegen, weil diese Herdchen rings um die intramurale Tuba gelegen sind, ohne diese zu berühren, wenigstens ohne jemals ihre Schleimhaut zu erreichen, trotzdem sie die ganze Dicke der Muskelsubstanz des Tubenwinkels, mit Ausnahme der Tubenmuscularis durchsetzen. Zweitens sind aber die Drüsenschläuche häufig verzweigt und bilden in dem Centrum der grösseren Herdchen oft einen Hauptkanal, welcher endlich sehr weit, selbst spaltförmig werden, ja sogar eine richtige verästelte Cyste herstellen kann. Und diese cystischen Spalten erlangen solche Grösse, dass sie schon mit blossem Auge zu sehen sind. In manchen Herdchen der Tubenwinkel sind die Drüsenschläuche schwer aufzufinden, weil ihr Epithel sehr niedrig ist und aus Zellen besteht, die wegen ihrer Kleinheit und wegen einer Lockerung des epithelialen Verbandes inmitten des so zellenreichen cytogenen Bindegewebes schwer als epitheliale Anordnungen

zu erkennen sind. Von besonderer Wichtigkeit für die Bestimmung der Natur dieser Herdchen wird endlich noch das Verhältniss ihrer peripherischen Zone. Hier ist nämlich das cytogene Gewebe noch umsäumt oder wenigstens durchflochten mit einem deutlichen Spindelzellengewebe, dessen Zellen ohne allen Zweifel glatte Muskelfasern, aber wegen ihrer Kleinheit und starken Färbbarkeit jugendliche Muskelfasern zu nennen und von den ursprünglichen Muskelfaserbündeln des Myometriums leicht zu unterscheiden sind. Diese die rothen Herdchen umsäumende Zone neugebildeter Muskelfasern erhöht die Dichtigkeit der peripheren Schicht und verstärkt den Grenzkontur infolge der gesättigten Farbe, die hier durch die Karmintinction hervorgebracht wird. Tritt nun auch an den meisten blutreichen Herdchen dieser aus myomatösem Gewebe bestehende Saum gegen das cytogene Schleimhautgewebe, welches immer den Hauptstock bildet, sehr zurück, so kommen doch daneben auch Herdchen vor, namentlich allerkleinste — aber auch jene makroskopisch schon imponirenden Höckerchen an dem rechten Tubenwinkel sind als solche zu nennen —, in welchen das Myomgewebe fast allein ausgebildet ist, in denen aber doch auch vereinzelte Drüsenschläuche, freilich oft mit sehr niedrigem Epithel, also die Verhältnisse des gewöhnlichen Adenomyoms nachzuweisen sind. Allerdings trifft man weiterhin noch unter den Höckerchen und unter den ganz intramural gelegenen miliaren Myomen solche, in denen weder Drüsenschläuche noch die Stufen des cytogenen Bindegewebes aufzufinden sind, selbst nicht verkümmerte. Da sich diese Myome aber durch die Kürze und Schmalheit ihrer Zellen, ferner durch die Armuth an fibröser Zwischensubstanz, besonders aber durch die undeutliche Abgrenzung vor den grossen, derben, zum Theil ja verkalkten Kugelmyomen scharf unterscheiden, so liegt es nicht fern, sie genetisch mit den Adenomyomen gleichzustellen, sie als eine Entwickelungsstufe dieser letzteren aufzufassen.

2. Nicht gering war die Mühe, welche aufgewandt werden musste, um durch die mikroskopische Untersuchung die Natur des im Stamm des Uteruskörpers gefundenen gleichmässigen blutgefässreichen Gewebes festzustellen und zu entscheiden, ob dasselbe als ein hyperplastisches Endometrium oder Hypendometrium, als ein atrophisches und gefässreich gewordenes Myometrium oder aber als ein diffuses Adenomyom anzusehen ist, welches sich genau nach dem Verlauf der Schleimhaut des Uteruskörpers, gleichsam diese einscheidend, entwickelt hat. Der Aussenkontur dieses Lagers verläuft nicht ganz geradlinig und der Oberfläche der Uterusschleimhaut nicht genau parallel, ist vielmehr zuweilen ausgebuchtet. Auch sondern sich in dem Lager einzelne Herdchen ab, ein grösseres sogar mit Durchmessern von 5 und 7. Letzteres ist scharf gezeichnet, erstens dadurch, dass seine Peripherie besonders stark braun gefärbt, weil reich an Blutgefässen erscheint, zweitens dadurch, dass sein Inneres aus durch-

flochtenen Gewebsbündeln besteht und die Zeichnung der Myomschnittflächen darbietet, während die übrigen Theile des blutreichen Lagers parallel streifig erscheinen. Ist nämlich der Durchschnitt genau senkrecht auf die Innenfläche der Uteruswandung geführt worden, so tritt eine radiäre Streifung des Lagers mit grosser Deutlichkeit hervor, was darauf beruht, dass sowohl stärkere Gefässchen, wie auch Gewebsbündel, senkrecht zur Schleimhautoberfläche und radiär zur Uterusachse durch die ganze Dicke des Lagers verlaufen. Mikroskopisch tritt es an so orientirten Schnitten klar zu Tage, dass das Lager aus Faserbalken aufgebaut wird, welche um die Uterushöhle radiär gestellt sind. Wenn auch die Spindelzellen dieser Bälkchen nicht sehr lang erscheinen, so sind sie doch unbedingt als glatte Muskelfasern anzuerkennen. Mag das einzelne Element selbst nur eine kurze Spindel sein, so ist doch immer auch an beiden Polen des ei- oder stäbchenförmigen Kernes ein deutliches Protoplasma angeschlossen, welches das ganze Gebilde zu einer evidenten Spindel vervollständigt. In den langgestreckten Maschen des Gerüstes dieser Muskelbälkchen liegt dann der grösste Theil der stärkeren Blutgefässchen, und zwar kapillärer Venen, eingebettet in einer deutlich feinfaserigen und mit noch kleineren Zellen, wohl Bindegewebszellen, versehenen Substanz, also in einer Grundsubstanz. Drüsenschläuche mit cylindrischem, oft niedrigem Epithel werden nun nur auf der Schleimhautseite dieses Lagers gefunden, bisweilen an ihrer Statt ganz kleine Cysten, beides am evidentesten in der obersten Schicht, nämlich der deutlichen, aus cytogenem Bindegewebe aufgebauten Schleimhaut. Dagegen erweist sich die Aussenschicht des Lagers durchaus als drüsen- und cystenfrei, desgleichen die genannten abzusondernden Herdchen dieses Lagers. Diese Thatsache muss ich um so mehr betonen, weil ich grosse Mühe darauf verwandte, Drüsenschläuche, wenn auch nur verkümmerte, in diesem gefässreichen Gewebe nachzuweisen, in der Meinung, dass dieses Lager mit dem Gewebe der Adenomyome der Tubenwinkel identisch wäre. Die zerstreuten Drüsenschläuche auf der Schleimhautseite des Lagers musste ich ja, mochten sie auch vereinzelt bis zur halben Dicke des Lagers verfolgt werden können, als richtige Uterindrüsen anerkennen. Hiernach drängte sich nun die Anschauung auf, dass das ganze Lager, wenigstens in seinem grössten Theil, ein hyperplastisches Endometrium, hyperplasirt hauptsächlich nach aussen etwa in die submuköse Schicht hinein, zu betrachten sei. Dennoch kam ich in die Lage, auch diese Auffassung thatsächlich zurückzuweisen.

Wird es in der Mitte des Uteruskörpers schon makroskopisch klar, dass noch eine besondere, weisse, wenn auch kaum 1 mm dicke Schicht gegen die Uterushöhle hin dem gefässreichen Lager aufsitzt, so ergiebt deutlicher noch die mikroskopische Untersuchung, dass diese dünne Innenschicht die ganze Schleimhaut, nämlich die an diesen Stellen stark ver-

dünnte Schleimhaut darstellt. Denn die recht langen Uterindrüsen dieser Schicht laufen hier einander parallel, aber oft ganz horizontal, also parallel der Uterushöhle; an anderen Stellen sind sie schief gestellt und zwar die von einer höheren und die von einer tieferen Stelle sich gegen einander neigend. Ohne Zweifel ist also an diesen Stellen die Uterusschleimhaut durch ein von aussen her gegen sie herandrängendes Gewebe ganz emporgehoben und abgeplattet worden, und zwar durch eine Gewebsmasse, welche gleichsam in einzelnen Haufen gegen die Schleimhaut andrängte. Da wo die Uterindrüsen ihre radiäre Stellung bewahrt haben, hat die wuchernde Gewebsmasse an der Schleimhaut keine Schranke gefunden, vielmehr die Enden der Uterindrüsen, beziehungsweise daraus entstandene Cystchen in sich aufgenommen.

Somit erscheint auch die Grenze des blutreichen Lagers gegen die Schleimhaut hin nicht gradlinig, bildet vielmehr Kuppen, und über den Kuppen ist die Schleimhaut verdünnt, dagegen zwischen denselben eher verdickt, indem sie hier sich in den Raum zwischen benachbarten Kuppen einsenkt und namentlich ihre Drüsen senkrecht in die Tiefe steigen. Freilich ist die Grenze der Schleimhaut nicht scharf zu ziehen, um so weniger, da ihr cytogenes Bindegewebe dem gefässreichen Bindegewebe des Lagers namentlich im Gehalt an Zellen sehr nahe steht und eigentlich nur dadurch sich unterscheidet, dass ihre intercellulären Fäserchen ein Reticulum bilden und nicht wellige Faserbündel, wie oft die Grundsubstanz des gefässreichen Bindegewebes der neuen Schicht.

Somit glaube ich bewiesen zu haben, dass dieses Lager ausserhalb der eigentlichen Uterusschleimhaut entstanden ist, nämlich seinen Boden in den inneren Schichten des Myometriums gefunden und sowohl die äusseren Schichten der Muskelwand nach aussen, als auch die Schleimhaut nach innen verdrängt hat. Wegen des Baues, besonders wegen der Möglichkeit, das Lager in einzelne Felder deutlich zu sondern, erscheint hier der Begriff der Neubildung gewiss am Platze und ergiebt sich die Berechtigung, dasselbe als ein diffuses Fibromyom zu bezeichnen, es dadurch den Adenomyomen und Myomen zwar nicht gleich, aber doch an die Seite zu stellen. Dies um so mehr, da sich nach aussen an das Lager reine miliare Myome anschliessen, ja sogar in dasselbe eindringen. Eine allen diesen Myomen dieses Falles gemeinsame Eigenthümlichkeit liegt in der starken Entwickelung der Gefässe, so dass man gewiss veranlasst ist, ihrem Namen das Epitheton teleangiektatisch noch hinzuzufügen.

Fall XIX.

Teleangiectatische Adenomyome des linken Tubenwinkels und der dorsalen Wand des Fundus uteri beiderseits. Kugelmyome. Gartner'sche Kanäle in der Cervix. Epoophoroncysten.

Uterus einer älteren Person. Die linke Tuba abgeschnitten bis auf 10, desgleichen der linke Eierstock und das Lig. latum. Rechts kräftiger Nebeneierstock in der Ala vespertilionis, auf der dorsalen Seite derselben verläuft über dem lateralen Rande des Epoophoron eine Reihe von 5 stecknadelkopfgrossen Cystchen, die über die Oberfläche der Serosa etwas vorspringen. Der Uterus 80 lang, die Cervix 30, Breite des Fundus 40, grösste Dicke der Wand 11 mm. Im Ganzen ist also der Uteruskörper schmal, überhaupt klein, namentlich im Verhältniss zum Collum; dennoch ist er vorn und hinten dick, weil in ihm intramurale Kugelmyome vorhanden sind, ein vorderes von 18, zwei hintere je von 10 Durchmesser. Das Orificium externum bildet einen evidenten Querspalt. In der rechten Wand der Cervix lässt ein Querschnitt, der auf halber Höhe gelegt wird, einen 1 mm weiten Kanal mit undeutlicher Wand auffinden und von hier aus bis über die Höhe des inneren Muttermundes verfolgen, dort 3, hier 8 entfernt von der Oberfläche der Schleimhaut, dort gefüllt mit etwas Sekret und weit klaffend, hier immer mehr verengt, dafür um so deutlicher durch das Auftreten eines eigenen Wandgewebes, das im ganzen Verlauf einen cylindrischen Strang bildet, welcher oben immer noch über 1 dick ist. Links findet sich auf halber Höhe der Cervix ein ähnliches Gewebsbündel an analoger Stelle in der Cervixwand, nämlich etwas hinter der Frontalebene immer 2—3 mm abstehend von der Schleimhaut; aber der Durchschnitt dieses Bündels hat Halbmondform und bietet keine klaffende Oeffnung dar. Tiefer und zwar in gleichem Abstand von der Schleimhaut verläuft noch ein feiner, aber scharf gezeichneter Kanal longitudinell durch die Muskelsubstanz der Cervix.

Mikroskopisch werden die zuletzt genannten Bildungen als Gartner'sche Kanäle bestätigt. Freilich bietet nur der rechte in seinem weiten unteren Ende ein deutliches Cylinderepithel besonders in seinen Seitenzweigen dar. In seinem oberen Theil wird sein Lumen enger, unregelmässiger auch durch seitliche, knopfartige Vorsprünge des Bindegewebes, und endlich wird aus ihm wieder ein ganz cylindrischer, aber sehr enger Kanal.

Das gleiche Verhältniss tritt an dem linksseitigen Kanal zu Tage. Ferner kommt beiden die gleiche Epithelart zu, nämlich anfangs erscheinen Zellen von kubischer, dann aber solche von unregelmässiger und der Kugelform sich nähernder Gestalt, welche nicht mehr im epithelialen Verband stehen und nur daran als Epithel erkannt werden können, dass sie in dem scharf geschnittenen Lumen hart bei einander liegen. Je mehr das Epithel verfällt, desto deutlicher und dicker wird die innere Schicht der Wand, welche bindegewebiger Natur ist; die äussere Schicht, die wesentlich muskulärer Natur ist, wird durchsichtiger, indem ihre Muskelfaserbündel durch Züge klaren faserarmen Bindegewebes dissociirt zu sein scheinen. Noch ein Strukturverhältniss der Wandung ist zu erwähnen. Der dem Lumen zugekehrte Theil der Bindegewebsschicht ist erstens durchweg ausserordentlich reich an kleinen Zellen, offenbar Lymphzellen, und zweitens, da, wo sie mächtig wird, ausserordentlich reich an Kapillargefässnetzen. Hier ist also unverkennbar ein richtiges cytogenes Bindegewebe, eine deutliche Schleimhaut entwickelt. In den sichelförmigen Querschnitten des linksseitigen Längsbündels treten enge, aber deutlich langgestreckte und verzweigte, mit Cylinderepithel versehene Schläuche zu Tage. Da noch ein makroskopisch deutlicher Kanal daneben gelegen, so kann man links stellenweise

zwei Gartner'sche Kanäle zählen, selbst drei, wobei es freilich schwer zu sagen ist, ob nicht Cysten mit vorliegen, die aus Uterusdrüsen entstanden sind.

In der dorsalen Wand des Uteruskörpers finden sich durch Blutgefässreichthum und Dichtigkeit des Gewebes auch schon für das blosse Auge angedeutete Herde, meistentheils nicht scharf begrenzt, aber im Allgemeinen auch in ihrer Peripherie deutlich unterscheidbar geworden durch den stärkeren Farbenton, den man ihnen künstlich verleihen kann. Diese Herde meistens von länglicher, selbst ramificirter Form zeigen nun 1. in der Hauptsache ein cytogenes Bindegewebe, 2. verzweigte Kanäle, die immer in dieses eingeschlossen sind und 3. ein evidentes spindelzelliges Gewebe, sicherlich glattes Muskelgewebe, vorwiegend in der Peripherie der Herde, aber auch eingeflochten in das Innere, andererseits sich nach aussen verlierend in die Muskelfaserbalken des normalen, nämlich lockeren Gewebes der Wandung. In einem hohen Maasse erwächst die Schwierigkeit, nachzuweisen, dass die unter 2 bezeichneten Kanäle Drüsenkanäle sind. Doch gelingt dieses, wenn man dafür Sorge trägt, dass die Schnitte nicht zu dünn ausfallen und ihr Epithel verlieren. Das Epithel differenzirt sich durch die Färbung nicht so gut wie sonst, ist immer gelockert oder die von der Wand abgehobenen Zellen sind zusammengebacken zu einem solid erscheinenden Zapfen, und die Hauptsache ist, dass die Epithelzellen selten Cylinderzellen, fast immer nur kleine kubische, eckige oder rundliche Zellen sind. Deutliche kugelförmige Cysten fehlen, freilich treten Hauptkanäle auf, die so weit, dass sie schon makroskopisch als Spältchen zu erkennen sind. Unverkennbar ist die Aehnlichkeit des Gewebsbaues dieser Herde mit demjenigen der Wandung der beiden Gartner'schen Kanäle. Herde dieser Construction lassen sich nun in der rechten wie in der linken dorsalen Wand des Fundus uteri verfolgen, hauptsächlich in horizontalem Verlauf, aber nicht in vollständigem Zusammenhang mit einander. Vielmehr ist der mediale Theil der dorsalen Wand des Fundus frei von Herdchen, der linksseitige grössere (8 mm) Herd reicht bis in den Tubenwinkel hinein und nähert sich der Wand der intramuralen Tuba, erreicht sie aber nicht. Der rechte Tubenwinkel bleibt dagegen ganz frei.

Fall XX.

Teleangiektatische Adenomyome beider Tubenwinkel. Centrale, auch die Wand der intramuralen Tuba durchsetzende Tumoren. Sperrung und Hydrosalpinx.

Salome Lüttiger, 61 Jahr, Schwangerschaftsnarben, Lungenemphysem, Herzhypertrophie, Thrombose des Bulbus jugularis und Lungeninfarkte mit hämorrhagischer Pleuritis links, Cholelithiasis und hämorrhagische Erosionen der Duodenalschleimhaut.

Starke Verwachsungen der Beckenorgane mit einander, namentlich sitzen beider-

seits die Adnexen des Uterus dem Beckenboden fest auf. Eine steife Masse ist an die Stelle der Ligamenta lata getreten, in welcher der Eierstock fast ganz versunken ist, von welcher sich nur die stark gekrümmt verlaufenden Tuben noch deutlich abheben, auch deswegen, weil sie bis zu ihrem geschlossenen, fest verwachsenen lateralen Ende hydropisch erweitert und auf 15—20 verdickt sind. Uebrigens werden sie grösstentheils durch das mehrfach an den Genitalien adhärente Netz noch verschleiert. Sowohl die Excavatio utero-vesicalis, als die utero-rectalis (Douglas) ist durch die breitflächigen Verwachsungen aufgehoben und nur der Uterusscheitel tritt deutlich hervor, freilich auch nur rechts mit glattem serösem Ueberzug, während die Serosa der linken Hälfte durch bindegewebige Neubildungen rauh geworden ist.

Der Uterus etwas Sförmig gekrümmt, 70 lang, bis 35 dick, an den Tubeninsertionen ist die Breite nur ungenau auf 65 zu bestimmen, auch deswegen, weil beiderseits weiche Tubenwinkeltumoren ausgebildet sind — rechts der grössere Wulst, dessen sagittaler Durchschnitt einen Tumor (17:15) aus der frisch angelegten Schnittfläche hervortreten lässt, während der analoge linke Tumor auf dem sagitttalen Schnitt nur einen grössten Durchmesser von 12 besitzt. Das Hauptmassiv beider sitzt im Innern, ihre Peripherie erreicht die Oberfläche des Uterus fast nur auf der Dorsalseite des Scheitels. Die Schnittfläche ist bunt, rothe Streifen und Flecke durchsetzen eine helle, graugefärbte Substanz; unregelmässige Klüfte, offenbar Durchschnitte von Gängen oder verzweigten Cysten treten inmitten der rothen Flecke hervor, und zwar am grössten (1,5 mm) je im Tumorcentrum, in der unmittelbarsten Nähe eines genau in der Mitte gelegenen, dem blossen Auge noch deutlich erkennbaren weissen Punktes (0,5 mm), welcher sich alsdann mikroskopisch als die ganz verengerte Tuba bestimmen lässt.

In den massiven Wülsten, welche beiderseits den Tuben flach aufliegen, sind erbsengrosse Cysten und eine grössere Cyste, welche mikroskopisch das Epithelverhältniss der Parovarialcysten zeigen, keine deutlichen Eierstöcke aufzufinden.

Schon von der Fläche des am frischen Präparate gemachten Schnittes durch den rechten Tubenwinkeltumor, namentlich aus den Klüften lässt sich eine trübe, röthliche Flüssigkeit hervorheben, welche mikroskopisch zahlreiche Epithelbekleidungen und zwar Cylinderzellen von mässiger Höhe erkennen lässt. Viele Zellen sind deutlich mit Flimmern versehen, aber eine Bewegung wird nicht mehr (34 Stunden nach dem Tode) wahrgenommen. An den Schnitten fallen mikroskopisch die ungemein stark entwickelten Blutgefässnetze in's Auge, besonders ihre systematischen Anordnungen, ihre starke Entwickelung in den zellreichen Herdchen, welche um weite Drüsengänge gebildet sind. Leicht ist es, zu konstatiren, dass solche geschlossene Kapillarnetze mächtigster Entfaltung dasjenige kräftige cytogene Bindegewebe, welches die Wandungen der Cysten- und Drüsengänge darstellt, durchziehen und Endschlingen bilden, ganz wie das Kapillarnetz in dem obersten Lager irgend einer Schleimhaut. Nur stärker, gleichsam erweitert und dichter gedrängt erscheinen hier die einzelnen prall injicirten Blutkapillaren. Die eingeschlossenen Klüfte und Spalten sind theilweise noch mit durchschnittlich niedrigem Cylinderepithel ausgekleidet, grösstentheils ist es ausgefallen. Die Lumina klaffen stark und ihre Durchschnitte haben eine ausserordentlich wechselnde, unregelmässige Gestalt, wenig Ramificationen. Ueberhaupt tritt im Allgemeinen der epitheliale Apparat gegen-

über der blutgefäss- und zellenreichen Substanz sehr in den Hintergrund, umsomehr, als auch breite Züge aus kleinen spindeligen Muskelfasern aufgebaut erscheinen, in denen nichts Drüsiges zu finden ist. Das Rundzellen- und das Spindelzellengewebe greift in einander; nur an günstigen Stellen, nur da, wo sich deutliche Adenomyomherdchen absondern lassen, sieht man deutlich letzteres die äusserste Peripherie dieser Herdchen aufbauen. Selbst einige subseröse miliare Herdchen bieten diese Anordnung klar dar.

Im sehr weichen Centrum dieser Geschwülste ist eine Sonderung in Herde nicht möglich. Hier erscheint das blut- und zellenreiche Gewebe ganz gleichmässig, aber grob porös, weil von vielen Spalträumen durchsetzt. Hier hat dasselbe auch die der intramuralen Tuba angehörigen Schichten ganz durchdrungen, so dass ihre eigene cirkuläre Muskelschicht fast ganz geschwunden ist. Dies cytogene Bindegewebe ist deutlich auch hart an die Tubenschleimhaut herangetreten, ja selbst diese ist von dem pathologischen Gewebe etwas beschritten. Trotzdem ist, wie besonders hervorzuheben, der Rest der Tubenschleimhaut klar zu erkennen, weil sie viel zellenärmer, im tingirten Präparat mehr weisslich erscheint, wohl etwas sklerotisch zu nennen ist und ein glattes epithelbekleidetes, aber äusserst enges Lumen besitzt (vergl. Fall XIII). In all' Diesem verhält sich die rechte und linke Geschwulst ganz gleich. Auf die rechte Tuba setzt sich der Tumor noch etwas fort; sein sagittaler Durchmesser sinkt auf 6, während das Tubenlumen sich bedeutend erweitert zeigt. Sein Gewebe ist reich an Blutgefässnetzen, besonders erscheinen kleine zellreiche, nahe der Achse aufgestellte Herdchen, stark blutig gefärbt, mikroskopisch aus zellenreichem Gewebe aufgebaut und mit centralen, sehr unregelmässigen Spalten versehen sind also als richtige cystische Adenomchen zu betrachten.

Auf den sagittalen Schnitten, welche medianwärts vom rechten Tumor angelegt werden, ist noch ein Herd blutreichen Gewebes mit kreisrunder Begrenzung durch die intensiv blutrothe Färbung und die centrale Weichheit und Zerklüftung makroskopisch ausgezeichnet. Mikroskopisch ergiebt sich derselbe ebenfalls als ein teleangiektatisches Adenomyom oder vielmehr als eine Gruppe confluirender Herdchen kleinzelligen Gewebes, welches mit Spalten und Cystengängen durchzogen, an manchen Stellen selbst reich an Drüsenschläuchen ist, sich an andern Stellen aber von epithelialen Formationen frei, dafür aber um so reicher an ungemein dicken Blutgefässen und daher schon als angiomatös erweist. Das zellen- und blutgefässreiche Gewebe ist dann an der Dorsalwand des Corpus uteri abwärts zu verfolgen, ohne aber Drüsen zu führen, obwohl es das Stratum submucosum zum Sitz gewählt hat. Die Uterinalschleimhaut darüber ist zwar sehr blutreich, aber verdünnt und atrophisch bis in die Tubenwinkel hinein.

D. Die Adenomyome und Cystadenome der Tuba.

Fall XXI.

Adenomyom der linken Tuba und beider Tubenwinkel mit Hydrosalpinx. Cystadenom an Stelle der Gartner'schen Gänge.

Frau M., 57 Jahr. Chron. Bronchitis und Herzhypertrophie mit Anasarca. Schwangerschaftsnarben an den Bauchdecken.

Uterus leicht ambosförmig, 70 lang, Entfernung beider Tubeninsertionen von einander 50, im Douglas'schen Raum velamentöse Adhäsionen. Bis zur Mitte der Uterushöhe ist die Serosa der dorsalen Wand noch mit kleinen bindegewebigen Zotten besetzt, ohne dass die Wand darunter verändert wäre. Grösste Dicke der dorsalen Wand 11, der ventralen 14, mitten in letzterer ein intramurales Fibrom von 8 Länge scharf abgegrenzt, umgeben von leicht abzuhebenden Muskelfaserbündeln, in welchen mehrere miliare und submiliare Fibrome und Myome eingeschaltet sind, die sich mikroskopisch als drüsenfrei erweisen. An dem Schleimhautüberzug der ventralen Wand kleine Schleimhautpolypen. Am linken Tubenwinkel steigt eine flache, ziemlich derbe Verdickung von 12 Länge, aber nur auf der ventralen und der kranialen Seite des Tubenwinkels empor, ohne dass das bedeckende Peritoneum verändert wäre. Sie verjüngt sich zur hier sich inserirenden Tuba, die noch auf eine Strecke von 10 verhärtet ist. Das laterale Ende der linken Tuba bildet einen 30 langen Kolben, dessen äusserstes Ende eine 15 dicke, vollkommen geschlossene, dickwandige, kugelige Blase mit glatter Oberfläche darstellt. Von Fimbrien kein Rest. Das Lig. latum hat einen scharfen Seitenrand bekommen, welcher zur oberen Seite des Eierstocks hinabsteigt, aber in fast horizontalem Verlauf, da dieser medialwärts verlagert und dem Uterus so nahe gerückt ist, dass das linke Lig. ovarii nur 13 beträgt, gegenüber dem rechten von 35. Das linke Ovarium ist mit seinem lateralen Ende verwachsen, das rechte dagegen in Bindegewebsmassen versenkt, welche den medialen und lateralen Pol noch frei lassen. Diese Massen setzen sich bis zu einer Knickungsstelle des rechten Tubenrandes fort, die hart neben dem Pavillon gelegen, der seinerseits stark verkümmert ist, aber doch noch ein für eine feinste Sonde durchgängiges Ostium besitzt. Nahe seinem lateralen Rande schliesst das linke Lig. latum ein kleines derbes Epoophoron ein, aber beiderseits sind keine Tuben- oder Parovarialanhänge, auch keine Cysten in den verdickten lateralen Theilen der breiten Mutterbänder vorhanden. Der Mutterhals biegt sich etwas nach rechts, sein Orificium externum bildet einen queren Spalt und die Muttermundslippen verstreichen in die sehr kurze, enge Scheide, so dass kein Scheidengewölbe vorhanden ist.

Mikroskopische Untersuchung.

1. In der mittleren Höhe der Cervix, woselbst die Schleimhaut stark verdickt und mit zahllosen Cystchen durchsetzt ist, tritt auf der linken Seite, schon dem blossen Auge erkennbar, ein Adenomyom und zwar als ein 5 mm messender Fleck zu Tage, in welchem ein weiterer mit gelblich gefärbtem Hyalin gefüllter centraler Kanal und daneben noch mehrere (bis 10) kleinere Drüsenkanäle und Kolben mit grossem gallertgefülltem Lumen und sehr niedrigem Epithel versehen, also cystisch erscheinen. Fast

alle sind eingebettet in einem rundzellenreichen, cytogenen Bindegewebe und dieses wiederum ist um-, theilweise durchwachsen von jugendlichen Muskelfaserbündeln. In der Nachbarschaft des Herdes sind noch einige mikroskopische Cystchen, ganz im gewöhnlichen Myometrium eingebettet. Rechts wird an analoger Stelle der Seitenwand, nur der Schleimhaut näher gelegen, immerhin an der Stelle des Gartner'schen Kanals ein kleineres Adenomyom mit geringer Cystenbildung, ferner wird noch genau in der Mitte der dorsalen Cervixwand im gleichen Verhältniss zur Schleimhaut ein miliares Myofibrom, welches aber nichts Drüsenartiges einschliesst, aufgefunden.

2. In dem linksseitigen Tuben- und Tubenwinkeltumor sind sehr deutliche Drüsenkanäle mit niedrigem Epithel nachzuweisen, auch kleinste Cystchen und Ampullen. Alle diese Kanälchen sind zum grössten Theil von einer durch Karmin sich stark röthenden Substanz umfangen, die deutlich als Muskelgewebe zu bestimmen ist und zwar als ein Gewebe mit feinen Muskelfasern longitudinellen Verlaufs. In keinem der hier geschilderten Fälle von Tubenwinkeltumor waren die muskulösen Scheiden so deutlich, in keinem wurde es so klar, dass die Einheiten, in welche der Tumor auf dem Schnitt zu zerlegen war, richtige Kanäle darstellten, und in keinem stachen sie daher von dem umgebenden Myometrium so gut ab, wie hier. In dem Tumor der Tuba sind Kanälchen und Cystchen mit eigener Wand in gleicher Deutlichkeit nachzuweisen, aber dadurch ausgezeichnet, dass diese letztere oft nur aus zellreichem Bindegewebe, nicht aus kräftigen Faserzügen, welche für glatte Muskelfasern gelten könnten, aufgebaut wird. Namentlich in den äusseren Schichten der Tubenwand innerhalb des lockeren Bindegewebes der äusseren Längsfaserschicht liegen Cystchen und Kanälchen, welche durch diesen Bau ganz den Epoophoronschläuchen gleichen. Obwohl der rechte Tubenwinkel des Uterus keine Auftreibung darbietet, findet sich doch auf den Durchschnitten, welche durch denselben gerade an der Stelle des Eintritts der intramuralen Tuba in das rechte Horn der Uterushöhle gelegt werden, ventralwärts von dem Horn ein grösseres (3 mm), dorsalwärts ein kleineres (2) Adenomyom, dessen sehr spärliche Drüsengänge oft ein verkümmertes und abgelöstes oder ein einschichtiges kubisches Epithel besitzen. Trotzdem sie so spärlich, finden sich doch Cystchen, freilich höchstens bis 1 mm. Auch in diesen sitzt das Epithel noch auf einem rundzellenreichen Grundgewebe, und auf dieses folgt alsdann ein jugendliches Muskelfasergewebe, welches durch seine Dichtigkeit gegen die Umgebung absticht. Sind diese Herde auch klein und ohne Wirkung auf den Tubenkanal, so wie auf die Höhle des Uterus geblieben, so gleichen sie doch im ganzen Bau den grösseren intramuralen Tubenwinkelmyomen, namentlich des Falles XXII.

Als einen ganz besonderen Fund erwähne ich noch, dass in einer der kleinen spaltförmigen Cysten des linken Tubenwinkeltumors eine konzen-

trisch geschichtete, hyaline, glänzende Konkretion steckte, ob der bekannten Prostatakonkretion zu vergleichen, ob kalkhaltig, konnte nicht untersucht werden, da ich das Präparat nicht opfern mochte. Wahrscheinlich darf aber diese Konkretion den glänzenden, aus Kalkphosphat bestehenden Konkretionen, welche M. Roth im Lumen der Schläuche des Giraldés'schen Organes beobachtete, gleichgestellt werden.

Fall XXII.

Adenomyome des rechten Tubenisthmus, beider Tubenwinkel und der linken dorsalen Uteruswand. Rechts Hydrosalpinx, links Tuboovarialcyste.

Euphrosyne S., 55 J., gestorben an beiderseitiger Pneumonie und Gehirnpurpura, hat geboren im Alter von 29 Jahren.

Der Uterus gross, 82 lang, Höhle 65 lang und sehr weit, namentlich der Cervicalkanal, Höhle des Corpus 40 lang, seine Wand ventral 11, dorsal und am Scheitel 17 dick. Abstand der Tubeninsertionen von einander 60. Der obere Rand des Uterus eingebogen, deutlich arcuatus, hauptsächlich weil sich an jedem Tubenwinkel je ein länglicher, derber Wulst steil erhebt und medianwärts breiter, aber flacher wird, links 25, rechts 20 lang. Die dorsale Wand ist sehr stark gewölbt, namentlich die linke Hälfte dadurch, dass sich medianwärts an die Tubenwinkelgeschwulst ein ganz in die Uterussubstanz versenkter, aber doch bis zur Serosa reichender Tumor anschliesst. Derselbe ist von der übrigen Uterussubstanz nicht durch eine scharfe Linie gesondert, vielmehr nur dadurch gekennzeichnet, dass in ihm die bekannten weisslichen Verästelungen mit den verbreiterten Kreuzungspunkten in das gut durchsichtige Myometrium eingesprengt sind. Berücksichtigt man diese, so kann man das Adenomyom abgrenzen und ihm eine rundliche Gestalt mit 20 mm Durchmesser zuerkennen. Die Medianebene des Uterus erreicht es nicht; vielmehr erscheint hier ein neues intramurales Myom 10:5, frei von den adenomatösen Strukturen. Am linken Lig. latum eine gänseeigrosse Auftreibung, ein durch bindegewebige Membran verschleierter, dem Uterus anliegender und hier ebenfalls von einer Adhäsionsmembran umhüllter Sack, wie sich weiterhin ergiebt, eine Tuboovarialcyste; nur der uterinale Theil der linken Tuba besteht fort in gewöhnlicher Dicke auf eine Strecke von 18. Wo sie sich in den Uterus einsenkt, steigt gleich das linke Tubenwinkeladenomyom fast steil empor und gewinnt rasch eine Höhe von 9. Am rechten Tubenwinkel des Uterus sind die Verhältnisse des Tubenansatzes ganz andere. Erstlich ist die rechte Tuba fast in ihrem ganzen Isthmus, nämlich auf eine Strecke von 18 verdickt (7), steifer und härter, auch unwegsam geworden. Zweitens tritt sie in den Tubenwinkelwulst gleich hoch mit dem Scheitel des letzteren ein. Drittens setzt sich an beide, an den verhärteten Tubentheil, wie an den Wulst, und zwar auf ihrem Scheitel, ein Stück Omentum an, theils linear, theils mit Ausläufern, die zu den benachbarten Stellen des Ligamentum latum hingehen. Auf der ventralen, wie auf der dorsalen Fläche des Uterus noch mehrfache bindegewebige Excrescenzen und Verwachsungen, velamentös namentlich rechts in der Excavatio vesico-uterina. Der glatte rechte Eierstock, an seiner Oberfläche stark gerunzelt, tritt zwar unverhüllt zu Tage, ist aber ganz an den Uterus herangerückt, indem das Lig. ovarii ganz fehlt. Auch an ihm treten Adhäsionsfäden hervor, namentlich auf dem Rande des Lig. latum an derjenigen Stelle, wo die Fimbria ovarica sein sollte. Der Tubenpavillon fehlt, die Tuba ist vielmehr geschlossen, bildet einen retortenartigen 70 langen Schlauch und ist mit klarer weisslicher Flüssig-

keit gefüllt — eine Hydrosalpinx mit dünner durchscheinender Wand. Ein derbes dickes Epoophoron sitzt im rechten Lig. latum.

Rechts und links am äusseren Muttermund je eine Narbe, an der rechten Seite der Vaginalwand eine längliche Narbe.

Mikroskopisch erweisen sich sowohl der grosse Herd in der Wand des linken Uterushornes, als die Tubenwinkeltumoren rechts und links und die Tubenverdickung rechts als Adenomyome. Freilich ist das Epithel meistens gelockert, als Membran abgehoben, auch in die einzelnen Zellen gesondert, offenbar schlecht erhalten, zum Theil gewiss kadaverös verändert. Aber auch wo es noch einen richtigen kontinuirlich aufsitzenden Belag bildet, sind höchstens kubische Zellen, niemals schöne Pallisadenformen wahrzunehmen, daher die Veränderungen zum Theil auch als natürliche, schon im Leben entstandene zu deuten. Durchschnittlich am besten erscheint in typischer Ordnung das Epithel in den Drüsengängen der miliaren Adenomyome der rechten Tuba. Diese Gänge sind oft mit einer besonderen Wand, selbst mit einer muskelfaserhaltigen versehen, haben ein weites, unregelmässiges Lumen, bilden indessen keine makroskopisch wahrnehmbaren Cystchen und lagern vorzugsweise in der äusseren Schicht der Muscularis der Tuba, ohne die Schleimhaut zu erreichen, wenigstens auf den untersuchten Schnitten. An diesen erscheint aber die Schleimhaut selbst schon verdickt, ihr Lumen stark verengt, das Epithel ganz platt wie gedrückt, etwa wie in einer cystischen Abschnürung eines Rohres. Im rechten Tubenwinkeladenomyom, dem derberen, weil bindegewebsreicheren, sind die Adenomherde ganz zerstreut und bestehen aus einem rundzellenreichen, cytogenen Bindegewebe, in welchem die Drüsenkanäle zwar von grosser Weite, aber in geringer Zahl auftreten. Nur eine Cyste mit dem Durchmesser von etwa 1 mm und ein Spältchen von 3 Länge, dieses wohl eine Ampulle zu nennen und fast subserös gelegen, wird nachgewiesen. Die intramurale Tuba verläuft von dem rundlichen Tumor, der 7 hoch ist, überdeckt, anscheinend nach unten kaudalwärts verdrängt, 13 unter der Oberfläche, hat aber ein S förmiges Lumen und ein deutliches kubisches Epithellager. Im Gegensatz hierzu liegt links die Tuba auf der kranialen Seite des Adenomyoms und ist hier in das Tubengewebe deutlich versenkt, ihre Schleimhautschicht wohl zu erkennen, sogar verdickt, aber das Lumen sehr eng (1 mm) im Verhältniss zur linken Tuba, und ein Epithelbelag kaum in Spuren vorhanden. (Höchst wahrscheinlich wäre, wenn die Stufenschnitte weiter geführt worden wären, zu konstatiren gewesen, dass die rechte Tuba innerhalb ihres uterinalen Endes, die linke in ihrem intramuralen Abschnitt, nämlich innerhalb des Tubenwinkelmyoms unwegsam geworden ist.) Das linke Tubenwinkelmyom unterscheidet sich insofern von dem rechten, als es weniger scharf abgegrenzt, reicher an jungen Muskelfaserzügen, wie auch an cytogenem, gefässreichem Binde-

gewebe ist. Namentlich ist in seinem Centrum eine bis zu 5 grosse Insel von sehr unregelmässiger Gestalt nachzuweisen — vielleicht sind in ihr mehrere kleinere Inseln mit einander verbunden — und umklammert das verengte Tubenstück. Diese grössere enthält ebenso wie die kleineren peripher gelegenen Inseln rundliche, durchschnittlich 1 weite Cystchen, stellenweise auch unregelmässige Hauptgänge. In dem grossen Myom der Dorsalwand des linken Uterushornes endlich sind die Adenominseln sehr reichlich, oft von bedeutender Grösse (4, ja 5), durch schmale adenomatöse Landzungen mit einander verbunden, arm an Cysten und Ampullen, reich an weiten Kapillargefässen und eingebettet in breite Züge eines sehr färbbaren, also kleinzelligen Muskelfasergewebes.

Fall XXIII.

Centrales Adenomyom beider Tuben zwischen dem Isthmus und Ampullenabschnitt. Kugelmyome des Uterus. Links Parovarialcysten und Anhangsgebilde.

Uterus einer Frau in den mittleren Jahren, etwas kurz, 60:65:34, etwas Einsattelung am Uterusscheitel (Uterus arcuatus). Nahe unter dem Scheitel sitzt mitten in der hinteren Wand ein bewegliches kugeliges Myom von 9 Durchmesser und in der vorderen Wand etwas tiefer ein längliches Fibromyom mit 12 : 7; ein drittes subseröses Myom von 7 liegt im rechten Tubenwinkel vor der Tuba. Keine Adenomyome im ganzen Uteruskörper nachzuweisen. Die Cervikalportion ist jungfräulich, ihr Orificium externum geschlossen, statt dessen ein kleines Grübchen. Im Collum rechts innerhalb der Frontalebene ist ein longitudinales Faserbündel mit annähernd kreisrundem Querschnitt (bis 5 dick) zu verfolgen, durchschnittlich von dem Cervikallumen um 7 abstehend. Linkerseits ist an der korrespondirenden Stelle ein Längsbündel zu erkennen, welches nicht so scharf begrenzt ist, und dessen Querschnitt oft die Figur einer Sichel bildet. Beide Tuben sind etwas kurz, das laterale Ende der linken ist nach dem Eierstock hin umgebogen, und sein Pavillon ist mit demselben durch einen kurzen straffen Bindegewebsstrang verbunden, dadurch der Trichtereingang verdeckt, aber nicht geschlossen. Am rechten Pavillon sind accessorische lange Fimbrienanhänge, ferner erbsengrosse Cysten auf der ventralen Fläche der Ala vespertilionis unter dem lateralen Tubenende. An beiden Tuben sitzt nun etwa in ihrer Mitte, links 40, rechts 35 vom Uterus entfernt, je ein harter Knoten und zwar je in einer Tubenbiegung, darüber die Serosa glatt und leicht verschiebbar. Auf dem kreisförmigen Durchschnitt des Knotens selbst, der rechts 8, links 9 dick, (während sonst die Tubenwandung ohne Serosa 5 mm dick) zeigt sich eine dichte derbe Substanz mit etwas koncentrischer Schichtung, im Allgemeinen wie ein Fibromyom beschaffen. Jeder Knoten trägt in seiner Achse das ausserordentlich enge Tubenlumen innerhalb einer besonderen Wandung, welche doppelt ist, nämlich aus Schleimhaut und einer deutlichen Muskelschicht besteht, so dass also das Tumorgewebe rings um diesen nur 1,5 dicken inneren Theil der Tuba gewachsen ist. In dem rechten Tumor kommt man bald zu Querschnitten, auf welchen ein Lumen nicht mehr zu erkennen ist.

Bei der mikroskopischen Untersuchung ergeben sich diese Tumoren beider Tuben als richtige Adenomyome. Ihre äusseren Schichten sind viel dichter wie die normale Muskulatur der übrigen lateralen und

medialen Theile der Tuben, nicht so leicht in Muskelfaserbündel zu zerlegen, offenbar auch bindegewebsreicher. Vor allem fällt aber auf, dass sie mit zahlreichen Drüsenbläschen und Schläuchen, deren regelmässiges, einschichtiges Cylinderepithel sehr kräftig erscheint, dann auch mit Cystchen durchsetzt sind. Die letzteren, deren Epithelzellen niedriger sind und sich schlechter färben, enthalten oft gefärbte Körnchen, bisweilen noch deutliche rothe Blutkörperchen, tragen andererseits noch kleinere Seitensprossen, die aus einem kräftigen Epithel aufgebaut werden, und welche als richtige Drüsengänge erscheinen. Jeder dieser Drüsenkörper ist noch von einer besonderen Schicht koncentrisch gestreiften Gewebes, meist deutlichen Muskelgewebes umgeben, jedoch ohne dass sich diese Schicht nach aussen von den alten Muskelfaserbalken scharf absondern liesse. Am linken Tumor sitzen die grössten und die meisten Drüsenkörper in seinen peripheren Theilen, sie werden kleiner und spärlicher gegen die ventralen Schichten der Tubenmuskulatur und fehlen gänzlich in der eigentlichen Schleimhaut, welche sich in das Tubenlumen zu langen Falten erhebt. Im Tumor der rechten Tuba herrschen die cystisch dilatirten Drüsenschläuche vor, sie liegen ferner in sehr zellreichem Fasergewebe eingebettet, welches aber noch nicht als eigentliches cytogenes Bindegewebe zu bezeichnen ist. Ein Tubenlumen fehlt hier; statt dessen ist ein axialer Bindegewebsstrang vorhanden und von den übrigen in koncentrischen Faserzügen angeordneten Tumortheilen dadurch zu unterscheiden, dass er aus unregelmässig durchflochtenen, zellenreichen Faserzügen besteht und deutliche drüsige Bestandtheile nicht auffinden lässt. In dem locker anhaftenden serösen Ueberzug werden Drüsenkörper auch nicht nachgewiesen.

Fall XXIV.

Diffuses Adenomyom des linken Tubenisthmus. Hypoplasie der Ampullenabschnitte beider Tuben.

(Taf. VIII. Fig. 4.)

Sehr schief gestalteter Uterus einer 71jährigen Person Elise W., welche nicht geboren hat.

Der obere Rand des Uteruskörpers erhebt sich etwas gegen den linken Tubenwinkel hin, fällt dagegen nach dem rechten stark ab zu den hier sehr tief abwärts ansetzenden Tuben. Das rechte Lig. ovarii ist 3, das linke 2 lang. Beide Eierstöcke platt und klein (23 lang) und an ihren lateralen Polen in Nischen gelegen, welche durch die stark umgebogenen und in bindegewebigen Verwachsungen verborgenen, lateralen Tubenenden hergestellt werden. Im medialen Theil der linken Tuba tritt, 15 vom Uterus entfernt, eine Anschwellung auf von 18 Länge, noch ausgezeichnet durch ihre Starrheit trotz des auf 0,5—1,5 klaffenden Lumens. Während der quere Durchmesser der Tuben in ihren medialen Theilen (mit Ausschluss der nicht verdickten Serosa) nur 3 beträgt, erreicht die Dicke der Anschwellung 5. Lateralwärts von dieser wird die Tuba sehr dünn und

platt und alsbald zu einem kaum 2 dicken Strang, welcher sein Lumen eingebüsst hat und sich wieder anschwellend, in dem gefässreichen Fettgewebe des hornartig gebogenen Wulstes, der den Eierstock umsäumt, gänzlich verliert. Hier und da wird darin noch ein mit Epithel bekleidetes Lumen, daneben sogar noch eine kleine Cyste mikroskopisch aufgefunden. In der lateralen Hälfte der rechten Tuba geht das enge Lumen alsbald ganz verloren, die Wandung besteht dann nur als ein bindegewebiger Strang fort, welcher lateralwärts zu einer muskulösen, kanallosen Platte wird, die unter der Serosa des Lig. latum ganz verborgen ist. Die Achse des Uterus verläuft etwas seitlich gekrümmt (Dextroflexion). Die Höhle seines Körpers ist bei dünner Wandung eng, die Cervikalhöhle erweitert und mit Schleim gefüllt; die Portio ist ganz abgeflacht, der Wand des vorderen Scheidengewölbes ganz einverleibt, sonst jungfräulich; das Orificium externum trichterförmig eingezogen, aber für eine dünne Sonde gerade noch durchgängig. In der linken Seite der Cervikalwand ist von halber Höhe an ein Längsstrang, dessen sichelförmiger Querschnitt gegen 5 mm vom Lumen entfernt bleibt, zu verfolgen. Mikroskopisch sind darin die wesentlich längsverlaufenden Muskelfaserbündel von einander durch grössere Mengen von Bindegewebe geschieden, wie in der übrigen Wand, aber epithelial bekleidete Kanäle und Drüsengänge können darin nicht aufgefunden werden. Der Strang liegt indessen an der klassischen Stelle des Gartner'schen Kanals.

Querschnitte der linksseitigen Tubenverdickung, mikroskopisch untersucht, ergeben, dass die Muskulatur im Verhältniss zu den nicht verdickten Theilen der Tuben entschieden hypertrophisch, dass innerhalb der Muskelschicht 1. ein Drüsenschlauch mit peripherer Zweitheilung radiär und zwar durch ihre ganze Dicke aufgestellt ist, ohne die Schleimhaut zu erreichen (Taf. VIII. Fig. 4), dass 2. eine längliche Cyste mit sehr niedrigem einschichtigen Epithel, eingebettet in einem abzusondernden Muskelstrang, vorhanden ist, 3. dass sich an der Oberfläche ein cystischer, etwas verästelter Drüsenschlauch, wiederum von Muskelfaserzügen umwoben, aus dem ganzen Muskellager etwas heraushebt, und von dem lockeren subserösen Bindegewebe eingehüllt wird.

Da diese Drüsengänge nur in dem hypertrophischen mittleren Tubenstück vorkommen und den anderen Theilen fehlen, da ihnen ferner deutlich je eine Verdichtung der Muskelwand entspricht, so darf der geschwollene Theil der Tube als ein diffuses Adenomyom bezeichnet werden. Sein Lumen ist offenbar erweitert, die Schleimhaut erscheint entschieden zu dünn, namentlich entbehrt sie der physiologischen Erhebungen, so auch in den übrigen uterinalen Abschnitten beider Tuben. Erst in den intramuralen Abschnitten der Tuben sind deutliche Faltenbildungen der Schleimhaut zu erkennen. In den lateralen verkümmerten Theilen der Tuben wird die Obliteration durch einen gefässreichen Bindegewebsstrang hergestellt, der meistens nicht ringsum verwachsen ist, namentlich sich in seinem Beginn von einer Seite der Wand her leistenartig in das Lumen erhebt.

Fall XXV.

Abschnürungscyste des Isthmus der linken Tuba und fibröse Endosalpingitis. Mikroskopische Adenome und Drüsengänge im Stratum vasculosum beider Tubenwinkel und beider Tuben. Menstruation. Harnröhrencyste.

(Taf. XII. Fig. 5.)

Die anatomische Untersuchung der verheiratheten, aber kinderlosen, 39jährigen Frau Emilie W., die Jahre lang rückenmarksleidend gewesen und an Bronchopneumonie zu Grunde gegangen war, ergab ausser einer gliomatösen Syringomyelie des oberen Brustmarks, leichter Haemochromatose und Gallensteinen an den Genitalien folgenden Befund:

Der Uterus, nicht vergrössert, 80 lang, auffällig schmal, im Körper nur 40, im Hals 25 breit, dort 35, hier 20 dick, hat einen vollständig glatten Peritonealüberzug und lässt weder äusserlich irgend welche Erhebungen, noch auf vielen Durchschnitten irgend welche selbst kleinste Tumoren erkennen; sein Scheitel und seine Dorsalseite stark konvex gekrümmt. In seiner relativ weiten Höhle liegt ein offenbar menstruales Blutgerinnsel. Beide Tuben im Allgemeinen platt und dünn, besonders in ihrem Isthmus. Die linke Tuba trägt in 18 mm Abstand vom Uterus einen etwa kirschkerngrossen 8 dicken Knoten, wie sich nach der Erhärtung herausstellt, eine einfache kugelige, mit ganz blutig gefärbter Substanz gefüllte Cyste von 7 Durchmesser, glattwandig, die Wand ringsum von gleicher Stärke. Weder mit dem lateralen, noch mit dem medialen Abschnitt des Kanals dieser Tuba hat die Cystenhöhle einen Zusammenhang; sie ist nach beiden Seiten ganz abgeschlossen. Ebenso wenig verläuft neben ihr oder in ihrer Wand der Tubenkanal, vielmehr beweist die regelmässig koncentrische Schichtung und muskuläre Natur der Cystenwandung, sowie die Anwesenheit einer mit zahlreichen kolbigen kräftigen Zotten besetzten Schleimhaut, dass die Cyste durch eine partielle Abschnürung mitten im Verlauf der Tuba entstanden ist. Lateralwärts von der Cyste hat der ampulläre Abschnitt der Tuba, welcher mit einem kräftigen Pavillon und einem weiten Lumen versehen ist, noch eine Länge von 60. Die rechte Tuba ist im Ganzen 80 lang, ganz gestreckt, im Isthmustheil dünn zu nennen, sonst äusserlich normal. In beiden Tuben blutiger Inhalt, auch in der linken Ampulle. Beide Eierstöcke sehr uneben, einzelne kleine erbsengrosse Cysten erheben sich, die blutigen Inhalt bergen; an einem Follikel, welcher eingesunken ist, tritt eine kleine Oeffnung zu Tage. Jeder Eierstock liegt von dem zugehörigen Pavillon weit ab, so dass die dicke Fimbria ovarica sehr lang geworden ist. Rechts fehlt sie, an ihrer Statt bildet der Seitenrand des Ligamentum latum einen dicken Saum, in welchem ein dickes Konvolut von Gefässen verläuft. Auf der Ventralfläche dieses Randsaumes entspringt der 30 lange fadenförmige Stiel eines Cystchens, links ein Analogon mit noch längerem Stiel (55), der aus einer Bauchfellfalte emporsteigt. In diese Falte ragt eine richtige Parovarialcyste hinein, die als solche um so sicherer zu erkennen ist, als der linke Nebeneierstock sehr deutlich, ja kräftig entwickelt ist, ganz im Gegensatz zum rechten. Das Orificium externum uteri, neben welchem grosse Ovula Nabothi, bildet einen Querspalt. Rechts neben der Harnröhrenmündung sieht man eine kleine glatte Vorwölbung; in ihr steckt, wie der durch die Harnröhre gelegte Querschnitt ergiebt, eine kugelige Cyste von 6 Durchmeser mit weissem zellenführenden Inhalt und ganz glatter Wand, offenbar eine Harnröhrencyste, da sie die dicke Harnröhrenschleimhaut von aussen berührt, und da diese noch mit zahlreichen kleineren Cystchen, beziehungsweise Krypten und Drüsengängen — nach L. Aschoff (Virchow's Archiv. CXXXVIII. 158) Prostatadrüsen — durchsetzt ist, so dass ihr Durchschnitt ganz porös erscheint.

Mikroskopische Untersuchung.

Alle diese Cystchen der Urethralwand sind mit einem mächtigen, vielschichtigen Plattenepithel ausgekleidet, in der grossen Cyste besteht dasselbe freilich nur aus 2—3 Schichten.

Auch die Schleimhaut des Cervikalkanals, bis 3 dick, ist ganz porös, weil aus ihren Drüsen kleinste, kugelige, mit deutlichem Schleim gefüllte Cystchen geworden sind; Spuren Gartner'scher Kanäle sind in dem Collum uteri nicht nachzuweisen. Die Schleimhaut des Uteruskörpers besitzt aber unveränderte, kräftige, lange Drüsenschläuche. Auch ergiebt sich kein nennenswerther Befund in seinem Myometrium, als Quer- und Längsschnitte angelegt werden.

Dagegen finden sich im Myometrium beider Tubenwinkel deutliche Drüsenschläuche, einfache und etwas verästelte, die mit gutem Cylinderepithel versehen; stellenweise ist sogar ein partieller Flimmerbesatz evident zu machen. Die Höhe der Cylinderzellen wechselt, eben so die Weite des Lumens, so dass man Haupt- und Seitenkanälchen unterscheiden könnte. Viele Kanälchen besitzen ein sehr grosses Lumen und erscheinen entschieden erweitert, richtige Cysten werden indessen auch mikroskopisch nicht nachgewiesen. Die Drüsenschläuche sind aber stark mit Blut, oft prall mit rothen Blutkörperchen ausgefüllt, anscheinend sogar dadurch erweitert; daneben kommen auch noch grössere farblose kernhaltige Zellen in ihnen vor. In vollster Regelmässigkeit sind nun diese Drüsenschläuche immer ausserhalb der eigentlichen, ringförmig angeordneten Muskularis der intramuralen Tuba aufgestellt, freilich aber in ihrer unmittelbaren Nachbarschaft. Besonders im rechten Tubenwinkel sind die Drüsengänge deutlich zu einem Halbring an einander gereiht, welcher einerseits die Tuba einschliesst, auf seiner anderen Seite aber durch dicke Gefässe, namentlich durch eine starke, geschlängelte Arterie berührt wird. Im linken Tubenwinkel stehen die Drüsengänge mehr vereinzelt, doch giebt für sie auch hier vorzüglich dasjenige Muskelgewebe, welches zwischen der Ringfaserschicht der Tuba und dem Konvulut stärkerer Blutgefässe eingeschoben ist, den Sitz ab. Die drüsige Masse schliesst sich offenbar dem Verlauf der Blutgefässe in einem gewissen Grade an, deutlicher wie in den früheren Fällen.

Rechts lassen sich die Drüsenschläuche, wenn auch keine Cystchen, leicht auf den Isthmus der Tuba verfolgen, aber kaum bis zu seiner Mitte, sicher nicht darüber hinaus. Links dagegen sind in der Tubenwand noch 20 mm vom Uterus, also hart neben der Cyste ziemlich weite Drüsenschläuche vorhanden, auch hier hauptsächlich ausserhalb der Ringfaserschicht aufgestellt. Jedoch wird auf zwei Querschnitten ein flaschenförmiger Drüsenkolben nachgewiesen, dessen Fundustheil noch ganz der Ringfaserschicht angehört. Sein langer Hals mündet deutlich in das Tubenlumen ein und zwar in der Tiefe zwischen zwei Schleimhautfalten, so dass der Uebergang

des Cylinderepithels der letzteren in die Epithelschicht des Drüsenkolbens ganz glatt zu verfolgen ist (siehe Taf. XII Fig. 5). Nur ein Umstand lässt die Grenze zwischen beiden Abschnitten dieser Epithelschicht feststellen. Das Schleimhautepithel besitzt nach der Karmintinction eine leuchtend rothe Farbe, das Drüsenepithel erscheint matter gefärbt; in der Epithelschicht des mündenden Drüsenkanals geht jene Färbung plötzlich in diese über an derjenigen Stelle, wo der Drüsenhals aus der Muskularis in die Schleimhaut eintritt. Auch dieser Drüsenkolben ist ebenso wie hier die Tuba prall mit rothen Blutkörperchen gefüllt. Auf den Querschnitten der Wandung der Tubencyste treten koncentrisch angeordnete Lamellen zu Tage. Die innerste — ein gelbes, etwas glänzendes Fasergewebe — ist entschieden als die fibrös gewordene Schleimhaut der Tuba zu betrachten, nicht nur weil sie mit dem richtigen niedrigen Cylinderepitel bekleidet ist, sondern auch deswegen, weil auf ihr gleichsam kolbige Zotten emporsteigen — offenbar Schleimhautfalten, welche Kolbenform angenommen haben und deren bindegewebiger Grundstock noch zellen- und gefässreicher geworden ist wie gewöhnlich. Die äusseren Lamellen sind zum Theil deutlich muskulär, namentlich diejenigen, welche auf die Schleimhaut folgen. Drüsen sind in ihnen nicht eingelagert. Der sich an die Cyste zunächst anschliessende äusserst platte Abschnitt der Tuba enthält keine geschlossene Ringfaserschicht, besteht vielmehr nur aus einzelnen muskulären Strängen, die durch lockeres Bindegewebe verbunden und von der überkleidenden Serosa zusammengehalten sind. Erst mehrere Millimeter von der Cyste entfernt, lässt sich in einem rein bindegewebigen Strang ein mit Cylinderepithel bekleideter Kanal erkennen. Auf den nachfolgenden Schnitten wird derselbe immer weiter, um so deutlicher wird es auch, dass dieser Kanal die wieder erscheinende Tuba ist, welche alsdann in ihren ampullären Abschnitt übergeht. Drüsige Einlagerungen werden in der Wand dieses ganzen Tubenabschnitts vermisst. Dasselbe ist der Fall an den wenigen Schnitten, die aus der rechten äusserlich ganz normalen Tuba angefertigt worden. Nur in dem mittelsten Theil ihres Isthmus erscheinen deutliche Drüsenschläuche inmitten der Wandung ausserhalb, aber dicht neben der Ringfaserschicht, auch in Berührung mit den grösseren Gefässstämmchen, also in einem Lager, welches man ein Stratum vasculosum nennen könnte, aufgestellt. Aber diese mikroskopischen Drüsenschläuche enthalten ebenso wie die rechte Tuba in ihrem Lumen viel weniger Blutkörperchen, wie die linksseitigen analogen Gebilde. Noch eine andere Differenz ist wohl bemerkenswerth. Das Schleimhautbindegewebe der linken Tuba, und zwar in allen ihren Abschnitten, ist glänzender, zellenärmer und faserreicher, wie das der rechten. Da ihre Falten gleichzeitig voluminöser und gröber erscheinen, da durchschnittlich auch ihr Dickendurchmesser mehr beträgt wie rechts, so darf ich für die linke Tuba wohl eine chronische fibröse Endosalpingitis diagnosticiren und ferner behaupten,

dass sie auch bis in den intramuralen Abschnitt der Tuba hineinreicht. Schleimhautcystchen werden freilich in ihm eben so wenig aufgefunden, wie in den übrigen Abschnitten der linken Tuba, auch nicht in der rechten Tuba.

Es bedarf noch weniger Worte hinsichtlich der Beziehung der Wolffschen Drüsengänge zu dem Muskelgewebe, namentlich zu dem Myometrium. Ihr stets einfaches, aus kubischen und niedrigen Cylinderzellen bestehendes Epithellager ruht entweder auf gewöhnlichem Muskelfasergewebe oder aber auf einem durch die Karminfärbung etwas lebhafter gerötheten und etwas zellenreicheren Gewebe auf. Indessen auch im letzteren Falle ist diese besondere Schicht sehr dünn und nur undeutlich von dem übrigen Muskelfasergewebe abzugrenzen. Ihre Zellen können klein sein und sich als kurze Spindeln, selbst als kugelige Körperchen darstellen; niemals ist es aber angezeigt, von einem cytogenen Gewebe zu sprechen. Selten nur ordnet sich das stärker zu färbende Gewebe um den einzelnen Drüsenschlauch in besonderen longitudinellen oder cirkulären Zügen so deutlich an, dass dasselbe eine eigene Faserscheide genannt werden könnte. Nur im Falle einer stärkeren Verzweigung des Drüsengewebes oder einer geschlossenen Aufstellung mehrerer Kanälchen nebeneinander erscheint das einbettende muskulöse Gewebe in Folge seiner stärkeren Färbbarkeit als etwas Besonderes und zum Drüsenapparat Gehöriges. Die zerstreut aufgestellten Drüsenkanälchen liegen dagegen oft gleichsam nackt mitten im Bindegewebe. Immer ist die Möglichkeit, dass koncentrisch um den Drüsenkanal geordnete Faserzüge gleichsam durch diesen zusammengeschoben sind, wohl zu erwägen, und keine thatsächlichen Momente sind zu finden, auf Grund deren diese bettenden Schichten wirklich als neugebildete Muskelschichten bezeichnet werden könnten. Dieselben auch nur mikroskopische Myome zu nennen, das wäre absolut nicht zu rechtfertigen; im besten Einklang damit steht das Fehlen jeder makroskopischen Tumorbildung an den betroffenen Stellen.

Fall XXVI.

Polycystoadenom des linken Tubenisthmus, Adenomyom des rechten Tubenwinkels. Zerstreute Drüsen der Tubenwandung. Ein miliares subseröses teleangiektatisches Adenomyom der Uteruswand.

Bertha G., 56 Jahr alt, zweimal verheirathet und wieder geschieden, hat ein sehr ausschweifendes Leben geführt, war als starke Alkoholistin und als Prostituirte berüchtigt, hat aber keine Kinder gehabt. Keine Schwangerschaftsnarben oder deutliche Spuren syphilitischer Erkrankungen, nur einige Pigmentflecke an der Haut des Unterschenkels und des Bauches, dagegen eine grosse Nabelhernie, in welcher das Netz und der Dickdarm adhärent sind. Verstorben an tuberkulöser Phthise der Lungen und des Dünndarms.

Der kleine und platte Uterus (63 : 45 : 22) hat etwas Ambosform dadurch bekommen, dass die an den Tubenwinkeln inserirenden Theile der Tuben auf 20—22

Länge verdickt und versteift sind und infolge dessen dem Uterus selbst noch anzugehören scheinen, jedenfalls seinen Scheitelrand rechts wie links hin verlängern. Richtet man sich nun aber nach dem Ansatz des Ligamentum rotundum, so bestimmt man leicht, dass die cylindrische Verdickung der linken Tuba in ihrer ganzen Länge extrauterin gelegen ist, um so sicherer, da sie von dem linken Tubenwinkel leicht abgebogen und abgeknickt werden kann. Dagegen inserirt sich das rechte Ligamentum rotundum an der Mitte des rechten Tubenwulstes, so dass man die grössere mediale Hälfte des letzteren, nämlich 15, zum Uterus rechnen und als ein horizontal gerichtetes plattes Uterushorn bezeichnen kann — auch deswegen, weil sich das rechte Ligamentum latum unterhalb dieses Hornes noch deutlich erkennen und bis zum zurückweichenden dünnen Seitenrande des Uteruskörpers verfolgen lässt. Ventral sitzt diesem Abschnitt des Ligaments eine pathologische seröse bindegewebige Membran auf; ähnliche zarte Membranen überdecken etwas die dorsale Seite des Uteruskörpers namentlich links, aber die erwähnten Tubenwülste sind davon frei. Auch die linke Tuba, im Ganzen 110 lang, erscheint frei von solchen Auswüchsen des Peritonealüberzuges, ganz normal, nur mit spärlichen subserösen Cystchen versehen, ebenso wie die Ala vespertilionis. Der linke Eierstock ist gerunzelt und verkleinert (21 : 9 : 4), das Parovarium sehr gut zu erkennen. Die rechte Tuba bildet dagegen nach einem geradlinigen Verlauf des 4 dicken Isthmus von 50, da wo ihr ampullärer Abschnitt beginnt, eine rechtwinklige Knickung, und ist im ganzen übrigen lateralen Abschnitt (70) zu einem hornartig um den rechten grossen Eierstock gelegten und am Ende geschlossenen Sack aufgetrieben, entschieden hydropisch. Der rechte Eierstock ist grösstentheils durch Adhäsionsmembranen verdeckt und dadurch auch mit der hydropischen Tuba abnorm verbunden. Auch die Ala vespertilionis ist verdickt in ihrer Serosa und mit bindegewebigen Fältchen besetzt, welche zum Theil auf dem Rand des Eierstocks angewachsen sind. Uebrigens reitet die Ala vespertilionis auf dem Eierstock, so dass seine laterale kleinere Hälfte ventralwärts von derselben gelegen ist. Er ist stark vergrössert, 42 lang, 25 breit und 15 dick; sein lateraler Pol ist etwas ausgezogen und schiebt sich neben dem im Ligamentum ovarico-pelvicum enthaltenen Gefässstrange fort, gegen welche der laterale Theil des breiten Mutterbandes dorsalwärts abgebogen ist. Auf dem Durchschnitt ist der Eierstock durchweg fest, steif, aber brüchig, sehr durchscheinend, nur mit wenigen peripheren Cystchen versehen, auch frei von Follikeln, wie mikroskopisch bestätigt wird, grösstentheils durch eine in weit entwickelter hyalin-fibröser Degeneration befindliche bindegewebige Substanz aufgebaut, welche zellenlos ist und gyriform angeordnete Stränge bildet, welche also im Allgemeinen den Bau der Corpora albicantia zeigt (vergl. Fall IX, b) — im stärksten Kontrast zum linken Eierstock, welcher aus reinem, sehr derbem Bindegewebe und verdickter Albuginea besteht, dabei äusserst atrophisch ist. Der rechte Nebeneierstock ist etwas kleiner wie der linke. In der Cervix sind Gartner'sche Kanäle oder Drüsenbläschen nicht zu verfolgen, nur je ein longitudineller Strang fibrös-muskulöser stark gewundener Bälkchen.

Mikroskopisch erweist sich der rechtsseitige Tubenwinkeltumor als ein richtiges Adenomyom, aber von etwas besonderer Art hinsichtlich folgender Verhältnisse. Erstens sind die Drüsengänge äusserst eng, nur selten cystisch, kaum über 0,5 erweitert, und auch ihr Epithel ist so niedrig, dass es schon einiger Aufmerksamkeit bedarf, um die Epithelschicht nicht zu übersehen. Als die Hauptmasse der zahlreichen, durch ihre stark rothe Farbe ausgezeichneten Herdchen, erscheint vielmehr ein spindelzellenreiches Gewebe. Aber auch seine Zellen sind sehr klein und stellenweise kugelig, so dass sie von den Zellen des cytogenen Bindegewebes nicht unterschieden werden können; dennoch machen

sie im Allgemeinen den Eindruck kleiner und junger Muskelfasern. Einzelne Drüsenkanälchen tragen indess eine farblos bleibende, rein fibröse Scheide. Ist das Lumen der Drüsengänge stark klaffend und offenbar erweitert, so erscheinen ihre Epithellager äusserst dünn und deren Zellen so flach, dass sie schon fast den Eindruck von Endothelzellen machen. Eine Verzweigung der Drüsenkanäle, auch solcher Cystengänge, ergiebt sich ganz so wie in den früheren Fällen. In gleicher Weise sind alle diese Herdchen aufgestellt, nämlich auf die ganze Dicke (7—9) des Querschnits vertheilt, so jedoch, dass sie in den peripheren Theilen am dichtesten stehn, und dass das Centrum, d. i. die eigentliche intramurale Tuba, namentlich auch ihre cirkuläre Muskelschicht fast gänzlich frei geblieben ist. — Die durchschnittlich 5, nur da, wo aussen Cystchen vorspringen, 6—7 dicke cylindrische Anschwellung des uterinalen Theils des linken Tubenisthmus ergiebt sich der Hauptsache nach als ein Polycystom, beziehungsweise als ein Cystoadenom der Tubenwandung. Ihr Querdurchschnitt erscheint nämlich von so vielen (8—20) Löchelchen durchsetzt, in seinen peripheren Theilen stehen diese so dicht, dass die Substanz als porös bezeichnet werden darf. Nur seine Mitte ist fester, und zwar bildet diesen soliden Kern nachweislich die eigentliche Tuba, d. i. die quergeschnittene Ringfaserschicht sammt der Schleimhaut. Letztere ist in gewöhnlicher Weise gefaltet, nicht auffällig glänzend, aber ein enges Lumen einschliessend, das ganz durch die gelockerte Epithelschicht ausgefüllt wird. Die genauere mikroskopische Durchsicht der Schnitte ergiebt desgleichen, dass die Cystchen nirgends die Ringfaserschicht beschreiten; höchstens kommen in ihr kleinste Drüsengänge, die wohl noch nicht erweitert zu nennen sind, vor. Derartige Drüsengänge finden sich auch in den äusseren sehr lockeren Schichten der Tuba, treten aber gegenüber den Cysten und Cystengängen sehr zurück. Um so deutlicher erhellt aus der Gestalt und Anordnung der letzteren, dass sie nichts als erweiterte Drüsenkanäle sind. Die Cysten sind fast niemals kugelig, immer seitlich ausgebuchtet, ja mit Ausläufern versehen oder schlauchförmig. Die einzelnen Schläuche nehmen noch richtige Drüsengänge mit engem Lumen auf, bilden andererseits aber auch starke Verzweigungen, zuweilen sogar förmliche Labyrinthe. Ueberall in diesen Hohlgängen ist eine einschichtige Epithelbekleidung nachzuweisen und dadurch ausgezeichnet, dass ihre Zellen durchweg sehr niedrig erscheinen. Die kubische Gestalt der Epithelzellen ist fast nur in den engen Drüsengängen vertreten, ja in manchen Cystengängen ist die Epithelschicht so platt, dass man sie Plattenepithel nennen darf, und dass man sofort an die platten Epithelzellen der Flimmercysten erinnert wird. Einen evidenten Flimmerbesatz aber habe ich an ihnen nicht auffinden können. Wohl sind diese Epithelröhren noch von einer eigenen faserigen Schicht umgeben, welche sich durch die kräftigere Färbung vor dem einbettenden lockeren Bindegewebe hervorhebt, und zwar wegen ihres Reichthums an kleinen spindeligen Zellen.

Dennoch ist diese Substanz der Drüsenkanalwand von dem Muskelfasergewebe, von den daneben liegenden longitudinellen Muskelbalken leicht zu unterscheiden, und zwar darin, dass zwischen den Spindelzellen eine reichliche ungefärbte faserige Substanz, sicherlich ein gewöhnliches Bindegewebe, vorhanden ist. Auch der Vergleich dieser Scheide um den Drüsenkanal mit cytogenem Bindegewebe wäre nicht zutreffend. Sicherlich bin ich nicht in die Lage gekommen, unbestreitbare neugebildete Muskelfasern zu demonstriren, und daher nicht berechtigt, von myomatösen Scheiden zu reden. Subseröse Cystchen erreichen zuweilen einen Durchmesser von 3 und haben dann eine mehr kugelige Gestalt. — Neben der Plattheit des Epithels tritt ein anderes Moment an diesen Cystchen und Cystengängen ungewöhnlich hervor und zwar an ihrem Inhalt. Derselbe besteht aus einander berührenden und leicht verklebten Rundzellen wechselnder Grösse. Unter ihnen sind regelmässig auch recht grosse kugelige, fast ganz braun gefärbte, oft braunkörnige Zellen. Diese richtigen Pigmentkörper sind so zahlreich in dem körnigen Niederschlag der grösseren Cystenräume eingebettet, aber auch in den kleineren Gängen zu finden, selbst bis in die kleinsten zu verfolgen in solcher Menge, wie ich es in den Adenomen der eigentlichen Tuba sonst nicht gesehen habe. Cysten und Pigmentkörper verdanken hier offenbar einem und demselben Moment ihren Ursprung. Wenigstens sind beide Dinge weder in dem rechtsseitigen Tubenwinkeladenomyom, noch in den weiteren gleich zu erwähnenden versprengten Drüsenkanälchen der Uterus- und Tubenwand von mir aufgefunden worden. Zum Tubenlumen oder zum Epithel der wohl normal zu nennenden Tubenschleimhaut boten auf den Querschnitten, so viel ihrer auch ausgeführt und untersucht wurden, weder die Drüsen-, noch die Cystengänge irgend eine Beziehung dar.

Ueber die beiden genauer geschilderten Tumoren hinaus liessen sich in der Uterus- und Tubenwandung, die nicht geschwollen erscheint, Cystchen fast gar nicht, wohl aber Drüschen noch verfolgen, wenn auch sehr vereinzelt, doch mit erwähnenswerthen Eigenschaften. An beiden Tuben gelingt dieser Nachweis nur im Bereich des Isthmus, am rechten auch noch in seiner Mitte, die fast 20 vom Tubenwinkeltumor entfernt ist. Jedesmal treten diese Drüsenkanälchen nur in den lockeren peripheren Schichten der Tubenwand auf, jedesmal auch mit sehr niedrigem Epithel und mit einer rein bindegewebigen Scheide versehen, immer ganz den Epoophoronkanälchen zu vergleichen. Dagegen schliesst die 5 lange Strecke des uterinalen Theils des linken Isthmus, welche zwischen dem Tubenpolycystom und dem Tubenwinkel gelegen ist und äusserlich ganz normal erscheint, keine Drüschen ein. Wohl lässt sich aber in einer kleinen Einsenkung, welche auf der Dorsalseite des Uteruskörpers links, etwas unterhalb des eigentlichen Tubenwinkels erscheint, ein subserös gelegener, miliarer, in die Kategorie der weichen teleangiektatischen Adenomyome zu zählender Herd

nachweisen. Ein platter Kanal verläuft innerhalb eines sehr zellreichen cytogenen Bindegewebes, welches mit reichlichen, Schlingen bildenden Kapillargefässchen versehen ist, und wird weiterhin von einer anderen zellreichen, zwar dünnen, aber deutliche Muskelfaserbündel führenden Schicht eingeschlossen. Die gelockerte Epithelschicht ist offenbar zusammengesunken, kein Lumen, keine regelmässige Gestalt der Epithelzellen mehr vorhanden, so dass dieser Herd in manchen Punkten auch den subserösen Adenocystchen des Falles VI gleich kommt. Weder im linken Tubenwinkel, noch im übrigen Uterus ist etwas Aehnliches zu finden, auch nicht in den vorhandenen kleinen Einsenkungen.

Treten auch in den beiden Parovarien für das blosse Auge keine Cystchen hervor, so lässt doch die mikroskopische Untersuchung an ihren Drüsengängen ampullen- und flaschenartige Erweiterungen und hyaline Klumpen bergende Abschnürungen leicht nachweisen. Zugleich ist an ihnen auch dasselbe platte Epithelkleid, die einfache Verästelung und dieselbe Wandstruktur, wie an den Kanälchen und Cystengängen der Tubentumoren zu demonstriren, allerdings nicht die Anwesenheit von Pigmentkörpern in ihrem Lumen.

Fall XXVII.

Drüsenschläuche im Isthmus beider Tuben und fibröse Endosalpingitis, diese auch in der linken Ampulle. Hypoplasie des Isthmus und des centralen Endes der linken Tuba, subseröse Adenocyste. Centrales atrophisches Adenomyom und miliare Cystadenome im linken Tubenwinkel mit Verschluss der intramuralen Tuba.

Die Genitalien der 80jährigen verheirathet gewesenen Frau Bohmann, von der es nicht festzustellen, ob sie je geboren hat, sind sämmtlich sehr atrophisch und die Adnexen beiderseits durch velamentöse Bindegewebsmassen verhüllt, theilweise auch mit einander verwachsen. Der Uteruskörper misst 40 : 40 : 15, zu ersterem Maasse kommt noch die Länge des Collum mit 40 hinzu, so dass der ganze Uterus relativ lang erscheint, zugleich stark anteflectirt. Seine vordere Muttermundslippe ist etwas verdickt durch Cystchen, die etwas vorspringen. Der linke Tubenwinkel erhebt sich etwas stärker und fühlt sich derber an als der rechte; auf dem Sagittalschnitt, der 7 dick, ist ein Tubendurchschnitt nicht zu erkennen, wohl dagegen im rechten Tubenwinkel. Die linke Tuba ist nur auf 55 zu schätzen, macht in ihrer Mitte eine Sförmige Biegung und ist hier mit einer 7 dicken Cyste besetzt; ihr ampullärer Abschnitt hat anfangs noch ein Lumen, verliert sich aber in einer bindegewebigen Masse, welche von dem derben, glatten Eierstock auch auf dem Durchschnitt nicht gut zu sondern ist. Der linke Isthmus der Tuba, welcher äusserlich nicht geschwollen erscheint, ist etwas steifer und dicker (6) wie der rechte (5), namentlich aber sehr kurz, nur auf 18 zu messen (rechts 40); mit der erwähnten Biegung beginnt, wie der Durchschnitt lehrt, schon der ampulläre Abschnitt. Im Ganzen ist also die linke Tuba ausserordentlich kurz und entbehrt ganz eines lateralen Endes. Die rechte Tuba ist dagegen auf eine Länge von 75 vorhanden, an ihrem lateralen Ende angeschnitten, vielleicht fehlt noch das äusserste Ende, jedenfalls läuft auch dieses blind in Bindegewebe aus, ohne etwas von einem Pavillon erkennen zu lassen.

Mikroskopisch lassen sich nun in der Wand des Isthmus sowohl links wie rechts Drüsengänge, Kanalverzweigungen, selten selbst allerkleinste Cystengänge nachweisen. Die Herdchen treten links hauptsächlich in der mittleren Schicht, in derjenigen, welche die cirkuläre Faserschicht umgiebt, auf; beiderseits erscheinen sie aber auch in dieser, selbst ganz in der Nähe der Schleimhaut. Links wird ein Cystchen angetroffen, welches in das noch ziemlich weite Lumen hineinragt. Dabei ist die cirkuläre Faserschicht im Verhältniss zu den äusseren Schichten recht dick, ohne dass aber eine Bindegewebsvermehrung zu erkennen wäre. In dem ampullären Theil ist die Wand einseitig verdickt und sklerotisch, aber frei von drüsigen Einlagerungen. Dagegen ist hervorzuheben, dass auf dieser verdickten dorsalen Seite aussen unter der Serosa noch jene grosse Cyste gelegen ist, welche nun mikroskopisch nur eine äusserst zarte, rein bindegewebige Wand und eine einschichtige Epithelbekleidung, deren Zellen klein und sehr niedrig, fast platt sind, darbietet — nach der Beschaffenheit des Epithels ohne Frage eine Adenocyste, wenn auch richtige drüsige Schläuche als Anhängsel oder in der Nachbarschaft auf den wenigen Schnitten nicht aufgefunden werden. Der sehr fibrösen Schleimhaut dieser Ampulle fehlen die Falten fast ganz, so dass sie hier wie auch im Isthmus auffällig glatt erscheint. Da sie aber einige epitheliale Haufen, sogar Cystchen einschliesst, so ist wohl anzunehmen, dass eine Verwachsung von Falten stattgefunden hat, ferner wahrscheinlich, dass auch die Schleimhautcyste des Tubenisthmus auf diesem Wege entstanden ist. Die Schleimhaut des rechten Isthmus erscheint sehr verdickt und fibrös.

In dem Sagittalschnitte des rechten Tubenwinkels ist der Befund von Drüsenschläuchen oder Cysten nicht zu erheben; die Tuba wohl sehr eng, aber noch offen, ihre Schleimhaut ungemein dick, glänzend, fibrös und zellenarm, die muskuläre Substanz ausserhalb der eigenen Muskelschicht der Tuba, welche ein deutliches inneres, longitudinelles Lager erkennen lässt, sehr atrophisch. Links treten auf den Schnitten derbere und dichtere Stellen mit feinsten Oeffnungen hervor, Cysten und das Tubenlumen; aber es ist nicht leicht, beide sofort von einander zu unterscheiden. Die Cystchen und Drüsengänge führen das bekannte typische Epithel in einfacher Schicht, richtige Cylinderzellen oder kubische bis ganz platte Gestalten immer mit kleinem Querdurchmesser. Die kleinsten Cysten enthalten einen hyalinen Klumpen, die grösseren oft mehrere grosse hyaline Kugeln, welche aussen mit radiärer Streifung und central mit grossen pigmentirten Körnchenkugeln versehen sind. Drüsengänge und Cysten liegen fast immer in einem stark zu färbenden Spindelzellengewebe, welches von den atrophischen Muskelfaserbalken der übrigen Uteruswand nicht zu unterscheiden ist. Die Ramificationen der Kanäle kommen eben so häufig vor, wie eine Aufstellung der Cystchen in Gruppen. Auch aus diesem Grunde ist es schwer, die intra-

murale Tuba herauszufinden; zwei, selbst drei Lumina stehen neben einander, umsäumt von einer koncentrisch cirkulär angeordneten Faserung, die erst weiterhin als die stark dissociirte eigene Muskelschicht der Tuba erkannt wird. Diese ist auch von drüsigen Herdchen durchsetzt, ja ihr Innerstes davon eingenommen, und das mehrfache Lumen rührt von Adenocystchen her, welche in den innersten Theilen der Muskularis aufgetreten sind. Freilich könnte auch durch eine Scheidewandbildung das Lumen verdoppelt und verdreifacht sein, was ich aber wegen der nachbarlichen Drüsengänge ablehnen möchte. Jedenfalls schliesst sich ein Sagittalschnitt der Tuba an, in welchem ein richtiges klaffendes einfaches Lumen und eine fibrös verdickte Schleimhaut zu sehen ist; und die auf der andern Seite folgenden Schnitte enthalten central nur einen dichten Herd, der aus durch einander geflochtenen Faserzügen besteht, wenig Drüsenherde einschliesst, aber kein Lumen enthält — offenbar die gänzlich obliterirte Tuba.

III. Der Bau der Adenomyome.

1. Die Anordnung im Grossen.

Ueberblicken wir die detaillirten Angaben der Befunde, so erscheint uns zunächst die frühere Behauptung, dass die hier geschilderten Geschwülste sämmtlich gutartig zu nennen und dass sie in einer und derselben Klasse unterzubringen sind, in vollem Maasse gerechtfertigt. Eben so sicher lehren diese Beobachtungen die Thatsache kennen, dass diese Adenomyome nur in der Tuba und in dem Uterus vorkommen, also in demjenigen Abschnitte des Genitalschlauches, welcher kräftige Muskelschichten enthält, ganz vorwiegend in dem Uteruskörper als demjenigen Theil, welcher fast allein den Sitz für die Fasergeschwülste überhaupt abgiebt. Treten diese Adenomyome auch in allen Schichten des Myometriums auf, namentlich die voluminösen, so ist doch unverkennbar, dass sie bei beschränkter Grösse die peripheren Wandschichten sowohl des Uterus als der Tuben bevorzugen. Selbst die kleineren Geschwülste dieser Kategorie markiren sich meistentheils durch einen Vorsprung nach aussen und ferner noch durch die einer chronischen, wohl entzündlichen

Reizung zuzuschreibenden bindegewebigen Auswüchse und Adhärenzen des serösen Ueberzuges an der betroffenen Stelle. Kleinere Adenomyome können sogar als wohl umschriebene Höcker bis in die Serosa eindringen, sich als Cystadenome aussen an dem Uterus oder der Tuba vorwölben, ja selbst in das umgebende Bindegewebe weit hineingeschoben sein, ganz so wie in dem von Breus beschriebenen ersten Falle. Namentlich lassen sich mikroskopisch die Adenomyome und die Cystoadenome kleinster Grösse über die Serosa hinaus bis in das neugebildete Bindegewebe hinein verfolgen (Fall IVb, VI und VII).

Die Hauptmasse aller Adenomyome ist aber intraparietal gelagert. Regelmässig erscheinen alsdann ihre Grenzen gegen das übrige Wandgewebe im schroffen Gegensatz zu den gewöhnlichen intramuralen Myomen und Fibromen ganz verwaschen. Während diese fast ausnahmslos deutlichst begrenzt sind, sogar ausschälbar sein können, während sie gewöhnlich eine scharf geschnittene, abgerundete Form, annähernd eine Kugelgestalt besitzen und daher „Kugelmyome“ genannt werden, bieten unsere Uterusgeschwülste die verwaschene Figur der sogenannten infiltrirten Uterusfibroide dar. Da die Schichten des Myometriums bekanntlich auch schwer von einander zu sondern, ihre Grenzen vielmehr nicht minder diffus sind und in einander verfliessen, so begreift sich die Schwierigkeit, der man begegnet, wenn man die intraparietal gelegenen Theile der Adenomyome auf die einzelnen Strata der Uteruswand beziehen will. Oft wird von ihnen hauptsächlich das Stratum vasculosum eingenommen; aber irrig wäre es doch, zu glauben, dass das Tumorgewebe regelmässig auf den Gefässstämmchen aufsässe und in seiner Ausbreitung an den Verlauf der Blutgefässe stets sichtbar gebunden wäre. Wenigstens habe ich am Uterus für das Adenomyomgewebe eine unmittelbare Beziehung zu den grösseren Blutgefässstämmchen in der Uteruswand, etwa ein perivasculäres Auftreten an den Arterienzweigen, wie es nach Billroth, Roesger und Gottschalk („der Kernarterien“) in manchen Uterusmyomen nachweislich vorkommt, nicht nachweisen können — trotz aller aufgewandten Mühe. Ich traf nur in wenigen Fällen die ganz miliaren Adenome und die isolirt stehenden Drüsenschläuche in einer gewissen Nachbarschaft zu den kleinen arteriellen Gefässchen (vergl. Fall XXV).

Im Bau und in der Anordnung der Adenomyome begegnen wir bei den obigen Fällen wohl einer gewissen Mannigfaltigkeit, wir sind aber durch unsere Schilderung in die Lage gekommen, bestimmte Variationen zu unterscheiden, nämlich 1. die harten Formen, in denen das neue Muskelgewebe gegenüber dem Adenomgewebe stark in den Vordergrund tritt und auch das interfascikuläre Bindegewebe überwiegt; 2. die cystischen Tumoren mit deutlichen makroskopischen Hohlräumen in grösserer Zahl, wenn sie auch niemals so reine Cystome sind wie die Cystengeschwülste des

Eierstockes, wenn sie vielmehr neben den Cysten der Regel nach noch ein Adenom-, selbst auch ein Myomgewebe gleich wie die Glieder der unter 1. genannten Kategorie enthalten oder sich sogar in richtige kleinste Adenomyomherde, jedenfalls in miliare Abtheilungen zerlegen lassen; 3. die weicheren Adenomyome, in denen das Adenomgewebe am kräftigsten entwickelt ist, in denen ferner schon makroskopisch auffällige Inseln, welche sowohl aus der drüsigen Substanz, als auch aus reichlichem cytogenem Bindegewebe bestehen, zu erkennen sind, in denen die Cysten dagegen ganz in den Hintergrund treten; 4. die weichsten Geschwülste mit dem stark vascularisirten und fast cystenlosen Adenomgewebe, welchem das Epitheton: teleangiektatisch, selbst angiomatös gegeben werden kann (Fälle V b, XVIII, XIX, XX, XXVI).

Die harten Adenomyome, welche durchschnittlich noch am ehesten abgrenzbar erscheinen, haben in der Regel ihren Sitz nur in den peripheren Theilen der Uteruswandung (eine Ausnahme macht der centrale Herd des Falles IV b). Auf der andern Seite bevorzugen die weichen (2) und besonders die teleangiektatischen gewöhnlich die inneren oder centralen Schichten des Uterus. Jedoch habe ich den früher gehegten Gedanken aufgeben müssen, dass hiernach zwei Arten prinzipiell zu sondern, dass etwa beiden eine verschiedene Herkunft, den härteren eine genetische Beziehung ihrer drüsigen Theile zum Keimpithel oder zum Wolff'schen Körper, den weichen eine Abstammung von der Uterus-, beziehungsweise von der Tubenschleimhaut zuzusprechen wäre.

Um so bestimmter kann ich es als eine aus dem vorliegenden Material erhellende wichtige Thatsache hervorheben, dass die Adenomyome des Uteruskörpers regelmässig in der dorsalen Wand desselben und zwar in dieser hinauf bis zum Uterusscheitel auftreten. Dies lehren vorzüglich meine Fälle V a und b, VII und VIII, in denen die Tumoren nur eine geringe Grösse und Bedeutung erlangt hatten, in gleicher Weise auch die gleichwerthigen Fälle von Babes und Hauser (neuestens Orloff). Ganz besonders fest aber wird diese These durch sämmtliche voluminösen Tumoren meiner Beobachtungen I—IV begründet. Trotzdem im Fall III die Dorsalwand des Uterus durch eine adenomyomatöse Infiltration so stark vergrössert und so verdickt war, dass der Uteruskörper die Grösse eines Kindskopfes erreichte, erwies sich seine ventrale Wand gänzlich frei. Und doch war diese deutlich hypertrophisch, schloss sogar ein gewöhnliches eiförmiges Myom ein! In der ventralen Uteruswand des Falles II konnte nur ein ganz mikroskopisches Adenom nachgewiesen werden. Beim Falle I fanden sich selbst makroskopisch deutliche typische Adenomyome in den unteren Theilen der ventralen Uteruswand bis hinauf zum Scheitel, standen aber in ihrer Grösse gegen die mächtigen Anschwellungen der dorsalen Uteruswand weit zurück. In Schottländer's Beobachtung ragte das

traubenbeergrosse „solitäre Myom“, in welchem mikroskopisch ein Adenomstrang, selbst ein cystischer bis 5 mm dicker Kanal verfolgt wurde, an der Vorderseite der mannskopfgrossen Hauptgeschwulst hervor; diese selbst aber war als ein typisches subseröses Fibromyom aus der Hinterwand des Fundus uteri emporgewachsen und enthielt in einem nahe dem rechten Tubenwinkel gelegenen Abschnitte, obwohl ihre dorsalen Theile drüsenfrei waren, richtige drüsige Gebilde, auch solche mit Flimmerepithel. Die cystischen Geschwülste, welche — nach Diesterweg's, nach Schröder's und Ruge's Angabe des Befundes eines Flimmerepithels auf ihrer muskulösen Wand zu urtheilen — gewiss mit zur Kategorie der cystischen Adenomyome zu rechnen sind, hatten ebenfalls ihren Sitz in der Dorsalwand des Uterus. Selbst in Klob's Beschreibung wird ausdrücklich berichtet, dass das kindskopfgrosse Fibroid, welches „entschieden Medullarkrebs“ einschloss, ohne dass sonst im übrigen Körper irgend ein Krebs „zu finden gewesen wäre“, und welches daher von den neueren Autoren, die über drüsige Elemente in Uterusmyomen geschrieben haben, berechtigter Weise mit herangezogen wird, sich in der Hinterwand des Uteruskörpers herangebildet hatte.

Für die hier geschilderten Adenomyome der Tubenwinkel des Uterus lässt sich nicht mit der gleichen Bestimmtheit behaupten, dass sie sich häufiger und stärker in der dorsalen, als in der ventralen Wand entwickelt haben. Nach aussen springen sie oft, wenn auch nicht regelmässig auf der kranialen Seite am stärksten vor. Auf dem sagittalen Durchschnitt lagert zuweilen die Tuba in dem kaudalen Abschnitte des Tumors, so dass dieser auf den intramuralen Theil der Tuba gleichsam zu reiten scheint. In anderen Fällen ist aber die Geschwulst gleichmässig rings um die Tuba entwickelt, in seltenen Fällen vorwiegend auf ihrer kaudalen Seite. Der reinen Tubenadenomyome endlich habe ich so wenige und nur so kleine beobachtet, dass ich über ihre irgend eine Seite des Tubenrohres bevorzugende Stellung eine allgemein gültige Regel nicht aufstellen möchte. Dagegen kann ich ohne Einschränkung behaupten, dass die Hauptmasse der Adenome gewöhnlich innerhalb der lockeren gefässreichen Schicht der Tubenwand erscheint, welche auf die cirkuläre Muskelfaserschicht aussen folgt und weiter nach aussen die longitudinellen Faserbündel aufnimmt. Daher ist die nachbarliche Beziehung der Adenome zu den stärkeren Blutgefässstämmchen in der Tubenwand eine unverkennbare Thatsache.

Bis zu einem gewissen Grade hängt nun mit dem Sitze der Adenomyome auch ihr Bau im Grossen zusammen. Ich kann zunächst hervorheben, dass ich die teleangicktatische Form nur in dem Tubenwinkel und in den inneren Schichten des Myometriums des Corpus uteri angetroffen habe, darf aber mehr noch betonen, dass, wie die harten Formen (Fall I—V) die äusseren Schichten der Uteruswand bevorzugen, so auch ihre peripheren

Theile die meisten und grössten Cysten und zwar nicht nur bei den Fällen I—IVb, sondern auch bei den Tubenwinkeltumoren (IX, XI, XIII, XIV, XVIII) enthalten. Für diejenigen Tumoren, welche in den Tubenwinkeln oder in dem medialen Theil der Tuba ihren Sitz aufgeschlagen haben, gilt nicht immer das Gleiche. Hier treten die Cystchen vielmehr häufig auch in den inneren, dem Tubenlumen zugewandten Schichten des Tumors auf. Noch ein anderes Bauverhältniss der Geschwulst darf man meiner Meinung nach mit dem Sitz in Zusammenhang bringen, nämlich diejenige Gestalt, welche ich bei der Schilderung der Fälle I und II als Nieren- und Rosettenform bezeichnet habe. Solche Gestalten treten am schönsten in denjenigen Abtheilungen der voluminösen Adenomyome hervor, welche der Wandung des Uteruskörpers eingepflanzt sind (Fall I, II, IVa). Es lässt sich dieses Formenverhältniss auch dahin bezeichnen, dass in ihnen eine Mark- und eine Rindenzone zu unterscheiden ist. Während die letztere an Inseln drüsiger Substanz sehr reich, ist erstere viel ärmer an solchen Acini, dagegen aus dem den Geschwülsten eigenthümlichen zellenreichen, aber geradlinig streichenden, lamellären Muskelgewebe aufgebaut. Am deutlichsten tritt uns diese Anordnung wiederum bei denjenigen Tumoren entgegen, welche in den Uteruswandungen auf halber Corpushöhe Platz genommen haben, wie im Fall I, IVa und b, Va, XIX, und ist am bestēn, weil in grösster Dimension, im Fall II zu erkennen. Oben ist dieser Tumor II als ein solitärer, als ein einheitlicher geschildert. Ferner ist hervorgehoben worden, wie seine Marksubstanz an der äusseren Oberfläche des Uterus ansteht, alsdann radiär, sogar fächerförmig in den Tumor einstrahlt und Zweige in die Basis der die Rinde aufbauenden Kuppeln oder in die einzelnen Blätter — so lässt es sich vom Standpunkt der Vergleichung mit einer Rosette aus versinnbildlichen — hineinsendet. Infolge der starken Dehnung, welche die alten Muskelfaserbündel, zwischen die der Tumor eindrang, erfuhren, wurden sie gestreckt und abgeplattet, daher vorwiegend lamellär und die Lamellen radiär aufgestellt, indem durch den intraparietal heranwachsenden Tumor die Uteruswand gleichsam auseinander getrieben, daher in der zur Uterushöhle radiären Dimension am stärksten gespannt wurde. Es leuchtet ein, dass diese Spannung beim Heranwachsen des Tumors ihre Höhe erreichen musste da, wo die ganze Uteruswandung schon normal etwas lamellär geordnet ist, nämlich auf halber Höhe des Uterus und besonders in den peripheren Schichten seiner dorsalen, wie auch seiner ventralen Wand. Die Volumszunahme geschieht fast ganz durch Neubildung von Muskelgewebe. Wo dieses fehlt, muss das Wachsthum beschränkt bleiben, wenigstens relativ gehindert erscheinen. Daher kommt es wohl, dass gewöhnlich nach der Serosa zu keine Tubera getrieben werden, dass hier die ursprüngliche plane Fläche bestehen bleibt oder sogar eine Einsenkung, einen Hilus, eine Art Nabel bekommt (Fall II). Findet dagegen die Massenzunahme, sagen wir wiederum das

Wachsthum von glattem Muskelgewebe an einer im Uterusscheitel oder inmitten der vesikalen oder intestinalen Wand gelegenen Stelle nach allen Richtungen hin gleichmässig statt, so muss ein Tumor resultiren, dessen Durchschnittsbild die Rosettenform darbietet. Die Rindenschichten sind alsdann bezeichnet, besonders begrenzt durch die reichlich entwickelten drüsigen Elemente, die in radiärer Richtung, aber jetzt in allen Radien des Herdes gleich stark nach aussen verschoben werden. Die Fälle I und II stellen in dieser Art aufgebaute Tumoren dar, bei denen man ein Wachsthum je von einem Punkt, dem Kernpunkt der fertigen Geschwulst aus, annehmen darf. Freilich liegt bei diesen Tumoren gegenüber den erst geschilderten hinsichtlich der stärksten Entwicklung aus dem Kernpunkt der fertigen Geschwulst heraus kein prinzipieller Unterschied vor. Die Differenz zwischen beiden ist vielmehr nur darin zu suchen, dass jene in denjenigen Theilen der Uteruswandung, welche mehr geflechtartig, nicht deutlich lamellär aufgebaut sind, ihren Sitz gefunden haben.

Anders liegt es, wenn in der Uterussubstanz an vielen Punkten gleichzeitig Tumorenkeime aufgehen, wenn sich viele Herdchen neben einander entwickeln, sich gegenseitig den Boden, gleichsam die Nahrung streitig machen. Alsdann bilden sich die diffusen oder infiltrirten Formen des Tumors an allen begünstigten Theilen der Wandung in gleicher Wachsthumsenergie aus, ohne durch die normale Architektur der Theile in erkennbarer Weise gerichtet und geleitet zu werden. Aber auch hier, wie z. B. in dem typischen Falle dieser Art, in dem Falle III, greift die Neubildung nicht etwa ganz diffus an allen Muskelfaserbündeln und an allen Abschnitten derselben in gleicher Stärke Platz. Auch hier können wir immer noch Herde und Herdchen unterscheiden, weil sie durch ein gelockertes, stark in ausgezogene Bündel sich zerlegendes, also durch ein wesentlich nur gedehntes, nicht hyperplastisches Muskelgewebe von einander gesondert werden. Freilich fliessen schliesslich die benachbarten Herdchen mit einander zu grösseren Tumoren, deren Dichtigkeit gleichmässig und ununterbrochen ist, zusammen.

Mit Rücksicht auf diese gröberen Bauverhältnisse lernen wir also zwei Wachsthumsarten dieser Myome kennen. Die eine Art wächst in vereinzelten Herden, denen je ein ihre Volumszunahme beeinflussendes Centrum zukommt. Die andere Art bildet viele Herdchen, viele Keimcentra neben einander aus und belässt diesen Keimcentren ihren vergrössernden Einfluss, auch nachdem die Herdchen mit einander in Berührung getreten sind und ihre Substanz verschmolzen haben.

Fassen wir die in diesem Kapitel geschilderten, für die Verbreitung und den gröberen Aufbau unserer hyperplastischen Herde bemerkenswerthen Befunde zusammen, so haben wir folgendes Ergebniss zu verzeichnen:

Die Adenomyome bevorzugen am Uteruskörper auffallend die Dorsalwand und an den Tubenwinkeln die kraniale Seite. Sie

wachsen hier entweder von vereinzelten Keimcentren aus und bilden grössere Massen, so vorzugsweise in dem Stratum vasculosum und in den **peripheren Schichten** der Wandung, oder sie treten in zahlreichen Herdchen und mit vielen Keimcentren neben einander, alsdann ganz zerstreut ohne jede Abgrenzung gegen die übrige Substanz auf und binden sich nicht an bestimmte Schichten der Wandung des Uterus. Sie können sogar auch bis in die innersten Schichten der Uterus- und Tubenwand eindringen und hier alsdann **centrale** Tumoren herstellen.

2. Die feineren Strukturen.

Nachdem wir die schon dem unbewaffneten Auge auffälligen Verhältnisse des Baues und der Anordnung des Adenomyoms kennen gelernt haben, wollen wir jetzt ihre feineren Strukturen erörtern und uns zunächst mit der mikroskopischen Beschaffenheit ganz vorwiegend des drüsigen Bestandtheils unserer Geschwulst beschäftigen. Die Feinheiten dieser drüsigen Strukturen wird der Leser, glaube ich, leichter erfassen, wenn ich die Details derselben zunächst für den maassgebenden Fall I genauer schildere und damit das schon bei der obigen Beschreibung desselben gegebene Versprechen, sie specieller zu berichten, jetzt einlöse, wenn ich mich ferner gewisser Benennungen bediene, welche den nachweislich ähnlichen Elementen eines bekannten drüsigen Organs, nämlich den Drüsengängen der Urniere oder des Wolff'schen Körpers gegeben werden. Drängt uns doch zu solcher Vergleichung der Eindruck, den wir bei der mikroskopischen Untersuchung der Geschwulstschnitte durchweg auf den ersten Blick empfangen! Sofort erkennen wir trotz der Mannichfaltigkeit der Einrichtungen den besonderen Typus, der ein Organ bezeichnet, erkennen nicht nur schlauchförmige Drüsengänge, nach Belieben neben einander gelegen, sondern auch eine Regel in ihrer Aufstellung, nicht bloss eine Gewebsart, sondern mehrere Gewebe und zwar auch jene gesetzmässige Verbindung und Durchflechtung derselben mit einander, welche die höhere Ordnung, das Organ bezeichnet. So kommen wir gleich bei dem ersten Blick, den wir in's Mikroskop werfen, zu der Ueberzeugung, dass wir diese Geschwülste zu den organoiden (Virchow) rechnen und von den einfacher gebauten, den histoiden Tumoren, speciell von den gewöhnlichen kugeligen Myomen trennen müssen. Das Aprioristische dieser Auffassung und Schilderung wird den Thatsachen keinen Zwang anthun — so deutlich reden diese.

Das charakteristische Element der drüsigen Bestandtheile unserer Geschwülste, ihr A und O, ist der cylindrische, mit einschichtigem Cylinderepithel (Flimmerepithel) versehene Drüsenschlauch,

mag derselbe nun in ganzer Länge einen regelmässigen Cylinder mit einem und demselben kreisförmigen Querschnitt darstellen oder seine Weite wechseln, mag er selbst ganz partielle Auftreibungen, gleichsam Varikositäten tragen, mag er lang oder ganz kurz, mag er ferner gerade gestreckt sein oder geschlängelt und gewunden verlaufen. In all' diesen Gestalten erinnern diese Schläuche an die Harnkanälchen der eigentlichen Niere, ebenso auch an die Drüsenschläuche der Urniere. Daher will ich, und zwar im Anschluss an die von Mihálkowics für die Kanäle des Wolff'schen Körpers eingeführte Bezeichnung, die engen, gestreckten und mit hohem Epithel durchweg versehenen Kanälchen Sammelröhren (a), die weiteren, meist gewundenen und durchschnittlich mit niedrigerem Cylinderepithel ausgekleideten Schläuche Sekretionsröhren (d), sowie die meist leicht zu erkennenden, besonders weiten und oft eine nur ganz dünne, selbst platte Epithelschicht tragenden kolbigen Enden der letzteren Endkolben (k) nennen. Ferner begegnet man beschränkten Auftreibungen im Verlaufe der Röhrchen, Ampullen (A), die selten spindelförmig erscheinen und mit dem Röhrchen eine gemeinsame Achse haben, häufiger sich auf der einen Seite stark vorbauchen, an Knickungsstellen des Röhrchens gelegen und, statt drehrund zu sein, platt und spaltförmig, ja einer konvex-konkaven Linse vergleichbar geworden sind oder eine noch unregelmässigere Gestalt bekommen haben. Recht häufig fliessen zwei Sammelröhren zusammen, selbst drei und noch mehr münden in einen grossen Hauptkanal (k) ein. Treffen die Kanälchen in ihrem Hauptkanal von entgegengesetzten Seiten zusammen, so erscheint sein Querschnitt nicht kreisförmig, sondern Ausläufer nach mehreren Richtungen aussendend, daher sternförmig (Taf. IX, Fig. 1) oder krausenartig. Fast immer nehmen die spaltförmigen Ampullen eine ganze Reihe von Drüsenröhren neben einander auf und zwar dann regelmässig auf ihrer konkaven Seite (Taf. V Fig. 1, Taf. VI Fig. 3, Taf. VII Fig. 1 u. 3). Meistentheils münden auch in den Hauptkanal die Sammelröhren nur auf seiner einen Seite, oft unter einem spitzen Winkel, ein, mag derselbe nun ein weites Rohr oder ein richtiger Spaltraum, selbst eine unregelmässige und mit Ausbuchtungen und Ausläufern versehene Ampulle geworden sein. Ferner sind die neben einander einmündenden Sammelröhrchen, wenn man sie rückwärts verfolgt, streckenweise parallel neben einander aufgestellt. Das ganze System der Röhrchen erscheint, wenn sich an dem Hauptrohr diese parallel gestellten Röhrchen nur auf der einen Seite ansetzen, alsdann federbartförmig. Besser noch ist es kammförmig zu nennen, auch deswegen, weil die einseitig einmündenden Kanäle in einfacher Reihe (Taf. VII Fig. 1) neben einander, gleichsam im Gänsemarsch hinter einander aufgestellt sind (Taf. VI Fig. 1 u. 2). Je grossartiger diese Gänsemarschstellung entwickelt ist, um so klarer ist die Form des gewöhnlichen Haarkammes ausgeprägt. Freilich treten in dem Gänsemarsch nicht nur richtige Sammelröhren, die neben einander ausmünden,

auf; vielmehr erscheinen fast in jedem derartigen Aufmarsch auch Röhrchen, welche nicht einmünden, sondern gegen den Boden der Ampulle hin mit einem blinden Ende abschliessen. Ist dieses kolbig gestaltet und ist sein Epithel aus sehr niedrigen Zellen gebildet, so haben wir alles Recht, dieses Ende einen Endkolben und den dazu gehörigen Kanal einen Sekretionskanal zu nennen. In diesem Falle sehen wir vielleicht denselben nach der anderen Seite hin in ein richtiges enges gestrecktes Röhrchen, ein Sammelröhrchen, ausgehen, welches dann weiterhin seine Ausmündung in eine abseits gelegene Nachbarampulle findet. Oder aber wir fragen uns: liegt etwa ein Röhrchen vor, welches den Anschluss an den Hauptkanal nicht erreicht, oder wieder aufgegeben hat, welches an der Stelle seiner Ausmündung abgeschnürt wurde? Rückwärts d. h. abgewendet von der Ampulle fährt die Gänsemarschaufstellung nach zwei oder mehreren Richtungen aus einander, die einzelnen Röhrchen sind, regelmässig gebogen (Taf. VI Fig. 2), zu einem zweiten Herde zu verfolgen, ja vielleicht noch darüber hinaus zu einer dritten Ampulle, in welche sie dann ausmünden. So sind alsdann aus den Gänsemarschaufstellungen Gehänge und Guirlanden geworden, in deren Aufhängepunkten die Schenkel mehrerer Guirlanden zusammentreffen und massige Körper, die Inseln (J), wie ich sie in der Specialbeschreibung schon genannt habe, bilden.

Es ist leicht zu verstehen, warum diese Inseln viel massiger als ihre Verbindungsbögen sind. Nicht nur verdoppelt sich die Substanz dadurch, dass im Aufhängepunkt zwei oder mehrere Guirlanden zusammengefasst werden, sondern auch das Auftreten von neuen Röhrchen, welche innerhalb der Insel bleiben, ferner die in der Insel und zwar fast ausnahmslos an ihren Rändern erscheinende Ampulle trägt zu ihrer Grösse bei. Das Volumen der Inseln steigt hauptsächlich noch durch die stärkere Entwicklung der zwischen den Röhrchen gelegenen Grundsubstanz, nämlich desjenigen besonderen Gewebes (cyt), welches das zweite Element in dem Aufbau der drüsigen Einrichtungen unserer Tumoren darstellt und um so kräftiger entwickelt ist, je breiter die Inseln und Guirlanden erscheinen. Dieses typische, die Drüsenkanälchen begleitende und einbettende Gewebe ist das cytogene Bindegewebe (Kölliker), jenes lockere Gewebe, welches an kleinen Rund- und ganz kurzen Spindelzellen so reich, an einem aus Fäserchen aufgebauten Gerüstwerk so arm ist, jene von His lymphadenoid genannte Grundsubstanz, welche uns in den blutgefässreichen Schleimhäuten, namentlich auch in der Uterinschleimhaut begegnet. Stärke und Zellenreichthum dieses cytogenen Bindegewebes wechseln in einer und derselben Insel; es nimmt regelmässig auf der konvexen Seite der Ampulle und ebenso nach den Ausläufern der Insel hin in den davon abgehenden Guirlandenschenkeln ab. Dasselbe erscheint aber ganz besonders auch an den richtigen Cysten (c) auf ein Minimum reducirt oder auf Null gesunken.

An den kleinsten Cysten sitzt nämlich die Epithelschicht meistens direkt auf dem Muskelfasergewebe. Solche Cystchen liegen alsdann ausserhalb der Inseln und machen den Eindruck versprengter und isolirter Endkolben, indem sie eine fast vollkommene Kugelgestalt darbieten. Andere Cysten sind offenbar nur erweiterte Ampullen, da sie Ausläufer besitzen, selbst Aeste aussenden, also Buchten oder Verzweigungen, immer irgendwelche Anhängsel tragen, die noch mit einem deutlichen Cylinderepithel versehen und daher als abgeschnürte Abschnitte der Drüsenröhrchen zu deuten sind. Neben den Ausbuchtungen können Einbuchtungen ihres Grenzkonturs erscheinen, der Art, dass dieser zackig wird. Fast immer überwiegt an dem Hohlraum die eine Dimension. Erscheinen die Cysten langgestreckt und im Längsschnitt getroffen, so sind sie auf den ersten Blick als Ampullencysten zu erkennen. In der Unregelmässigkeit ihrer Gestalt, in der Verzweigung, namentlich in dem Vorkommen der Buchten und drüsigen Anhängsel liegen die charakteristischen Momente dieser am häufigsten auftretenden Cystenart.

Sowohl in diesen cystischen Ampullen, wie in den Endkolbencysten werden nicht selten sehr grosse, fast kugelige, durch ihre strohgelbe Farbe auffällige, körnchen- und kernhaltige Zellen, Pigmentkörper, wahrgenommen (P). Am besten, weil am reinsten in den Endkolbencysten, während in den Ampullencysten noch andere morphologische Elemente, grosse farblose Zellen, viele hyaline Kügelchen und freie gelbe Pigmentkörnchen, vor allem aber rothe Blutkörperchen entweder in ihrer natürlichen Färbung oder abgeblasst und selbst ganz entfärbt, zu finden sind. So erweist sich denn der braune Inhalt, den man aus den angeschnittenen Cysten oft entleeren kann, als das Produkt eines Blutaustritts, wenigstens einer Diapedese und nachfolgenden Metamorphose der rothen Blutelemente. Für eine solche Hämorrhagie zeugt auch der weitere Umstand, dass man in der nächsten Umgebung dieser mit brauner Masse gefüllten Schläuche und Cysten Stränge brauner Pigmentzellen eingesetzt findet, die sich mit den Balken der interstitiellen Bindegewebszüge verästeln können. Andererseits kann man kugelige Herde von diffus gelber Färbung antreffen, welche so durchscheinend und so gebaut sind wie jugendliches Bindegewebe, selbst wie Schleimgewebe — Herde, welche als obsolescirte Endkolben angesprochen werden müssen, da sie diesen in der Form und Grösse gleichen, aber kein Lumen und kein Epithel mehr erkennen lassen. Sicherlich sind es pigmenthältige Endkolben gewesen, welche hier untergegangen sind. Im Innern der Endkolbencysten und der erweiterten Drüsengänge trifft man die Pigmentkörper häufig am reinsten, nämlich ohne Beimischung von wohlerhaltenen rothen Blutkörperchen. Richtiges Blut wird dagegen in den Sekretions- und den Sammelröhrchen, besonders in den grösseren aufgefunden, in denen die fertigen Pigmentkörperchen alsdann schwerer zu erkennen sind, nicht blos weil sie

durch das Blut verhüllt, sondern auch weil sie hier entschieden seltener sind wie in den cystischen Erweiterungen. In diesen scheinen die Pigmentkörper fertig gemacht zu werden, während die Ampullen, wenigstens diejenigen, welche mit den nachstehenden besonderen Einrichtungen versehen sind, und die Sekretionsröhren wohl die Stätten für die vorausgehende diapedetische Blutung abgeben.

Die am Rande der Inseln gelegenen Ampullen tragen auf ihrer stark gewölbten, konvexen, äusseren, nämlich vom Centrum der Insel abgewendeten Seite, ihrem Dach, fast immer ein niedrigeres Epithel, wie auf ihrer anderen, ihrer inneren, meist flachen oder gar konkaven Wand, ihrem Boden, auf welchem die Drüsenkanälchen einmünden. Ja, das Epithel der Ampulle sinkt oft entweder an ihrer ganzen Wand oder wenigstens am Ampullendach zu einem richtigen einschichtigen Plattenepithel herab. Im schroffen Gegensatz steht hierzu das Epithel auf der Bodenwand, indem dieses immer als ein deutliches Cylinderepithel erscheint, wenn auch seine Zellen durchschnittlich nicht so hoch sind, wie in vielen Sammelröhren (Taf. VI Fig. 1, Taf. VII Fig. 3 etc.). Diese Verschiedenheit der Epithelbekleidung in einer und derselben Ampulle ist mit der grössten Regelmässigkeit dann nachzuweisen, wenn die epitheliale Wand des Ampullendaches einem zellenarmen Fasergewebe aufruht, überhaupt wenn nur ganz zarte Lager des cytogenen Gewebes vorhanden sind, dessen Zellen alsdann spindelig, nicht kugelig erscheinen. Dagegen ist das cytogene Bindegewebe, welches den Ampullenboden herstellt, durchschnittlich rundzellenreich, durchschnittlich wohl auch sehr blutgefässreich. Wäre es vom Druck, der in der Ampulle herrscht, allein abhängig, ob das Epithel, das ja ursprünglich gewiss ein kubisches oder cylindrisches war, abgeplattet wird, so sollte man eine gleichmässige Einwirkung des Druckes auf beide Seiten der Ampulle erwarten, somit auch ein Plattenepithel auf ihrem Boden. Noch ein zweites Verhältniss muss auf die Gestaltung des Epithels von Einfluss sein, die Beschaffenheit, namentlich die Festigkeit seiner Unterlage. In der That giebt es an schwach entwickelten Inseln Ampullen, deren Epithel durchweg niedrig, wenn auch nicht wahrhaft platt zu nennen, und deren faserige Wand durchschnittlich rundzellenarm ist. Gerade diese langgestreckten, kanalförmigen Ampullen enthalten gern pigmentirte Zellen, auch Blutkörperchen, und sind am häufigsten in den Adenomyomen, welche in den peripheren Uterusschichten stecken, zu finden. In dieser Art von Ampullen traf ich nun, und zwar auf ihrer Bodenseite, auffällige, kugelige mit breiter oder schmaler Basis aufsitzende Erhebungen an, die ich in Anbetracht dieser Gestalt aus später zu erörternden Gründen Pseudoglomeruli nennen will (PGl.). Ihren Epithelüberzug fand ich immer wohl erhalten, aus kubischen, aber nicht platten Zellen einschichtig aufgebaut; Höckerchen und Vorsprünge, welche an die Umbiegungen der Gefässschlingen des

Nierenglomerulus erinnert hätten, fehlten; aber ihr innerer bindegewebiger Grundstock war immer äusserst reich an Rundzellen, viel reicher jedenfalls als das benachbarte cytogene Bindegewebe. Dass dieser Grundstock aber auch gefässreich, entnahm ich aus dem Vorkommen zahlreicher Netze feiner Kapillargefässe, die leider blutleer waren. Wie so regelmässig an einer exstirpirten Neubildung der Gattung Myom hatte die nachträgliche Kontraktion seiner Muskelfasern aus dem Gefässsystem desselben das Blut entfernt. In einem Pseudoglomerulus beim Falle I konnte ich viele durch den Grundstock ausgestreute gelbe Körnchen erkennen, die ich für Pigment halten musste, desgleichen in einem der 4 kugeligen Körper, die in einem Cystenkanal gelegen (Taf. VI Fig. 3), leider abgeschnitten und nicht paralell zu ihrer Achse getroffen waren. Ich bin geneigt, diese Pseudoglomeruli als für die Diapedese rother Blutkörperchen besonders geeignete Apparate zu betrachten, sie aber auch für Einrichtungen zu halten, welche einer lebhaften Sekretion dienen können. Freilich fand ich auch in dem cytogenen Bindegewebe einzelner Inseln, fern von dem Boden der Ampullen Pigmentstreifen, gewöhnlich Reihen von rundlichen und ovalen gefärbten Zellen, welche von den genannten Pigmentkörpern einzig und allein durch ihre geringere Grösse unterschieden waren. Andererseits traf ich subepitheliale Pigmentinfiltration, selbst Blutung in den obersten Schichten des cytogenen Bindegewebes, namentlich in den flachen Erhebungen, welche auf dem Boden der Ampulle hervortraten. Offenbar beruht hier diese Neigung zur Blutung und Pigmentzellenbildung darauf, dass die Substanz der Pseudoglomeruli, wie das ganze cytogene Bindegewebe der Insel reich an Blutgefässen und Zellen ist. Beide Substanzen sind ferner aber sehr locker und weich, daher nicht wohl geeignet, der Wandung der Blutkapillaren in hyperämischen Zuständen die erforderliche Stütze zu verleihen. Erscheinen aber wegen dieses Baues die Pseudoglomeruli und das cytogene Bindegewebe der Inseln nicht umsomehr zur Transsudation der Blutflüssigkeit geeignet und in hohem Maasse befähigt, zu den Sekretionen, welchen die Drüsenröhren dienen, das Sekretwasser zu liefern?

Hatte sich der Gedanke, dass in den drüsigen Einrichtungen eine Sekretion stattfinden würde, immer schon aufgedrängt, so musste die oben gepflogene Betrachtung erst recht zu dem Versuch führen, deutliche Zeugen dieser sekretorischen Thätigkeit in den Adenomherden nachzuweisen. Natürlich nur auf dem Wege der mikroskopischen Untersuchung. Indessen ist es mir nicht gelungen, andere morphologische Elemente, als die Pigmentkörnchen und farblose hyaline Kügelchen, andere Abscheidungen, als vereinzelte gallertige Abgüsse und die früher (Seite 76) aufgeführten hyalinen Konkretionen innerhalb des Bettes der Drüsenkanälchen und Cystengänge oder inmitten der Grundsubstanz der Inseln aufzufinden. Ich konnte weder Krystalle, noch Schleim, noch besondere Zellen oder sonstige Gebilde nach-

weisen, welche als unzweifelhafte Produkte einer richtigen Sekretion anzuerkennen waren und ihrerseits für die sekretorische Function der drüsigen Organe in unsern Tumoren Zeugniss abgelegt hätten.

Unmittelbarer gewinnt man den Eindruck, dass in diesen Organen richtige Drüsen, die functioniren können, vorliegen, indem man den Verlauf der Drüsenkanäle, ihre Verbindung mit einander und das volle System ihrer Anordnung genauer verfolgt. Ich schildere die bezüglichen mikroskopischen Befunde, indem ich die Anschauungen der Einzelheiten verallgemeinere und die daraus abgeleiteten Vorstellungen und Begriffe a priori anwende, um die Thatsache selbst darzulegen. Die Schilderung des wechselvollen Verhaltens wird dadurch um so verständlicher werden.

Den einzelnen Drüsenschlauch verfolge ich von seinem Endkolben aus in das meist gewunden oder gar geschlängelt verlaufende weitere Sekretionsrohr, welches alsdann schmäler und enger werdend, das Sammelrohr bildet, dieses ausgezeichnet durch seine gerade und gestreckte Gestalt. Sowohl in seinem gewundenen, wie in seinem geraden Abschnitt können von ihm Nachbarkanäle aufgenommen werden. Jedenfalls vereinigt sich das eine Sammelrohr mit einem zweiten, dritten u. s. w., um schliesslich entweder in einen Hauptkanal überzugehen, der irgend wie aufhört, oder aber in eine Ampulle auszumünden. Das eine oder das andere der Sammelkanälchen, welche in die Ampulle zu verfolgen sind, darf wohl als ein ausführendes angesehen werden, da es gelingt, freilich selten genug, dasselbe bis in eine zweite Ampulle hinein zu verfolgen. Eine Verbindung zweier Nachbarampullen durch mehrere Drüsenröhrchen habe ich noch nicht aufgefunden; ebensowenig ist es gelungen, eine ganze Reihe von Ampullen je durch ein Sammelröhrchen in Kommunikation gesetzt oder mit einem grösseren Hauptkanal, einem richtigen Gartner'schen Gang, verbunden zu sehen. Regel ist, dass das Drüsenröhrchen in der einen Insel beginnt und durch den Verbindungsbogen zur Nachbarinsel verläuft, um hier seine Ampulle zu erreichen. Auch ist es nichts Ungewöhnliches, unter dem Boden einer Ampulle ein Röhrchen zu finden, welches nicht in diese einmündet, so nahe zu ihrem Boden sein Endkolben auch emporsteigt. Dieser kann sogar eine Endkolbencyste unter der Ampulle gebildet haben, ohne dass eine Kommunikation zwischen beiden eingetreten zu sein braucht. Andererseits kann aber das Sekretionsröhrchen, welches von dem unter dem Ampullenboden gelegenen Endkolben ausgeht, anstatt in die Nachbarinsel überzutreten, in dem sich verschmälernden Theil der Insel umbiegen und zu einem Sammelröhrchen werden, welches in derselben Insel seinen Weg zu der Ampulle findet. So ist dann diejenige Art der Schleife (sch) hergestellt, deren Umbiegung gegen den Abgang des Verbindungsbogens gerichtet ist (sch Taf. V Fig. 1). Bei der anderen Art der Schleifen liegt die

Umbiegungsstelle umgekehrt in dem Ampullenboden, gegen das Innere der Ampulle gerichtet, aber ohne sich in diese zu eröffnen, selbst wenn sie eine kleine Ampulle bildet. Drei solcher Schleifenampullen wurden sogar neben einander in einer und derselben Insel beobachtet (s A Taf. VI Fig. 2). Es erklärt sich hieraus, dass man an einer Insel zwei, ja drei über einander gestellte, andererseits auch mit einander kommunicirende Ampullen finden kann. Astbildungen konstatirt man sehr häufig an den geraden, aber auch an den gewundenen Röhrchen, an jenen nicht bloss dichotomische, sondern mehrfache Theilung an derselben Stelle (a Taf. V Fig. 3). Die Art der Theilung, beziehungsweise des Ansatzes eines Kanälchens an seinen Nachbar erinnert ebenso wie die Schleifenbildung an das bekannte Verhalten der Harnkanälchen in der Marksubstanz der Niere, an die Henle'schen Schleifen, sowie an die geraden und an die gewundenen Nierenkanälchen überhaupt. Auch lässt sich mit der Bowman'schen Kapsel wohl der kugelförmige Anfangstheil des Kanälchens, der Endkolben, vergleichen, wenn ich auch bekennen muss, nur ein einziges Mal einen Pseudoglomerulus in einer Endkolbenampulle, niemals in einem Endkolben von gewöhnlicher Weite angetroffen zu haben.

Die Uebereinstimmung der Drüsenröhren der Adenome mit den Harnkanälchen der Niere tritt uns, wenn wir ihre Gestalt und Anordnung studiren, so unmittelbar entgegen, dass wir sofort die Frage aufwerfen, ob wir sie nicht in anatomischer Beziehung ganz identificiren sollen. Indessen sind doch zwei wesentliche Differenzpunkte hervorzuheben. Erstlich besitzen die Nierenkanälchen wenigstens beim Menschen in keinem Abschnitt und in keiner Lebenszeit ein so evidentes Cylinderepithel mit so hohen Zellen, wie es durchweg in den Sammelröhren und stellenweise auch auf dem Boden der Ampullen gefunden wird. Zweitens fehlt den Kanälchen unserer Adenomyome gänzlich die Tunica propia der Harnkanälchen und der Bowman'schen Kapseln, dafür diesen, wie bekannt, das eigenthümliche Bett der Adenominseln, das cytogene Bindegewebe.

Die hier geschilderten Structurverhältnisse der Adenome sind nicht in allen Tumortheilen mit gleicher Deutlichkeit zu erkennen. Der bezeichnete Typus kann geändert sein, sei es mit dem Lebensalter, sei es infolge von Modifikationen der embryonalen Anlage. Namentlich ist das gegenseitige Verhältniss der Drüsenkanälchen und der dieselbe bettenden Substanz einer grossen Variation unterworfen; die Menge der Kanälchen, die relative Quantität des cytogenen Bindegewebes wechselt in den Inseln, und wiederum schwanken diese selbst in ihrer Grösse, nicht minder das quantitative Verhältniss des Muskel- und des drüsigen Gewebes zu einander. Es erscheint mir als eine bedeutungsvolle Aufgabe der Zukunft, für diese wechselvollen Zustände die durchgehende Ordnung und die obwaltende Regel festzustellen.

Vergleichen wir nunmehr andere Theile des adenomyomatösen Uterus des Falles I, die am stärksten verdickten, vorwiegend myomatösen Abschnitte mit den Tumoren der ventralen Uteruswand, in welchen das Adenom seine volle Entwickelungshöhe erreicht hat, so voll, dass wir den Typus des drüsigen Organs darnach festlegen konnten!

In den grossartigen Tumormassen der Scheitelwand dieses Uterus sind die Inseln nur schwach ausgebildet, an vielen Stellen dem blossen Auge kaum erkennbar und erscheinen selbst mikroskopisch oft nur in minimaler Grösse. Gleichen Schrittes ist hier die cytogene Substanz zurückgegangen. An ihrer Stelle erscheint ein Spindelzellengewebe, jugendliches Muskelgewebe, als solches gekennzeichnet durch die oben geschilderten Eigenschaften. Die Epithelröhrchen stehen mit dem neugeschaffenen Muskelgewebe in unmittelbarer Berührung, sitzen selbst einem schon älteren Myometrium direkt auf; namentlich stecken auch die kugeligen oder einpoligen Cystchen unvermittelt im richtigen Muskelfasergewebe. Die Hauptsache ist, die Kanälchen verlaufen zum Theil ganz isolirt, ohne einander zu begleiten, ohne in Schaaren aufzutreten, und ferner nehmen die Cysten an Zahl, namentlich an Grösse zu. Andererseits sind innerhalb des cytogenen Bindegewebes die Drüsenröhrchen nur spärlich vorhanden, Pigment und Blutungen scheinen reichlicher geworden, der Zellenreichthum des Bindegewebes hat ab-, seine Grundsubstanz hat zugenommen. Man findet Inseln, welche nur aus einem solchen jugendlichen, gefässärmeren Bindegewebe, das von Bündeln junger Muskelfasern durchzogen wird, bestehen, niemals aber eigentliche Degenerationen, Lymphome oder andere Dinge. Andererseits kommen schmale Muskelfaserbalken zur Beobachtung; in deren Innern erscheint noch ein äusserst schmaler Kanal mit deutlichen, aber ganz niedrigen Epithelien bekleidet, welche offenbar als abgeplattete Cylinderepithelien aufgefasst werden dürfen. So beschaffene Drüsengänge erinnern deutlich an die Endkolben und die Endkolbencysten, im Falle dass sie nämlich keine Zweige auffinden lassen. Aber auch Verzweigung kommt vor und das muss uns veranlassen, diese Kanäle alsdann mit den Ampullen und Ampullencysten in Parallele zu stellen. Freilich gelingt es bei dieser ganz zerstreuten Ordnung der Kanälchen nur selten, in einem Schnitte den Uebergang des einzelnen Kanälchens mit hohem in ein solches mit niedrigem Epithel, oder den Uebergang eines Kolbens in einen Drüsencylinder aufzufinden und die Zahl und die Stellung der einem cystischen Hohlraum oder einer Ampulle angehörigen Seitenkanälchen zu bestimmen — kurz gesagt, festzustellen, dass doch auch hier dasselbe System von zusammenfliessenden cylindrischen Drüsenschläuchen vorhanden ist, wie in den Tumoren der Ventralwand. Oefters tritt uns auf einem und demselben Schnitte, mindestens aber an Schnittserien, die typische früher beschriebene geschlossene Ordnung der Drüsenschläuche, die Aufstellung in Schaaren,

entgegen. Beide Ordnungen unterscheiden sich aber nur relativ, nicht prinzipiell. Trifft man doch bei der geschlossenen Ordnung der Kanälchen an den Inseln oft genug einen Ausläufer, welcher nur einen einzelnen Drüsenschlauch, namentlich einen Endkolben enthält, gleichsam als einen vorgeschobenen Posten, welcher aus der Schaar der Drüsenkanälchen ins Muskelgewebe verstreut wurde (d, k Taf. IX Fig. 1).

Die zerstreute und die geschlossene Ordnung der Drüsengänge zu unterscheiden, empfiehlt sich auch noch in Hinsicht auf die übrigen Bestandtheile dieser Neubildungen, namentlich bezüglich der Muskelsubstanz. Denn das Muskel- und das Bindegewebe zeigt ebenfalls Ordnungen, für welche ich glaube das richtige Verständniss erst gewonnen zu haben, nachdem ich die zweifache Ordnung der Drüsengänge erkannt hatte. Je grösser die Zahl der letzteren in einer Insel oder in einem Verbindungsbogen, desto stärker ist im Allgemeinen auch das einbettende cytogene Bindegewebe entwickelt, desto geringer aber das spindelzellenreiche jugendliche Muskelgewebe, welches sich aussen an die Züge des Adenomgewebes anschliesst, desto dünner wenigstens sind die einhüllenden Faserschichten, welche sich nicht zerklüften lassen. Gleichzeitig erscheinen aber um so mächtiger diejenigen neugebildeten Muskelmassen, deren Strich und Ordnung sich an den Verlauf des adenomatösen Gewebes nicht anschliesst. Sie scheinen vielmehr die interstitiellen Spalten zwischen den präformirten Muskelfaserbündeln ausgefüllt und in ihrer grossen Uebermacht diese gedehnt und gerichtet, namentlich auch radiär zur Uterushöhle gestellt zu haben. Wächst nun dieses unabhängige Muskelgewebe von einem Centrum, von einer beschränkten Stelle der oberflächlichen Schicht des Uterus gegen die Uterushöhle, zunächst gegen die in den mittleren Schichten der Uteruswand aufgestellten Haufen des drüsigen Gewebes hin, so bekommt der ganze Herd, indem eine muskelfaserreiche Marksubstanz und eine drüsenreiche Rinde ausgeprägt wird, leicht die innere Anordnung, selbst die äussere Gestalt einer Niere. Und an jedem drüsigen Haufen des Tumors kann sich im Kleinen diese Bauordnung wiederholen. Ganz im Gegensatz hierzu erscheint die Anordnung des Muskelgewebes da, wo die Drüsenkanälchen zerstreut und von einander isolirt aufgestellt sind. Alles neue Muskelgewebe begleitet hier die Drüsenkanälchen, bildet um sie Scheiden und zwar vorwiegend mit longitudineller Richtung seiner Fasern. Die Muskelfaserbalken verästeln sich alsdann ganz wie die Drüsengänge, die sie in ihrer Achse einschliesen. Gleichzeitig tritt an die Stelle des cytogenen Bindegewebes eine faserreiche zellenärmere Substanz, gleichsam ein fertiges Bindegewebe auf, oder die bindegewebige Hülle um den Epithelschlauch schwindet immer mehr, und die Epithelzellen sitzen direkt auf dem Muskelfasergewebe. Wie weit diese faserige, Spindelzellen führende Unterlage des Epithels ein reines Bindegewebe zu nennen ist, wie weit seine Spindelzellen noch als richtige Muskel-

fasern anzuerkennen sind, das ist oft gar nicht leicht zu entscheiden. Dagegen ist es eine unverkennbare Regel, dass die Epithelzellen um so niedriger werden, je mehr das cytogene Bindegewebe zurücktritt. Das Epithel der unvermittelt im Muskel- oder fertigen Bindegewebe steckenden Cysten ist zuweilen so flach oder gar so platt, wie es auf der Dachseite der Ampullen meistentheils gefunden wird. Den grösseren und grössten Cysten fehlt eine Wandschicht aus cytogenem Bindegewebe durchweg. Wahrscheinlich schwindet dasselbe mit der Umbildung der Ampullen zu Cysten, jedenfalls entstehen und wachsen diese bei der zerstreuten Ordnung der Drüsenkanälchen viel leichter heran wie bei der geschlossenen Ordnung. Augenscheinlich entbehren die zahlreichen und grossen rundlichen und ramificirten Cysten, welche in dem hypertrophischen Fundus des Uterus vorkommen, die Einscheidung durch cytogenes Bindegewebe, wie die Begleitung von Drüsengängen. Desgleichen stehen die spärlichen Cystchen in den grossen Kugelmyomen dieses Falles isolirt und sind aus Drüsenkanälchen in zerstreuter Ordnung hervorgegangen.

Wir können — um nunmehr diese Schilderung kurz zusammenzufassen — zweierlei Strukturarten in den adenomyomatösen Gewebsneubildungen des Falles I unterscheiden:

Bei der geschlossenen Ordnung der Drüsengänge ist die Muskelsubstanz grösstentheils unabhängig von diesen gewuchert, die gleichzeitige Hyperplasie beider Gewebsarten hat aber bewirkt, dass sich deutliche Adenomyome als abgrenzbare Tumoren aus der übrigen Substanz herausheben. Dagegen erscheint bei der zerstreuten Ordnung der Drüsengänge das neue Muskelgewebe unmittelbarer an diese, Gang für Gang, gebunden; die Neubildung insgesammt ist beschränkter, und tritt fast nur als ganz diffuse Infiltration auf; die Bildung von Cysten ist hier deutlich begünstigt, es bildet daher die Adenocyste das auffälligste Attribut dieser myomatösen Hypertrophie.

Ist es uns gelungen, mittels dieser Unterscheidung der zwei Ordnungen des drüsigen Antheils der Tumoren in dem Falle I, so weit sie sich als richtige Adenomyome erweisen, eine zweifache Bauart an ihnen festzustellen, so können wir nunmehr mit Hilfe dieser Erkenntniss auch die wechselvollen Verhältnisse der anderen hier berichteten Fälle leichter verstehen, namentlich aber die Berechtigung, sie mit dem Falle I trotz mancherlei Verschiedenheiten in die gleiche Gruppe zu bringen, um so fester begründen.

Indem ich jetzt diese Abweichungen ihrer feineren Bauverhältnisse besonders hervorhebe, brauche ich das allen Gemeinsame weniger zu betonen und kann mich in dieser Beziehung auf die Angabe beschränken, dass uns bei der mikroskopischen Betrachtung sämmtlicher aufgezählter

Tumoren ein und derselbe Typus, die Kombination von schlauchförmigen Drüsen und myomatösem Gewebe, auf den ersten Blick entgegentritt.

In dem Falle II herrschen die drüsigen Inseln, also die geschlossenen Ordnungen der Drüsenschläuche sehr vor. Jene treten durch gleich geordnete Züge so reichlich miteinander in Verbindung, dass sich die drüsige Substanz in dem Muskelgewebe netzförmig ausbreitet. Einzelne Ausläufer der Inseln enthalten dagegen einen isolirten engen Drüsenschlauch mit einem Endkolben, der Pigmentkörper führt (Taf. IX Fig. 1), dessen Epithel flach zu nennen ist und unmittelbar ohne die Unterlage von cytogenem Bindegewebe dem einscheidenden Muskelgewebe aufruht. Demnach ist dieser Drüsengang also der zerstreuten Ordnung zuzurechnen und als ein etwas absonderliches Sekretionsrohr zu bezeichnen.

Da überhaupt das Lumen der Drüsengänge durchschnittlich sehr weit erscheint, selbst an den gestreckt verlaufenden Schläuchen in den zwischen den Inseln ausgespannten Verbindungsbögen, da ferner auch das Epithel sich durchweg als ein niedriges Cylinderepithel, oft als ein kubisches Epithel darstellt, so ist eine Unterscheidung von Sekretions- und Sammelröhren nur schwierig durchzuführen und es bleibt oft willkürlich, ob man den vorliegenden Drüsengang einen Sekretions- oder einen Sammelkanal nennen will.

Dagegen ist hervorzuheben, dass die Mehrzahl der Drüsengänge zahlreiche kurze Windungen macht, dass sie namentlich an den langgestreckten drüsigen Inseln innerhalb der Marksubstanz des Tumors als förmliche Serpentinen erscheinen, falls der Schnitt in die Ebene der Windungen gefallen ist. Grosse Kürze der Windungen hat zur Folge, dass der Drüsengang die Gestalt einer Doppelsäge darbietet. Während Ampullen und Cysten nur spärlich, sind reichlich Hauptkanäle, welche viele Seitenröhren aufnehmen, in den Inseln aufzufinden. So mächtig das jugendliche Muskelgewebe auch auftritt, besonders in dem Marktheil des Tumors, so ist doch eine besondere Koncentration desselben auf die unmittelbare Nachbarschaft der Inseln und der drüsigen Stränge nirgends nachzuweisen. Vielmehr lassen sich die langgestreckten Inseln innerhalb des Tumormarkes aus den zwischen den Muskelfaserfascikeln klaffenden Zwischenräumen oft leicht herausheben — ein deutliches Zeichen dafür, dass die Muskelfaserzüge die drüsigen Gewebsmassen, wenn auch in die Länge gestreckt, doch nicht eingescheidet haben. Gelingt an den Rindenherden des Tumors eine solche Auslösung der Drüsensubstanz aus dem Myomgewebe nicht, so gewinnt man doch auch hier den klaren Eindruck, dass die Myommassen zwei benachbarte Herde oder Inseln von einander trennen, niemals aber die Gewissheit, dass sie in zwei Theile, in einen dem links, einen anderen dem rechts gelegenen Herd zugehörig, zu sondern sind.

Der Fall III theilt mit dem Falle I das gleichzeitige Vorhandensein beider Ordnungen der drüsigen Substanz und das Auftreten reichlicher

Cysten. Letztere herrschen in den peripheren Theilen des dorsalen Tumors vor und gehen Hand in Hand mit dem Vorwiegen der zerstreuten Ordnung, während die geschlossene Ordnung und die Inselbildung kräftiger in den inneren Theilen der hypertrophischen Uteruswand erscheint und selbst die unmittelbare Nähe der Schleimhaut aufsucht. Das Myomgewebe aber schliesst sich oft den drüsigen Inseln der Art an, dass seine einzelnen Fascikeln, falls sie sich isolirt verfolgen lassen, einen Drüsenherd zwischen sich nehmen. Wo dagegen das Myomgewebe dichter gewebt und nicht aus einander zu zerren ist, da tritt das Verhältniss der Einscheidung nicht so deutlich zu Tage.

Sowohl in den diffusen Herden der Fälle IVa und IVb, als innerhalb der deutlich aus dem Uterusgewebe hervortretenden kleinen Tumoren erscheint die drüsige Substanz vorwiegend in der geschlossenen Ordnung, wenn auch recht grosse Inseln nur selten entwickelt sind. Sie ist arm an Ampullen und Cystchen. Häufiger sind diese in den diffus dem hypertrophischen Uterusgewebe des Tubenwinkels eingestreuten, bis nahe zur Uterusschleimhaut reichenden Drüsenschläuchen, die hier in zerstreuter Ordnung stehen, zu finden, freilich oft nur mikroskopisch wahrnehmbar. Makroskopisch schon zu erkennende kleinste Cysten treten uns nur in denjenigen Ausläufern der drüsigen Massen, welche sich an der Peripherie jener kleinen Tumoren zwischen die umgebenden Faserzüge zerstreuen — und hier namentlich bis in die Serosa hinein versprengt — entgegen.

Die relativ kleinen Adenomyome der Fälle Va, Vb, VI, VII, VIII zeigen die Drüsenschläuche im Wesentlichen zerstreut geordnet, das cytogene Bindegewebe, wenn auch meistens deutlich, doch schwach entwickelt, die Inseln daher verhältnissmässig unbedeutend, die Cystenbildung dagegen gut ausgesprochen, namentlich oft mächtig zu nennen in Anbetracht der geringen Grösse der Neubildungen. Vor Allem tritt das letztere Verhälthältniss sowohl an den miliaren subserösen Tumoren, als an den aus der Uterussubstanz in die Nachbarschaft emporgestiegenen richtigen Adenocystomen der Fälle VI und VII deutlich zu Tage. Um so mehr sind wir veranlasst, auch den cystischen, in und aus der ventralen Wand des Uterus VI sich erhebenden Tumor auf die gleiche Stufe zu stellen und als ein Cystoadenomyom aufzufassen. Seine Besonderheiten, die Grösse seines Hohlraumes, die Einkammerigkeit, die besondere Wand und der gegen die Umgebung absondernde Spalt, sind wohl dem Umstande zuzuschreiben, dass eine so offene Kommunikation mit der Uterushöhle vorhanden ist und sicherlich, ebenso wie der Tumor selbst, schon viele Jahre bestanden hat.

Indem nun bei diesen kleineren Tumoren die Cystenbildung in den Vordergrund tritt, nimmt das neugebildete eigentliche Muskelgewebe immer mehr ab. Schon in den flachen, aber noch aus dem Niveau des Uteruskörpers sich erhebenden makroskopischen Tumoren der Fälle IVa und b,

Va, VII, VIII erscheint ein Grundstock von fibromatösem Myomgewebe. Im Falle VI aber besteht die dicke Wand der Uteruscyste aus einem richtigen Myofibromgewebe. Ganz besonders ist an einzelnen Abtheilungen ihrer äusseren Wandschichten das etwas hyalin erscheinende Bindegewebe so reichlich und zu so regelmässigen Balken entwickelt, dass die Muskelfaserbündel auf ein zierliches stark zu färbendes Netzwerk reducirt erscheinen. Auch sind die in den Bälkchen dieses Netzwerks enthaltenen Spindelzellen bei ihrer Kleinheit und Armuth an Protoplasma jungen Bindegewebszellen so ähnlich, dass man sich zunächst fragen kann, ob nicht Alles ein neugebildetes Bindegewebe oder gar ein Spindelzellensarkom zu nennen wäre. Vor Allem sind in dem subserösen Polykystom des Douglas im Falle VI die Muskelfasermassen so geringfügig, dass es Mühe kostet, hier die Diagnose Myom zu begründen. Seine peripheren Cysten, die äusserst dünnwandig sind, lagern grösstentheils in lockerem Bindegewebe und besitzen eine eigene faserige Wand mit Spindelzellen, von denen es unentschieden bleiben muss, ob sie als richtige Muskelfasern anerkannt werden dürfen.

Bei den Adenomyomen der Tubenwinkel lassen die Strukturverhältnisse zweierlei Arten unterscheiden, makroskopisch schon a) die harten, auf dem Untergrund des blutreichen Uterusgewebes weiss erscheinenden, b) die weichen, infolge ihres Gefässreichthums stark gerötheten.

Die erstgenannte Art verdankt ihre Derbheit einerseits dem Umstande, dass in ihr mikro- oder makroskopische, stark gespannte Cysten vorhanden sind, andererseits der Dichtigkeit des neuen fibrösen oder muskulösen Gewebes, welches bald diffus angeordnet ist, bald wie im Fall XVII herdweise erscheint. In diesem Falle bietet es insofern deutliche Beziehungen zu den pathologischen Drüsenschläuchen dar, als es grösstentheils diesen folgt, und zwar um sie Scheiden bildet, deren Fasern meistens longitudinell aufgestellt sind. Nach aussen zeigen diese muskulären Scheiden meistentheils keine scharfe Grenze gegen das alte Muskelgewebe des Uterus oder der Tubenwand. Ihre Muskelbündel biegen aus der Scheide seitwärts zu offenbar alten Muskelfaserbündeln ab oder fliessen auch mit den aus Nachbarherdchen kommenden Faserzügen zusammen. In mehreren Fällen war es recht schwer, die Zugehörigkeit dieser evident neugebildeten Muskelgewebszüge zu den drüsigen Herdchen nachzuweisen. — Vielmehr wurde in dem mikroskopischen Bild das Auge hauptsächlich durch die drüsigen Strukturen, durch die Epithelschläuche und die Cystchen gefesselt. Beide sind offenbar von ganz gleicher Art, da sie dasselbe Epithel besitzen, da ferner die Cysten fast niemals kugelförmig, sondern verästelt erscheinen und von ihren Buchten aus Drüsengänge, die gewöhnlich mit höheren deutlicheren Cylinderzellen bekleidet sind, aussenden. Das Epithel ist immer einschichtig zu nennen, freilich nicht in allen Fällen ganz gleichartig; bisweilen sind die Zellen sehr niedrig, fast platt, ihre Form ist

schlecht zu bestimmen, weil ihre Konturen undeutlich geworden, weil entweder postmortale oder sekundäre Veränderungen an ihnen eingetreten sind. Alsdann ist doch noch der Typus des Epithels, nämlich ein Cylinderepithel zu erkennen, insofern als die dasselbe zusammensetzenden Zellen gewöhnlich sehr kleine Querdurchmesser haben. Selbst an fast platten Zellen der Cystchen der Tubenwand gelang es bisweilen Flimmern nachzuweisen (Fall XIII). Andererseits liessen sich Abscheidungen ungewöhnlicher Art, so z. B. hyaline Konkretionen, namentlich oft Zellendetritus, höchst selten Blut- oder Pigmentkörperchen in ihnen auffinden. Am stärksten waren die Veränderungen der epithelialen Elemente in dem Fall XIV, in welchem die Adenomherde mit epitheloiden Tuberkeln kombinirt, vielleicht sogar richtige Tuberkel aufgetreten waren. Die Epithelschicht dieser derben Adenomyome, besonders das Cystenepithel, sitzt fast unmittelbar dem umliegenden Fasergewebe auf, mag es nun in den Tubenwinkeln ein Muskelfasergewebe oder — so in den Tubentumoren — ein feinfaseriges Bindegewebe sein, welches als eine Art Tunica propria an den Drüsenschläuchen auftritt (Fall XIII). Nur in der Minderzahl der Fälle, und in jedem einzelnen Ort wiederum nicht kontinuirlich, erscheint ein dünnes Lager von Rundzellen, ein rudimentäres cytogenes Bindegewebe als Unterlage für die Epithelschicht. Niemals traf ich dieselbe in den untersuchten derben Tubenadenomyomen. Dagegen konnte dieses lymphadenoide Gewebe kräftiger werden, wenn sich ein solcher Tumor von dem Uterus her bis in den Tubenwinkel hinein fortsetzte, wie es im Fall VIII gesehen wurde. — Endlich ist es als eine besondere Eigenthümlichkeit dieser derben Art der Tubenwinkel- und Tubentumoren zu bezeichnen, dass die Drüsenschläuche durchweg in zerstreuter Ordnung erschienen, dass dagegen die geschlossene Ordnung, so regelmässig sie auch in den Adenomyomen des Uteruskörpers vorhanden war, fast gänzlich fehlte. Trotzdem gehörten in mehreren Fällen, wie in XIII, Verästelungen der Drüsenschläuche, mindestens Seitensprossen oder Endkölbchen innerhalb der Tuben- wie der Tubenwinkeltumoren zum regelmässigen Befund (siehe Taf. XI Fig. 1).

Resümiren wir nun die hier geschilderten besonderen Eigenschaften der harten Art der Adenomyome der Tuben und der Tubenwinkel, das Vorwiegen der Drüsen- über die Fasergewebsneubildung, die minimale Entwicklung der Unterlage aus cytogenem Bindegewebe und die regelmässige Aufstellung der Kanäle in der zerstreuten Ordnung, so gewinnen wir damit das Verständniss auch für ihre letzte Eigenthümlichkeit, für diejenige, welche ihnen den eigenthümlichen Typus verleiht, nämlich für ihre ausserordentliche Neigung zur Bildung von Cysten. Durchschnittlich sind diese Tumoren selbst schon bei bescheidener Grösse Adenocystome (Fall XI); man hat zuweilen Mühe, ihr anderes Element, das Myomgewebe, nachzuweisen. Diese Eigenthümlichkeit betone ich nicht nur auf Grund der hier

spezialisirten Fälle, sondern auch deswegen, weil ich noch weitere Beobachtungen gleicher Polycystome der Tubenwinkel an krebsigen Uteri gemacht habe, welche späterhin erwähnt werden sollen (s. Kap. VIII).

Das Unterscheidungsmerkmal der weichen von der harten Art der Adenomyome der Tubenwinkel ist mikroskopisch darin gegeben, dass sich in den Herdchen des weichen Adenomyoms das cytogene Bindegewebe relativ mächtig entwickelt hat, und ausserdem ist dasselbe ganz ungewöhnlich gefässreich — daher seine rothe Farbe. Die capillaren Blutgefässe liegen in ihm so dicht und sind so weit, dass man geneigt wird, das Epitheton „angiomatös“ zu gebrauchen, selbt wenn ihnen auch die Varikositäten der venösen Angiome und die dicken Wandungen der angeborenen Teleangiektasien fehlen (Taf. X Fig. 2). Selbst das Hauptelement unserer Tumoren, das drüsige, tritt in diesen blutreichen Inseln stark zurück, und leicht versagt an einzelnen derselben die Spähe nach Drüsenschläuchen. Zum Theil auch deswegen, weil das Epithel nicht grossartig entwickelt, nämlich nicht ein kräftiges hohes Cylinderepithel geworden ist, vielmehr in einem entschieden verkümmerten Zustande mit kleinen kubischen Gestalten erscheint und Zellen führt, welche sich nicht kräftig färben, oft abgefallen, kugelig, kernlos geworden sind und als solide Masse den weiten Hohlraum der Drüsenschläuche ausfüllen. Enge Schläuche mit hohem Cylinderepithel, welche als Sammelröhren bezeichnet werden können, finden sich wohl vor, aber doch nur spärlich, dagegen keine Endkolben, keine deutlichen geschlossenen Cystchen. Die Schläuche sind freilich sehr kurz, zum Theil nur ovale oder gar kugelförmige Bläschen; indessen lässt sich doch ihr Zusammenhang mit einander gut feststellen und namentlich auch in vielen Inseln ein centraler grösserer Hohlraum, in welchen die Schläuche einmünden, ein richtiger, ein meistens wohl erweiterter Hauptkanal, auffinden. Natürlich steht dem nichts entgegen, einen solchen klaffenden centralen Gang eine Cyste zu nennen. Jedenfalls habe ich allen Grund zu betonen, dass dieser Centralraum in Fall XVIII auf ganzen Schnittreihen zu verfolgen war, ja dass er inmitten der rothen Insel dem blossen Auge gleich beim Anfertigen der Schnitte auffiel und selbst mikroskopisch noch den Verdacht erweckte, dass er einen Abschnitt der Uterushöhle, etwa eine partielle Ausbuchtung derselben darstellte. Erst als ein solcher grösserer, ganz platter Kanal des Falles XIX in seinem horizontalen Verlauf und in seiner Abgeschlossenheit innerhalb der Dorsalwand des Uterusscheitels, gänzlich unabhängig von der Uterushöhle verfolgt worden war, musste dieser Einwand aufgegeben werden. Einen besonderen Inhalt habe ich im Kanal nicht wahrgenommen, keinerlei retinirtes Sekret. Ich will daher die Frage offen lassen, ob nicht doch eine Ausmündung in die Uterushöhle vorhanden war, etwa eine feine Kommunikation, analog der groben Verbindung der Adenomyomcyste des Falles VI, bestanden hat.

Trotzdem in mancher Insel dieser weichen Tubenwinkeltumoren die Zahl der Drüsenschläuche spärlich ist, nehme ich doch keinen Anstand, ihre Ordnung als eine geschlossene zu bezeichnen, ausgenommen für diejenigen Inseln, die nur einen einzigen Drüsenschlauch besitzen. — Auf das Verhalten des Muskelgewebes zu den Inseln des Adenomyomgewebes gehe ich, nachdem ich schon in der Specialbeschreibung ausführlich entwickelt habe, dass im Falle XVIII die Balken des neugebildeten Myomgewebes sehr eigenthümlich beschaffen sind, nämlich aus parallel gestellten, äusserst kleinen Spindelzellen bestehen, noch etwas genauer ein und hebe hervor, dass diese Muskelfaserbündel an der Peripherie der Inseln in das cytogene Bindegewebe eingelassen erscheinen (Taf. X Fig. 2), dass sich die Balken beider Gewebsarten selbst durchflechten können und daher bei weitem nicht so scharf von einander abgrenzen, wie in den harten Adenomyomen. Man bekommt nicht nur den entschiedenen Eindruck, dass eine Verjüngung des an die Inseln unmittelbar anstossenden Myometriumgewebes stattgefunden hat, sondern auch den Gedanken an die Möglichkeit der Umwandlung des Muskelgewebes in das lymphadenoide Gewebe. Mit der starken Entwicklung der Blutgefässnetze hat offenbar diese Metamorphose des Muskelgewebes gleichen Schritt gehalten; dagegen ist das Drüsengewebe rückgängig geworden, stellenweise ganz verkümmert, anscheinend in der Ueberschwemmung des Gewebes mit dem den Gefässen entstammenden Plasma. Die starke Entfaltung der Blutgefässkapillaren, die Teleangiektasie, giebt diesen weichen Adenomyomen ihr besonderes Gepräge.

IV. Die Drüsenschläuche der Adenomyome als Abkömmlinge des Wolff'schen Körpers.

Die in der Ueberschrift dieses Kapitels ausgedrückte Auffassung der Epithelröhren, des auffälligsten Bestandtheiles der Adenomyome, habe ich mir gleich im Anfang meiner Untersuchung derselben gebildet und in den bisherigen Publikationen (Sitzungsberichte des naturw. med. Vereins in Strassburg 1893 und 1895 — siehe Deutsche med. Wochenschr. 1893 und Wiener klinische Wochenschr. 1895) schon ausgesprochen. Für die Richtigkeit dieser Ansicht habe ich durch die Umschau unter den verwandten drüsigen Organen die nachfolgenden Beweismittel gewonnen, deren Ergebniss ich in dem einen Satze zusammenfassen darf: die Anordnung und die Struktur der Drüsenschläuche, mögen sie im Ganzen genommen oder in ihren einzelnen Abtheilungen betrachtet werden, stimmen mit dem Bauverhältniss der drüsigen Gestalten des Wolff'schen Organs Punkt für Punkt überein. Andere drüsige Apparate, vor allem auch diejenigen der Uterusschleimhaut, halten den Vergleich nicht in gleichem Maasse aus.

a) Alle Autoren sind darüber einig, dass die Drüsengänge der Urniere ganz wie die Harnkanälchen der Niere sowohl einen ungemein stark gewundenen Abschnitt, den sekretorischen Theil, als auch Strecken geraden Verlaufs, diese als Sammelröhrchen von Mihalkovics bezeichnet und den geraden Harnkanälchen der Niere vergleichbar, besitzen. Ich konnte nun ganz ebenso, wie diese Abtheilungen der Wolff'schen Kanälchen beschrieben werden, an unsern Drüsenschläuchen erstens einen weiteren, entweder stark gewundenen, selbst mit Ausbuchtungen versehenen (Fall II), mit niedrigem blassem Cylinderepithel ausgekleideten, fast zweiglosen Abschnitt als den Sekretionskanal (d Figuren der Tafeln V—IX) und den zweiten engeren Abschnitt, das Sammelrohr (a), welcher durch sein hohes, stärker zu färbendes Cylinderepithel, seinen geraderen Verlauf und durch die seitliche Aufnahme von anderen geraden Kanälchen, also durch das Auftreten einer Verzweigung ausgezeichnet ist, meistens gut unterscheiden. Ich kann ferner behaupten, dass der Sekretionskanal mit einem geschlossenen, oft kolbigen Ende, also einem Endkölbchen (k Taf. V

Fig. 2 und 3, Taf. IX Fig. 1) beginnt, dass andererseits der abführende Theil, der Sammelkanal, nach der Aufnahme der Seitenzweige bis zu seinem Eintritt in einen grossen Hauptkanal (h Fig. 18 und Fig. 21), sei es in einen cylindrischen oder in einen cysternenartigen Behälter (s A Taf. V Fig. 1, c Taf. IX Fig. 1), verfolgt werden kann. Nicht nur die Aufnahme von Nachbarkanälchen und der meist gerade Verlauf bezeichnet an den Sammelröhren die Analogie mit den Kanälchen der Niere; in gleicher Beziehung sind noch die deutlichen Schleifen, welche an ihnen recht oft, namentlich am Uebergang des Sekretions- in das Sammelrohr vorzukommen scheinen (sch Taf. V Fig. 2 und 4), namhaft zu machen. Ferner mag hervorgehoben werden, dass das gegenseitige Längenverhältniss der Sekretions- zu den Sammelkanälchen sehr zu wechseln scheint. Während im Fall I die Sekretionsabschnitte sehr kurz, erscheinen sie im Fall II recht stark entwickelt; dort überwiegen entschieden die geraden Sammelröhrchen. Die Sekretionskanälchen mit ihren Endkölbchen liegen gern abseits von den Inseln, nämlich in Ausläufern der letzteren und bilden alsdann die zerstreuten Ordnungen (d und k Fig. 1 Taf. IX), während die Sammelröhrchen (a) das Hauptkontingent für die geschlossenen Ordnungen stellen. Beide Kanalabschnitte werden aber innerhalb der Inseln auch neben einander aufgefunden (Taf. V Fig. 3, Taf. VI u. VII Figg. 1). Ungemein starke Krümmung und Schlingenbildung der Drüsenschläuche wurde in den kräftigst ausgeprägten Adenominseln des Falles II wahrgenommen und beschrieben. Die Uebereinstimmung meiner Zeichnungen mit den Abbildungen der Kanälchen der Urniere, welche den embryologischen Werken Waldeyer's, Sirena's, Janosik's und vor Allem Mihalkovics' (besonders Taf. III, Fig. 32—40, Vögel, Kaninchen und Schaf) beigegeben sind, fällt sehr ins Auge. Namentlich ist zum Vergleichen meine Zeichnung des Falles II: Taf. IX Fig. 1 als Pendant trefflich zu verwerthen. Die dichotomischen Verästelungen, besser gesagt, der Zusammenfluss der Sammelröhren zum Hauptkanal tritt in den Figuren ganz gleich, wie in den angeführten Zeichnungen von Mihalkovics zu Tage. Auch die Zeichnungen und Schilderungen der Urnierenkanäle der Amphibien von Rückert, Wiedersheim, Semon lassen sich durchweg mit meinen Befunden vortrefflich in Parallele stellen.

b) In den schon angeführten Beschreibungen und Zeichnungen der Kanäle des Wolff'schen Körpers von Mihalkovics sind auch Ampullen dargestellt, welche den unsrigen gleichen. Zeigen doch auch diese embryonalen und unsere pathologischen Ampullen, wie die Endkolben die vorzüglichste Analogie mit den verwandten Gebilden, die wir von dem bleibenden Repräsentanten des Wolff'schen Körpers der erwachsenen Menschen und Säugethiere, vom Parovarium des Menschen, schon durch seinen Wiederentdecker beim Weibe, durch Kobelt selbst kennen gelernt haben. Tour-

neux stellt ebenfalls die häufigen ampullären Erweiterungen im Verlaufe der Röhrchen, wie die analogen Cysten und desgleichen auch die Endkolben als Aussackungen an den freien, dem Eierstockshilus zugekehrten Enden der „Blinddärmchen" des Parovariums, d. i. des Epoophorons dar und schildert ausserdem die mehr medialwärts im Ligamentum latum zerstreuten miliaren Reste des Wolff'schen Körpers unter der Bezeichnung: Restes de la partie urinaire oder Paroophoron Waldeyer's. Alle diese Einrichtungen in ihrer Stufenfolge von den Ampullen an bis zu diesen cystischen granularen „Restes", die von Ballantyne und Williams bestätigt wurden, kehren laut meinen Beschreibungen in den Adenomyomen ganz mit dem gleichen Verhalten wieder. Hier wie dort sehen wir cysternenartige epithelbekleidete Räume, welche 1—3 oder mehr Sammelröhren dicht nebeneinander in sich aufnehmen. Ich konnte an derselben Ampulle ein Mal 11, ein anderes Mal 10 einmündende Kanälchen zählen und nenne diese mehr- und vielzweigigen, meist nicht cylindrischen, sondern spaltförmigen und varicös ausgebauchten Kanalstücke, die Hauptampullen (h A). Im schroffsten Gegensatz zu ihnen stehen die Kolbenampullen (k A), welche wie die parovarialen Kolbencysten der Autoren an dem einzigen Pol, den sie besitzen, einen cylindrischen Kanal aussenden. Eine Mittelstufe bildet die Schlauchampulle (s A), welche nicht am Anfang des Kanals aufgetreten ist, sondern eine partielle Erweiterung mitten in seinem Verlauf darstellt und daher zweipolig, mit einem zu- und einem abführenden Drüsenröhrchen versehen ist, im Wesentlichen also als eine Schlaucherweiterung von spindelförmiger Gestalt erscheint. Indem wir diese Art als Schlauchampulle bezeichnen, erkennen wir in ihr auch leicht diejenige Modifikation der cystischen Erweiterung der Parovarialkanäle, welche in den Zeichnungen und Beschreibungen der Verhältnisse des Rosenmüller'schen Organs von verschiedenen Autoren oft dargestellt wurde, vollkommen wieder. Besonders treffend ist der bezügliche Vergleich unserer Schlauchampullen mit den bei Tourneux in den Zeichnungen 1—3 wiedergegebenen, von grossem Interesse noch deswegen, weil in seinen Figuren die Ampullencysten immer in den schleifenförmigen Umbiegungen der Kanäle eingeschaltet sind. Ihnen stelle ich die kleinen Schlauchampullen meiner Figuren, namentlich aber die der Tafel VI Figur 2 zur Seite, in der letzteren besonders die beiden Ampullen an den gleichgestellten Umbiegungstücken der Kanalschleifen, und füge hinzu, dass hier noch eine dritte ähnliche Schleifenampulle, wie man sie nennen könnte, in gleicher Aufstellung vorhanden war, aber aus der Zeichnung weggelassen wurde. Diese kleinen Schleifenampullen kommen in ihrer Form den grossen Hauptampullen gleich, zeigen namentlich auch wie diese eine Dach- und eine Bodenseite und lehren uns die Identität der Entstehung dieser beiden Ampullenarten kennen. Trotzdem halten wir noch an der Unterscheidung

beider deswegen fest, weil bei den Hauptampullen auf der Dachseite das Epithel anders wie auf der Bodenseite beschaffen, nämlich ein Plattenepithel geworden ist.

Vor Allem muss ich aber die beiden folgenden Punkte hervorheben als vorzüglich geeignet, die Uebereinstimmung unserer Ampullen und Cysten mit den bekannten Einrichtungen des Ueberbleibsels des Wolff'schen Körpers zu erläutern. Erstlich sind alle Cysten der Tumoren mit Ausnahme der allerkleinsten niemals kugelig, sondern cylindrisch gestaltet, entweder in die Länge gezogen oder ausgebuchtet und mit einmündenden Drüsenröhrchen besetzt, selbst etwas verzweigt, erscheinen also zweifellos als partielle oder ampulläre Aussackungen und Erweiterungen kommunicirender cylindrischer Drüsenröhrchen und auch ihre Wände ganz gleich gebaut wie die Epithelschicht der ampullären Abschnitte der Parovarialschläuche. — Zweitens stimmen die von mir beschriebenen Hauptampullen in ihrem ganzen Aufbau mit einem typischen Parovarium, als ganzes Organ genommen, überein. Mikroskopisch erscheint die Hauptampulle mit ihren zugehörigen Seitenkanälchen als ein flach ausgebreitetes Röhrensystem nach dem Muster des Epoophoren, man könnte direkt sagen als ein Parovarium im verjüngten Maassstabe. Denn die Form des Parovariums ist ja oft schon verglichen worden mit einem Federbart oder einem Kamm, indem sich ja in den longitudinalen Hauptsammelkanal, den Rest des Wolff'schen Ganges oder den Gartner'schen Kanal, auf seiner einen Seite und zwar nur auf dieser, die annähernd senkrecht hinzutretenden und unter sich ziemlich parallel gestellten queren Blinddärmchen des Parovariums einsenken, wie die Zinken in die breite Rückenleiste des Kammes. Gleicherweise münden in die Ampullen meiner Beschreibung immer nur von ihrer einen Seite her 4—12 mehr oder weniger parallel und senkrecht zur Ampullenachse gerichtete Drüsencylinder ein (Taf. V, IV, VII Figg. 1). Der Typus ihrer Anordnung ist also kammförmig zu nennen. In gleichem Sinne darf ich auch die häufige Aufstellung der Drüsenschläuche im Gänsemarsch neben einander als kammartig oder, indem ich den militärischen Kunstausdruch annehme, als geschlossene Ordnung in einem Gliede bezeichnen. Auf einer Schnittserie konnte ich die 11 im Gänsemarsch neben einander gestellten Sammelröhrchen verfolgen, bis sie eins nach dem andern ihre langgestreckte Ampulle erreichten; ihre Einmündungen waren in dieser Ampullenwand sämmtlich auf derselben Seite, ihrer Länge nach fast in einer geraden Linie gelegen. Dieser Vergleich jeder Ampulle nebst ihren zugehörigen Drüsenschläuchen mit einem ganzen Epoophoron leuchtet erst recht ein, wenn man mehrere Ampullen im selben Schnitt neben einander aufgestellt findet. Nicht nur stehen z. B. an jeder der drei Ampullen der Zeichnung 1 Taf. VI je die zugehörigen Kanälchen einseitig und zwar bei allen dreien auf derselben Seite, sondern zwischen zwei Ampullen sind noch unmittelbare Verbindungs-

kanäle vorhanden, die vielleicht als nicht erweiterte Theile eines Hauptganges aufzufassen sind. Vielleicht stellen die 4 oder gar 5 Ampullen dieses horizontalen Durchschnitts aus der Ventralwand die Glieder einer einzigen Kette dar, gleichsam 5 Segmente eines Kanalsystems mit demselben Hauptgang und 5 Gruppen querer Seitenkanälchen. Ist diese Auffassung richtig, so könnte ja dieser Hauptgang schon als ein eigentlicher Wolff'scher Kanal bezeichnet werden. Gegen dieselbe erheben sich aber einige Bedenken, insbesondere sind dagegen zwei Umstände anzuführen. Erstens sind die Drüsenkanälchen in ihrer Mehrzahl schräg, fast senkrecht getroffen, die Zahl der wirklichen Einmündungen ist so gering im Verhältniss zu der Gesammtziffer der Kanälchen, dass ich eher annehmen möchte, der Schnitt ist an mehreren Inseln senkrecht zu ihrer Längsachse gefallen und die Ampullen sind quer geschnitten. Zweitens treten an den Inseln auch die Verjüngungen gegen die Zuspitzungen zu den Guirlanden und den Verbindungsbögen auf der der Ampulle gegenüberliegenden Seite kaum hervor und längsgetroffene Verbindungsbögen fehlen so vollständig, dass ich annehmen muss, dieser Schnitt hat die Achse der Inseln und ihrer Verbindungsbögen senkrecht getroffen. Mag dieses sich auch anders verhalten, so erscheint jedenfalls doch hinsichtlich der Anordnung und des Uebergangs der Drüsenröhrchen zur Hauptampulle oder zu dem Hauptgang dieser Insel derselbe Typus ausgeprägt, wie in dem System der Parovarialkanälchen. Jeder einzelnen mikroskopischen Gruppe von Drüsengängen unserer Adenomyome ist die Kammform eigen, ebenso wie dem Parovarium. Auch dieses ganze typische Verhältniss giebt jeder Insel deutlich den Stempel eines eigentlichen Organs.

Bei dieser Parallele, welche ich zwischen dem Parovarium und den typischen drüsigen Herdchen unserer Tumoren aufstelle, muss ich einen mikroskopischen, in den Parovarien unserer Fälle erhobenen Befund erwähnen, um so mehr, da ich nur wenige Notizen über dieses Vorkommen in den Schriften anderer Forscher gefunden habe. In Parovarien, welche sich durch besondere Derbheit auszeichneten, fand ich kleine Massive, in welchen der Epithelschlauch des Parovarialkanälchens zahlreiche Seitensprossen, gleichsam langgestreckte Divertikel in seine bindegewebige Hülle getrieben, oft auch diese Sprossen zu mikroskopischen Cystchen umgebildet hatte. An diese reichliche Astbildung und die häufige kolbige Erweiterung dieser Sprossen erinnerten durchaus die geschilderten mikroskopischen Verhältnisse der Drüsenkanälchen bei der zerstreuten Ordnung derselben, namentlich die in den geschilderten derben Tuben- und Tubenwinkeltumoren gefundenen Verzweigungen, sowie die in diesen hervortretenden Aussackungen und Labyrinthe. Diese Divertikelbildung an den gewundenen Theilen der queren Schläuche sind ferner in anscheinend normalen Parovarien aufzufinden und selbst bei Neugeborenen von mir beobachtet worden. Tourneux hat schon

ihr physiologisches Vorkommen in den Parovarialschläuchen des erwachsenen Weibes mit den Worten geschildert: „Ils suivent en général un trajet sinueux, présentant le long de leurs bords et de distance en distance de petites excroissances ou bourgeons latéraux, dont la cavité communique avec celle du tube, auquel ils sont annexés; on peut aussi rencontrer des ramifications complètes". Auch Giraldès' Schilderungen und Zeichnungen der Drüsenschläuche in seinem Corps innominé, den er mit Rosenmüller's Organ analogisirt, liefern treffliche Vergleichspunkte. Er nennt einzelne Strecken der Tubuli desselben „enroulès sur eux-mêmes, pelotonnés, formant des spires ou des noeuds, offrant quelquefois sur leur trajet des prolongements, des espèces de bourgeons; au milieu ou faisant suite à ces tubes, on rencontre souvent de petites vésicules, de forme très-irregulière, de dimensions très-variables, constituant quelquefois à elles seules tout le corps innominé". Sowohl die auffällig starken Windungen und Spiralen, als auch die Bläschen am Ende dieser spiraligen Abschnitte der Röhrchen, die „dilatations terminales", werden auf der III.—V. Tafel von Giraldès so abgebildet, sämmtliche Figuren der Tafel V namentlich erscheinen den von mir beobachteten und theilweise gezeichneten Bildern so ähnlich, dass ich sie auch für Diagramme der in den Inseln der Adenomyome (Fall I—III) enthaltenen gewundenen Sekretionsröhrchen und Endkolben ausgeben könnte; eben so gut können die Abbildungen seiner Tafel IV als vortreffliche Illustrationen der Cystenbildung in unseren Tumoren gelten. Dagegen habe ich den anderen wichtigen Bestandtheil dieser drüsigen Inseln, das cytogene Bindegewebe, weder in jenen pathologischen Parovarien auffinden können, noch am physiologischen Epoophoron Gelegenheit gehabt, ein gleichartiges Gewebe zu erkennen oder mir eine bezügliche Angabe aus der über das Parovarium oder über das Giraldès'sche Organ vorhandenen Literatur zu verschaffen.

Blicken wir auf die ganze Reihe der Vergleichsmomente zurück, so stimmen die drüsigen Apparate in den Adenomyomen hinsichtlich ihrer feineren Struktur, wie hinsichtlich des Systems ihrer Anordnung mit den Drüsenkanälchen der Urniere vollkommen überein — gewiss ein Beweggrund zu dem Versuch, die Theorie der Abstammung derselben von Resten des Wolff'schen Körpers noch weiter zu entwickeln.

Ihre Richtigkeit vorausgesetzt, würden wir zunächst wohl an den medial gelegenen Theil dieses Organs, an das Paroophoron Waldeyer's denken müssen, um so mehr, da ja sein lateraler Theil, das Epoophoron, in unseren Fällen, so weit die Uterusadnexen zur Untersuchung kamen, fast regelmässig innerhalb dieser an seiner richtigen Stelle nachzuweisen war, oft sehr kräftig entwickelt, oft auch in gleichem Sinne geändert, mit ähnlichen makroskopischen Cysten besetzt (Fall VI, IXa, XIX) gefunden wurde, wie sie in den Adenomen existirten. Von einer partiellen Transposition dieses Epoophorons in den Uterus konnte kaum die Rede sein.

Der eigentliche Urnierentheil des Wolff'schen Körpers, das Paroophoron des Weibes, und sein Analogon beim Manne, das Organ von Giraldès oder die Paradidymis, mussten für die Abstammung an erster Stelle in Anschlag gebracht und die in diesen Organen während der postfötalen Zeit obwaltenden Strukturen zum Vergleich herangezogen werden. Zwei Vorkommnisse in unseren Tumoren konnte ich in dieser Richtung namhaft machen: 1. die Pseudoglomeruli, 2. die Pigmentkörper, überhaupt die häufige Pigmentirung des Gewebes.

1. Die Malpighi'schen Körperchen sind heutigen Tages als die eigentlichen Repräsentanten des sekretorischen Abschnittes des Wolff'schen Körpers anerkannt und werden zur Zeit der vorgerückten Verkümmerung dieses Organes noch nachgewiesen, wenigstens bei den männlichen Säugethieren am Giraldès'schen Organ bis in den dritten Lebensmonat hinein (A. Czerny). Beim Menschen weiblichen Geschlechts sind nach der Geburt in den inneren Genitalien bis dahin keine evidenten Malpighi'schen Körperchen aufgefunden worden, wohl aber besteht folgende uns interessirende Angabe Waldeyer's noch zu Recht (Eierstock S. 142). „Auch beim erwachsenen „Weibe findet man bei sorgfältiger Präparation im breiten Mutterbande, „medianwärts vom Nebeneierstock, oft bis unmittelbar an den Uterus heran „mehrere schmale mit epithelialen Zellen und körnigem Zelldetritus gefüllte „Kanälchen, die hier und da miteinander anastomosiren und unzweifelhaft „die Reste des Urnierentheils vom Wolff'schen Körper darstellen. Aus „ihnen geht gewiss ebenfalls ein grosser Theil der an den breiten Mutter„bändern so häufigen Cysten hervor." Virchow, auf welchen W. verweist, giebt (die krankhaften Geschwülste 1. S. 264) diese Möglichkeit in beschränktem Maasse zu. Diese medialen Theile der Ligamenta lata habe ich in den obigen Fällen, sofern dieselben nicht durch Verdickungen und Verwachsungen dafür unbrauchbar geworden, einige Male auf jene Restes de la partie urinaire du corps de Wolff Tourneux' durchforscht, mikroskopisch in ihnen auch auf Glomeruli gefahndet, aber ohne jedes nennenswerthe Resultat. Dagegen fand ich in dem Falle I auf den Querschnitten der hypertrophischen Vorderwand des Uteruskörpers mehrere Gebilde, ganz vereinzelte auch im Falle II, welche an die Glomeruli im Stadium der Rückbildung erinnerten und in mehrfacher Hinsicht für die hier diskutirten Fragen Berücksichtigung verdienten. Ich habe sie, schon um ihre problematische Natur anzudeuten, mit dem von Colberg für gewisse Gebilde in der embryonalen Nierenanlage angewandten Ausdruck: Pseudoglomeruli (PGl) belegt. Sie sind fast kugelförmige, mindestens halbkugelige Erhebungen am Boden mancher Ampullen, und zwar habe ich sie bis jetzt nur in den Kolben- und in den Schlauchampullen gefunden, vorzugsweise in den letzteren (PGl Taf. VI Fig. 1 u. 2, Taf. VII Fig. 3, Taf. VIII Fig. 1 u. 3). Dürfen wir die Schlauchampullen noch zu dem sekretorischen Abschnitt der Drüsenröhrchen zählen —

eine Ansicht, für welche der Sitz der zwei Schleifenampullen in Fig. 2 Taf. VI angeführt werden kann —, so gäbe uns schon dieses Vorkommen der Pseudoglomeruli eine Stütze für die Meinung, dass sie, wenigstens wenn sie sich auf ihrer Entwickelungshöhe befinden, eine sekretorische Funktion verrichten. Freilich ist das System ihrer Blutgefässe, so weit es in dem blutleeren Zustand zu beurtheilen, keineswegs dem Wundernetz richtiger Glomeruli vergleichbar.

Von einem richtigen Gefässknäuel kann bei ihnen nicht geredet werden, wenn auch ihr Gefässnetz durchschnittlich reichlicher entfaltet sein mag, als es auf dem Anschnitt des Glomerulus in der Fig. 3 Taf. VIII wiedergegeben wurde. Jedenfalls ist aber zwischen den Blutbahnen des Pseudoglomerulus immer ein Rundzellengewebe reichlich entwickelt und dadurch der Zusammenhalt und die äussere Form gesichert, mehr als bei den nur ganz locker mit einander verbundenen Gefässschlingen der richtigen Glomeruli der Niere. Nur weil diese innere Festigkeit des Baues garantirt war, konnte es geschehen, dass derselbe Pseudoglomerulus auf zwei direkt vom ganzen Präparat genommenen Handschnitten Stand hielt, und dass in beiden sein Durchschnitt fast identisch ausfiel. Man vergleiche in dieser Hinsicht die Figuren 1 u. 2 Taf. VI mit einander und berücksichtige dabei, dass der eine Schnitt in der zum anderen umgekehrten Ansicht, in der Lage des Spiegelbildes gezeichnet wurde!

Ein anderer Unterschied gegenüber einem Malpighi'schen Körperchen liegt in dem Verhalten des Epithelüberzugs. Wie an den bleibenden Körperchen der Niere und ihren embryonalen Vorstufen, so trägt auch an den bekanntlich ungemein grossen Malpighi'schen Körperchen der Urniere der Glomerulus ein plattes Epithel auf seiner Oberfläche. Selbst sein im medialen Theil des Wolff'schen Organs auftretender Vorgänger, welchen v. Mihalkovics, so lange er unreif ist, — im Anschluss an Kolberg's Benennung der Vorstufe in der Niere — Pseudoglomerulus genannt hat, wird dahin geschildert, dass auf demselben, bevor noch eine Gefässschlinge in ihn von der Aorta her eingedrungen, das bekleidende Epithel schon platt geworden ist, obwohl dasselbe im übrigen Wolff'schen Kanal ein deutliches Cylinderepithel ist. Das Epithelkleid unserer Pseudoglomeruli nun kann ich nicht zum Plattenepithel rechnen, wenn auch seine Zellen wohl etwas niedriger wie die Epithelzellen auf dem Ampullenboden erscheinen. Am Ampullendach ist das Epithel dagegen oft durchweg, mindestens streckenweise, ein richtiges Plattenepithel und gleicht somit ganz dem Epithel der Bowman'schen Kapsel. Aber auch hier eine Differenz! Wenigstens für junge Stadien der Urniere wurde als Kapselepithel ein exquisites Cylinderepithel nachgewiesen (Waldeyer), dieser Befund, von Hertwig als etwas Typisches bezeichnet und von Ad. Czerny selbst an den in Rückbildung begriffenen Glomeruli des Giraldès'schen Organs

junger Säugethiere erhoben. Gegenüber dem Epithel auf dem Ampullenboden zeigen die Zellen auf dem Gipfel des Glomerulus nicht nur eine geringere Höhe, sondern noch eine weitere Differenz, tragen nämlich an ihrem freien Ende Kuppen (in den Zeichnungen nicht angedeutet), so dass hier der Grenzkontur der Epithelschicht wellig erscheint — ein Verhalten, welches gleicherart auch den Epitheldecken der Urnierenglomeruli und der zugehörigen Abschnitte der Kanälchen zukommt.

Uebrigens steht erst recht der Bau der Hauptmasse unserer Pseudoglomeruli, nämlich des lymphadenoiden Gewebes des Knötchens mit demjenigen, welchen die Autoren an den genannten Pseudoglomeruli angegeben haben, in gutem Einklang. Eben so gut lassen sich hinsichtlich ihrer ganzen Form und Struktur die von unserm Fall I beschriebene Pseudoglomeruli mit den zweifellosen, aber schon weit zurückgebildeten Glomeruli vergleichen, welche A. Czerny beschrieben und in seiner Figur 10 Tafel XXVIII abgebildet hat. Da ich übrigens in den Adenomen keine morphologischen Elemente, welche eine Sekretion bewiesen hätten, aufgefunden habe, so kann ich den Gedanken, dass die genannten Pseudoglomeruli nur als Lymphknötchen zu betrachten sind, nicht ganz von der Hand weisen, darf aber dagegen auf ein anderes Verhältniss hinweisen, auf die gelben Zellen und Partikelchen, die ich neben und in einzelnen Pseudoglomeruli wahrnehmen konnte, wiederum in Parallele mit Czerny's Befunden an den Glomeruli der Paradidymis. Dass die Pseudoglomeruli, ja die ganze Urniere, weil ihre Substanz schon vor ihrer Vaskularisirung gefärbte Körperchen enthält, zeitweilig Organe der Blutbildung darstellen und nicht nur der Wassersekretion dienen, das ist eine Ansicht, welche auch namhafte Vertreter gefunden hat (Götte, Fürbringer, Braun, Mihalkovics), und dieserhalb hier erwähnt werden mag. Ich kann diese Darlegungen wohl dahin zusammenfassen, dass sich aus ihnen doch mancherlei Zeugen der Aehnlichkeit und der nahen Verwandtschaft zwischen diesen kugelförmigen lymphadenoiden Erhebungen auf dem Ampullenboden der Adenomyome und den typischen Glomeruli des Pro-, Meso- und Metanephros ableiten lassen. Die Berechtigung, jene Gebilde auch Pseudoglomeruli in dem Sinne der genannten Embryologen zu nennen, wird man mir darnach wohl einräumen müssen, gleichviel ob sie als unvollkommene Glomeruli, weil sie unreif geblieben, oder weil sie schon wieder rückgängig geworden, zu betrachten sind.

2. Die Pigmentkörper und die Pigmentirung.

Das in der Spezialbeschreibung der einzelnen Fälle, wie in der allgemeinen Zusammenfassung geschilderte Vorkommen von Pigmentbildungen in dem drüsigen Antheil der Adenomyome erscheint mir als ein weiteres Motiv, denselben auf den Wolff'schen Körper zu beziehen. Gelbe Färbungen werden an den Epithelien der Urnierenkanälchen von mehreren Untersuchern

derselben angegeben (Janosik S. 137), freilich immer auf eine gewisse Strecke beschränkt, und in der Bezeichnung dieser letzteren besteht unter den Autoren keine volle Uebereinstimmung. Meistentheils lauten aber die bezüglichen Angaben auf den sekretorischen Theil des Urnierenschlauchs, denjenigen, welcher auf das Malpighi'sche Körperchen folgt. Der Gedanke erscheint daher als ein ganz natürlicher, diese Pigmentbildung mit Blutkörperchendiapedesen, die an den Glomeruli so gern stattfinden, in genetischen Zusammenhang zu bringen.

Freilich sind ja pigmentirte Zellen, gelbe Epithelien, wie gelbgefärbte Zellen auch an den anderen Organen des Urogenitalapparates im Embryonalstadium, wie zur Zeit der Geschlechtsreife etwas Gemeines. Ich brauche nur die Corpora lutea des Eierstocks, die Uterusschleimhaut, die Nebennieren zu nennen, besonders aber an die auffälligen gelben Zellen in Leydig's Zwischensubstanz des Hodens, die möglicherweise ja auch epithelialer Herkunft sind, zu erinnern. Damit sei der Gedanke a limine abgewiesen, als ob ich in der Pigmentirung der Drüsenepithelien der Urnieren etwas Spezifisches sähe und sie daher zwecks des Vergleiches der Drüsenkanälchen der Adenomyome mit den Wolff'schen Kanälchen als prägnantestes diagnostisches Merkmal verwerthen wollte. Aber ich kann nicht unterlassen, hierfür auf die grosse Häufigkeit des Pigmentbefundes gerade in den Abkömmlingen des Wolff'schen Körpers innerhalb der menschlichen Geschlechtsorgane kräftig hinzuweisen.

Während an dem Rosenmüller'schen Organ des Weibes den Autoren eine besondere Farbe nicht aufgefallen, dem Giraldès'schen Körper aber eine weisse Farbe (Koelliker) zugeschrieben war, hat sich im Laufe der Zeit, so viel ich ersehen kann, nachdem Waldeyer zuerst darauf hingewiesen hatte, die Erkenntniss befestigt, dass den Ueberbleibseln des Wolff'schen Organs sowohl eine graue, als eine gelbliche Farbe eigen sei. Seitdem nun die Aufmerksamkeit der Forscher auf diese gelben Flecke im weiblichen Ep- und Paroophoron gerichtet wurde, haben v. Mihalkovics, Tourneux, Ballantyne und Williams die ausgesprochene gelbe Färbung durchgehends als eine Eigenthümlichkeit des beim Embryo restirenden Urnierentheils des Wolff'schen Körpers anerkannt. Daher kann ein neuestes (1892—94) Lehrbuch der Entwicklungsgeschichte des Menschen von Ch. Sedgwick Minot bezüglich der Paradidymis und des Paroophoron ohne jede Einschränkung den Satz aussprechen: „Die persistirende rudimentäre Urniere des menschlichen Embryo besitzt eine gelbliche Farbe". Ich bin aber in der Lage, einen noch stärker redenden Zeugen aus Czerny's Beschreibungen des Giraldès'schen Organes neugeborener Säugethiere zu citiren. Die Knötchen, welche dieses bildet, sind, wenn nicht durch Fett verhüllt, an ihrer grauen und gelblichen Farbe, die darin noch erhaltenen Glomeruli als rothe Pünktchen zu erkennen. Waldeyer hat für den Menschen diese

starke Färbung der Paradidymis hervorgehoben und darin einen Beweggrund gesehen, den „gelben Körper“ im Mesorchium und Mesovarium der Eidechsen (Rathke, Leydig), der wegen der Intensität der Färbung für die Nebenniere erklärt wurde, vielmehr dem Wolff'schen Körper zuzusprechen. Czerny hat nun die Ursache und den Sitz der auffälligen Färbung all' dieser „gelblichen Massen“ am frischen Objekt mikroskopisch festgestellt. Ganz besonders hat er, so viel ich verfolgen konnte, als der Erste, die grossen kernhaltigen „Pigmentkörper“, die ich mit den den Pathologen aus den Sputis wohlbekannten Herzfehlerzellen vergleichen und durch dieses Wort charakterisiren will, wahrgenommen, und zwar im meistens klaren Inhalt sowohl der Malpighi'schen Körperchen als der Schläuche. Daneben kamen freie gelbe und gelbgrüne Pigmentkörner sowohl im Inhalt, als auch in den Epithelzellen selbst abgelagert, auch zu Häufchen (Schollen) verklebt vor, oft so reichlich, dass diese Zellen alsdann intensiv gelbgrün, sogar rothbraun erschienen. Endlich konstatirte Czerny die grossen Pigmentzellen auch im Bindegewebe und deutete diese dahin, dass sie sich nach einer Art Diapedese aus den Schläuchen aus- und in das umgebende Bindegewebe eingeschoben hätten. Stammen soll nämlich alles Pigment aus den Schlingen des sich rückbildenden Glomerulus und zwar von den durch die Wandungen seiner degenerirenden Blutgefässe massenhaft durchgetretenen Blutkörperchen. Als wesentliche Gründe hierfür führt A. Czerny an, 1. dass sämmtliche Pigmentgebilde innerhalb der Glomeruluskapsel reichlich vorkommen, 2. dass die kurzen Schläuche, welche noch mit dem Glomerulus in Verbindung stehen, stärker pigmentirt gefunden werden, als die entfernter gelegenen Strecken, welche ihren Zusammenhang mit den Glomeruli bereits eingebüsst haben.

Die Ausführlichkeit dieses Auszuges aus Czerny's Angaben über die Pigmentirung kann ich sicherlich entschuldigen mit dem Hinweis auf die volle Analogie der Thatsachen, welche ich bei einzelnen meiner Tumoren auffand, theilweise schon früher (S. 2, 22, 87) beschrieb, jetzt aber in Anbetracht ihrer mehrfachen Bedeutung für die ganze Auffassung ausführlicher darlege. In der That habe ich vor Allem im Fall I', alsdann auch in den Fällen II—IV, endlich im Fall IXa und b, XIII, XVI, XXVI nicht nur stark pigmentirte Stellen des adenomatösen Gewebes aufgefunden, sondern auch den Inhalt der kleinen Cysten so oft gefärbt gefunden, dass ich die braune, ja schwarzbraune, seltener braunrothe Färbung des Inhalts, wie sie im Fall I aufdem frischen Durchschnitt des Uterusgewebes sofort mein ganzes Interesse erweckte, als ein typisches Kriterium dieser Adenocysten ansprechen muss. Sie beruht, wie man schon am frischen Materrial nachweisen kann, auf der Beimengung „der grossen Pigmentkörper“ und auch einzelner freier Pigmentkörnchen, viel weniger auf der Anwesenheit rother Blutkörperchen. Auf den Durchschnitten des frischen, namentlich des ge-

härteten Präparates erschienen oft in I ockergelb oder braun gefärbte Fleckchen und Streifchen, grössere braunrothe Stellen freilich nur in der Umgebung einzelner grösserer Cysten mit dunkelbraunem Inhalt. Diese Gewebsfärbung war aber durchaus nicht so häufig und in solchem Grade zu finden, wie es der Färbung des Cysteninhalts entsprochen hätte. Um so besser wurden an letzterer die Cystchen hinab bis zu 1 mm Durchmesser sogleich erkannt, ganz besonders auch die spärlichen innerhalb der grossen Myome vorhandenen. Somit erschien im Falle I die Pigmentirung durchaus an die Kanäle und Cysten des Tumors gebunden, und in den übrigen Fällen bestätigte sich diese Regel.

Was nun bezüglich dieser Färbungen an den mikroskopischen Schnitten weiter zu verfolgen, das kann ich wegen der vollen Uebereinstimmung am besten fast mit den Worten Czerny's schildern und an der Hand seiner Abbildungen darlegen. Das Pigment erscheint ganz überwiegend in den Schläuchen und zwar ganz vorwiegend im Lumen derselben gelegen. Ich habe auch gelb gefärbte Epithelzellen gesehen, immer nur in einzelnen Drüsengängen, deren Inhalt am stärksten gefärbt ist und meist auch rothe Blutkörperchen einschliesst. In den Kanälchen liegen die grossen Pigmentkörperchen in Haufen beisammen und sind noch weit hinaus über die Grenze des gelben Fleckchens aufzufinden, zwar nicht in allen Drüsenkanälchen gleichmässig, an den ungefärbten Stellen vielmehr nach folgender Skala der Häufigkeit: a) in den Endkolben und den angeschlossenen Kanalstrecken (P Taf. V Fig. 2, Taf. VI Fig. 3, Taf. XI Fig. 1 etc.), b) in den Schlauchampullen und Ampullencystchen, namentlich solchen, die in zerstreuter Ordnung stehen (P Taf. V Fig. 3, Taf. VI Fig. 3), c) im Kapselraum der Pseudoglomeruli (P Taf. VII Fig. 3), d) in den übrigen Strecken der Drüsenkanälchen. Wohl traf ich auch in den Hauptampullen, doch selten, noch seltener in den Sammelröhrchen solche Pigmentkörperchen oder freie gelbe Körnchen an. Aber doch berechtigt mich die gegebene Skala zu dem Ausspruch, dass dieses Pigment in den Anfängen der Drüsenröhren, in ihren sekretorischen Strecken, seinen Hauptsitz findet. Wahrscheinlich sind die in den Sammelröhrchen gefundenen Pigmentzellen Gebilde, welche jenen aus den Sekretionsröhrchen zugeführt wurden. Ihre Entstehung kann ich nach diesen Befunden ganz wie Czerny in die Sekretionsbahn verlegen, wenn ich auch durch den vereinzelten Befund an dem Pseudoglomerulus mich nicht veranlasst sehe, seine specielle Formulirung zu unterschreiben, dass die der Pigmentbildung zu Grunde liegenden Blutungen an den sich rückbildenden Glomerulis erfolgen. Die vielen Blutkörperchen des Inhaltes derjenigen Kanäle und Cysten, welche inmitten der gefärbten Stellen gelegen, beweisen gewiss das Stattfinden einer Blutung und die Abhängigkeit der Pigmentbildung von einer Aufnahme extravasirter rother Blutkörperchen. Die Analogie der grossen Pigmentkörper mit den Herzfehlerzellen, den sicheren Produkten capillärer Blutungen, die in die Lufträume der braun

indurirten Lunge erfolgen, spricht deutlich genug zu Gunsten dieser Behauptung. Aber auch die kräftigen, ja stattlichen Pigmentzellen innerhalb der Bindegewebszüge der Umgebung stellen sich durch ihren Eisengehalt und ihre mit den gefärbten Bindegewebszellen notorischer hämorrhagischer Herde übereinstimmende Form, ebenso die gefundenen Hämatoidinkrystalle (Fall IVb) als vollkräftige Zeugen einer Blutung und einer hämatogenen Entstehung dieses Pigments dar. Wir dürfen diese Blutungen wohl von zeitweiligen activen Kongestionen der Gefässbezirke, etwa von den menstrualen Hyperämien ableiten, um so mehr, als sich solche Pigmentirungen regelmässig in den Tumoren des Uteruskörpers und in den Tubenwinkeladenomyomen, selten in den rothen gefässreichen Adenomyomen, und nur einmal (Fall XXVI) in den Tubenverhärtungen, hier freilich in allergrösster Menge vorfanden.

Andererseits muss ich die Möglichkeit einer anderen Herkunft dieser gefärbten, im Hüllgewebe liegenden Zellen anerkennen, da ich noch eine zweite Art, nämlich sehr grosse und plumpe, ovale, oft aber vieleckige Zellen gefunden habe, ähnlich den von Czerny beschriebenen und abgebildeten, ähnlich auch den Pigmentkörpern im Lumen der Kanäle. Sie lagern gewöhnlich in langen Zeilen hinter einander so dicht, dass jede ihren Nachbar berührt und selbst abplattet. Solche Zeilen gelber Zellen liegen entweder isolirt zu mehreren neben einander, breite Stränge bildend in dem Zwischengewebe zwischen den Muskelfaserbalken, deren Geflecht die Hauptmasse des kirschkerngrossen, abgrenzbaren Adenomyoms (Fall III) ausmacht, dessen Centrum von einer Ampullencyste, die keine Seitenkanälchen aufnimmt, besetzt ist. Nur kann ich — wenigstens für diesen Fall III — der von Czerny über die Herkunft solcher grossen richtigen Pigmentkörper des umgebenden Bindegewebes aufgestellten Auffassung nicht beipflichten, dass sie nämlich, weil sie sich immer an die unmittelbarste Nähe der Drüsenschläuche halten sollen, auf dem Wege einer Diapedese aus dem Lumen des Schlauches durch seine Epithelwand hindurch ausgetreten seien, und sogar im Bindegewebe fortrückend schliesslich bis in das Lymphgefässsystem gelangen könnten mit dem Endziel, resorbirt zu werden. Ich konnte bei den beschriebenen Pigmentkörperzeilen eine solche innige nachbarliche Beziehung zu den Drüsenschläuchen nicht nachweisen; im Gegentheil fehlten dieselben inmitten der recht grossen pigmentirten Stellen ganz.

Auch in einem zweiten, höchst ähnlichen Befunde zeigte sich das gleiche negative Verhalten. Hart neben dem adenomyomatösen Herde, der innerhalb der exstirpirten parametralen Cystenwand des Falles II beschrieben wurde, fand sich nämlich bei der mikroskopischen Untersuchung ein 0,1 mm messendes Herdchen, fast allein aus ziemlich grossen polyedrischen, zum Theil diffus gelb gefärbten Zellen bestehend, die deutlich in

Mosaik, also in epithelialen Ordnungen aufgestellt und von einander nur durch eine ganz minimale Grundsubstanz getrennt waren. Da absolut keine Andeutung von Drüsenschläuchen, da kaum eine deutliche balkige Anordnung an diesen epithelialen Zellenhäufchen zu erkennen war, so kann ich nur eine der Drüsen, in welchen die epithelialen Drüsenzellen solide Bälkchen bilden, zum Vergleich heranziehen, und zwar, so weit ich die Structurverhältnisse ergründen konnte, am besten die Nebenniere. Bei der Beobachtung der epithelialen Strukturen dieses gelblichen Knötchens der Cystenwand, wie bei jenen stark gefärbten Einsprengungen in dem Bindegewebe der Adenomyome kam mir sofort die Erinnerung an Marchand's Beschreibung accessorischer oder abgeschnürter Nebennieren, nämlich millimetergrosser gelblicher Knötchen, die er in der innigsten Nachbarschaft zu den Gefässen des Plexus spermaticus am lateralen Rande des Ligamentum latum erstjähriger Mädchen, und zwar meistens zwischen seinen Blättern in der Gegend des Ovariums, also auch des Parovariums gelegen, aufgefunden hat. Es ist mir freilich nicht gelungen, auf den spärlichen Schnitten die regelmässige radiäre Anordnung der Zellstränge, auf welche Marchand, um sie als Nebennierenrinde bezeichnen zu können, einen besonderen Werth legt, wiederzuerkennen. Mag man aber auch die volle Beweiskraft meiner Mittel, die hier beschriebenen und durch die gelbe Farbe ausgezeichneten Herdchen den versprengten Nebennieren analog zu setzen, nicht anerkennen, die zwiefältige Natur der in dem Gerüstgewebe der Adenomyome des Uterus und der Tubenwand vorkommenden Pigmentzellen scheint mir vollkommen festzustehen. Sie sind zum grössten Theil Bindegewebszellen, „farcies de granules colorés, en jaune brun, ainsi qu'on peut l'observer au pourtour des foyers hémorrhagiques. Ce pigment s'explique facilement par le fait de la régression des corpuscules de Malpighi du corps de Wolff" — wie Tourneux von einer nach innen und unten von dem Ovarium gelegenen „seconde trainée jaunâtre" beschreibt, welche mit einer „trainée grisâtre", die von dem medialen Ende des Rosenmüller-schen Organs abging, zusammen das Paroophoron (auch Parovarium T.) des vorliegenden Schafembryos von 15 cm darzustellen schien. Während nun Tourneux seinen „grains de parovarium" ähnliche Bildungen beim Menschen nach der Geburt nicht auffand, konnten die neuesten Autoren dieses Gebietes J. W. Ballantyne und J. D. Williams: (The structures in the Mesosalpinx) bei ihrer genaueren Beschreibung des Rosenmüller'schen Organs eines fünfjährigen Kindes besonders hervorheben: „There were seen between the tubules several yellowish-grey pinhead-sized granular specks, and in one of the new-born infants the same structures were visible". Somit darf ich es für erwiesen halten, dass auch beim Weibe noch in der fötalen Lebenszeit das Ligamentum latum an dem Sitz des Rosenmüller-schen Organs granuläre Flecken tragen kann, welche sowohl durch ihre

gelbe Färbung ausgezeichnet sind, als auch wegen des Befundes Epithel tragender Kanälchen von den Entdeckern für Reste des Urnierentheils des Wolff'schen Körpers angesprochen werden durften. Mit diesen gelben „granular areas" der menschlichen breiten Mutterbänder darf ich die gelben Stellen meiner Tumoren gewiss vergleichen, wenn ich auch anerkennen muss, dass in jenen „die sprechendsten Zeugen für deren Abstammung vom Wolff'schen Körper", wie Czerny die Glomeruli nennt, noch nicht nachgewiesen sind, nicht einmal in der spätembryonalen Periode. Dass dieser Nachweis beim Menschen ebenfalls gelingen wird, dürfen wir aus zweierlei Gründen erwarten. Erstlich hat Czerny beim einjährigen Knaben einzelne deutliche Glomeruli in einem Schnittpräparate aus dem mittleren Drittel des Samenstranges aufgefunden. Zweitens lauten Czerny's treffende Schilderungen nicht nur auf das Giraldès'sche Organ männlicher, sondern auch ebenmässig auf das gleichgenannte Organ weiblicher Thiere, das ist auf ein durch seine Grösse, seine Pigmentirung und seinen konstanten Sitz besonders bemerkbares, mit Malpighi'schen Körperchen versehenes „Knötchen", welches innerhalb des Mesovarium in der letzten Theilungsstelle der Art. spermatica vor deren Eintritt in die weibliche Geschlechtsdrüse gelegen und mit der geschilderten Beschaffenheit wenigstens noch in den ersten 8—10 Lebenswochen der Säugethiere nachzuweisen ist. Hernach schwinden die Malpighi'schen Körperchen und es bleibt das nur aus Schläuchen bestehende Giraldès'sche Organ der Autoren zurück. Diesem Knötchen und seinen zerstreuten Verwandten wird von Czerny als besondere Eigenthümlichkeit die innigste Nachbarschaft zu den Aestchen der Arteria spermatica zugeschrieben, auch für den Menschen.

Noch eine andere Erwägung knüpfe ich an den geschilderten Pigmentbefund. Sollte derselbe, wenn er gemäss der herrschenden Annahme wirklich von den sich rückbildenden Glomeruli herrührt, nicht etwa auch in späterer Zeit noch ein Wahrzeichen für den Urnierentheil des Wolff'schen Organs abgeben und der andere, der sexuelle Theil durch den Pigmentmangel charakterisirt werden können? Ballantyne und Williams scheiden in ihrer Arbeit schon jene isolirten gelblichen granulären Areas, die Abkömmlinge des Nierentheils, von den zerstreuten und ausser Zusammenhang mit dem Epoophoron stehenden Tubuli, die noch dem Sexualtheil des Mesonephros angehören.

Zur Erläuterung der gegenseitigen Lage dieser beiden funktionell verschiedenen Abschnitte des Wolff'schen Körpers kann wohl am besten die Zeichnung Nagel's (Fig. 22, Taf. XVII) dienen, welche ich in der Taf. XII Fig. 3 reproducire. Dieselbe stellt den durch den Wolff'schen Körper und den Eierstock gelegten Querschnitt eines menschlichen Embryos aus dem dritten Monat dar und bezeichnet eine scharfe räumliche Trennung zwischen dem Epoophoron (Ep) und dem Paroophoron (Pa); sie zeigt letzteres medial- und

dorsalwärts, ersteres ventralwärts gelegen und in seinem ventral am meisten vorspringenden Theil den Müller'schen Gang, dagegen die Geschlechtsdrüse (o) ganz lateral aufgestellt. Die meisten Autoren pflichten heute ja der in dieser Zeichnung illustrirten Lehre Waldeyer's bei, dass das Paroophoron, der Rest des sekretorischen Theils der Urniere im medialen Abschnitt des breiten Mutterbandes, selbst bis an den Uterus hin zu finden sei. Wenn wir nun in den Tumoren der Wand des weiblichen Geschlechtskanals auffällige Pigmentirungen gefunden haben, und wenn ähnliche Pigmentirungen von den genannten Autoren als eine besondere Eigenthümlichkeit der Paroophoronreste bezeichnet werden, so muss sich die Frage aufwerfen, ob wir durch den Pigmentbefund nicht einen Anhaltspunkt bekommen, um unsere Tumoren in gleicher Richtung zu kennzeichnen, um etwa diejenigen, die mit deutlicher Pigmentirung versehen sind, ganz im Besonderen von dem eigentlichen Urnierentheil des Wolff'schen Körpers abzuleiten. Sind es etwa die blutreichen weichen, wie wir oben gesehen haben, nur im Uterus (Fall Va) und in den Tubenwinkeln (Fälle XVIII—XX) beobachteten Adenomyome, welche diese Abkunft vom Paroophoron durch ihren Blutreichthum und ihren Pigmentbefund bezeugen? Diese weichen angiomatösen Adenomyome besitzen ja gewiss eine besondere Neigung zu Blutungen, insofern an ihnen das gefässreiche cytogene Bindegewebe am stärksten entwickelt ist. Da die Tubentumoren auch immer zu der harten Art gehören, haben wir guten Anlass zu erwägen, ob etwa in allen diesen Dingen ein prinzipieller, ein genetischer Unterschied zwischen den harten und weichen Adenomen zum Ausdruck gelangt. Können wir vielleicht sagen, die weichen Tumoren stammen vom sekretorischen, die harten vom sexuellen Abschnitt des Wolff'schen Körpers, beide am Genitalschlauch vertheilt nach der erwähnten Anordnung der zwei Abschnitte des embryonalen Wolff'schen Organs? Vorläufig ist diese prinzipielle Scheidung mit den jetzt zu nennenden Thatsachen nicht in Einklang zu bringen. Denn die harten Adenomyome kommen auch im Uteruskörper, kommen hier sogar in demselben Falle (Vb) neben den weichen vor, und im Tubenwinkel erscheinen beide Arten, wie die Ziffern und Ueberschriften der oben berichteten Fälle lehren, fast in gleicher Häufigkeit. Man könnte allerdings ja sagen, in den Tubenwinkeln stossen die beiden Gebiete, das des Paroophoron (Uteruskörper) und das des Epoophoron (Tuba) zusammen; hier verfliessen sie mit einander. Wichtiger ist es aber hervorzuheben, dass auch die harten Tumoren kräftigste Pigmentirungen (Fall XVI und XXVI) und Blutungen (Fall XV.) auffinden lassen. Schliesslich werde ich darüber berichten können, dass auch im Rosenmüller'schen Organ, in Kobelt's Parovarium, dass in den Parovarialschläuchen, in ihren Wandungen und in den richtigen Parovarialcysten dieselben Pigmentirungen vorkommen, wie so regelmässig in unseren Uterustumoren. Entweder sind also alle bei der Verkümmerung übrig

bleibenden Reste des ganzen Wolff'schen Körpers zur Blutung und Pigmentbildung geeignet, oder die Reste des besonders hierzu disponirten Urnierentheils vertheilen sich wie am Uterus, so auch längs der Tuba und in dem breiten Mutterbande bis zum Ovarium hin. Das Paroophoron beschränkt sich nicht immer auf den medialen Theil der inneren Genitalien, das Epoophoron könnte umgekehrt noch bis in diesen hineinreichen. Wenigstens für pathologische Verhältnisse braucht die bezeichnete Waldeyer'sche räumliche Abgrenzung des Par- und Epoophoron nicht streng festgehalten zu werden. Die Eigenart der weichen, andererseits die der harten Adenomyome hängt nicht, jedenfalls nicht allein, von der Natur des darin enthaltenen Abschnittes des Wolff'schen Körpers ab.

V. Das Flimmerepithel der Drüsengänge und die Cysten der Adenomyome.

Die Gartner'schen Gänge, die Parovarial-, die Hoden- und Nebenhodencysten.

Das Verhalten des Epithels der Kanäle in den Ueberbleibseln des Wolff'schen Körpers ist verschieden angegeben worden. Koelliker bezeichnete noch 1867 das Epithel des Giraldès'schen Organs als ein Pflasterepithel, Frey und W. Krause schlossen sich ihm an, erst Klein nannte es im Jahre 1871 ein Cylinderepithel, welches sich in nichts von dem des Vas deferens unterscheidet, also, zumeist ein einschichtiges flimmerndes „Cylinderepithel". Dass die cylindrischen Epithelzellen, welche die Vasa efferentia und die Coni vasculosi des Nebenhodens, sowie den Anfangstheil des Vas deferens auskleiden, Flimmern besitzen, diese schöne Entdeckung wurde im Jahre 1856 durch O. Becker gemacht, gleichzeitig von ihm dasselbe auch an den Kanälchen des Nebeneierstockes, nachdem Koelliker in den breiten Mutterbändern flimmernde Cysten gefunden und deswegen die Flimmerung in den Parovarialkanälchen vorausgesagt hatte, durch Beobachtung am frischen Objekt nachgewiesen. Waldeyer bezeichnete alsdann im Jahre 1870, nachdem inzwischen die Embryologen Banks und Dursy den Epithelien an der engen Art der Wolff'schen Drüsenkanälchen theilweise eine Flimmerung mit Sicherheit nachgewiesen hatten, auch das

Epithel der Kanälchen der von jenem Abschnitt des Wolff'schen Organs abstammenden Röhrchen des Nebeneierstockes beim erwachsenen Weibe ganz allgemein als ein einschichtiges Flimmerepithel. Als die Nachfolger aber auf dieses Vorhandensein der Flimmerung die Parovarialkanälchen des Weibes systematischer untersuchten, liess sich die behauptete Regelmässigkeit des Befundes nicht bestätigen, und so ist es gekommen, dass alsdann der Streit darüber, ob dieses Epithel unter normalen Verhältnissen typischerweise ein flimmerndes Cylinderepithel ist oder nicht, bis in die Gegenwart hinein fortgesetzt wurde. Dagegen fand man die günstige Gelegenheit, in den zerstreut an den Adnexen des Uterus vorkommenden pathologischen Auswüchsen, sowohl in den der Serosa aufsitzenden Bläschen, als in den tubaartigen Anhängen und an der Morgagni'schen Hydatide (Fleischl) ein Wimperkleid nachzuweisen.

Durch diese Erkenntnisse hatte alsdann der von pathologischer Seite (Virchow, Olshausen) gehegte Gedanke, dass die in und neben dem Eierstock auftretenden Flimmercysten wegen ihres Flimmerepithels von den Drüsenschläuchen des Wolff'schen Körpers abzuleiten seien, schon manche thatsächliche Stütze bekommen. Lebendiger wurde aber die Forschung auf diesem Gebiete erst in den 70er Jahren durch die von C. Semper und Balfour gemachte Entdeckung der Segmentalorgane der Fische und Amphibien, der Wimpertrichter und der Wimperkanäle oder Nephrostomen, welche zwischen der Pleuroperitonealhöhle und den Röhren der Vor- und Urnieren den Uebergang vermitteln.

M. Roth benutzte dieses wichtige Ergebniss der vergleichenden embryologischen Forschung, um jenen Anhangsgebilden des Nebennierstockes und des Nebenhodens eine neue Deutung zu geben und sie auf Grund des faktischen Nachweises des Flimmerbesatzes in ihrem Innern oder an ihrer Oberfläche als Residuen multipler segmentaler Verbindungen zwischen Urniere und Leibeshöhle hinzustellen. Auch bei den höheren Wirbelthieren wurde das zeitweilige Vorkommen der Flimmertrichter während der Embryonalzeit festgestellt, der Aussen- und der Innentrichter, wie der äussere und der innere Glomerulus unterschieden (Janosik, Wiedersheim, Semon) und im ganzen Verlaufe der Urnierenkanälchen diejenige Strecke bestimmt, welche ein flimmerndes Epithelkleid besitzt. Diesbezüglich stimmen jetzt die Angaben der genannten Forscher dahin überein, dass es je der mittlere Abschnitt (Janosik S. 160) des einzelnen Kanälchens ist, welchem die Flimmerung und zugleich ein hohes Epithel, ja ein deutliches Cylinderepithel, zuweilen eine gelbliche Färbung zukommt, dass dagegen der ausführende Theil, der Wolff'sche Gang und schon die in ihn einmündenden Sammelröhrchen auf ihrer letzten Strecke sicherlich keinen Flimmerbesatz tragen. Zu der Strecke der regelmässigen Flimmerung gehört zweifellos der Uebergangstheil des sekretorischen Abschnittes in das Sammel-

röhrchen, während beim Säugethiere in dem Anfangstheil des Kanälchens mit dem Glomerulus die Flimmerung überhaupt nicht erscheinen oder, wenn sie zur Zeit der Wimpertrichter vorhanden, wenigstens späterhin nicht mehr vorkommen soll. Auch in den Restorganen ist die Strecke, welche Flimmerung besitzt, verfolgt worden. Nachdem M. Roth zuerst nachgewiesen hatte, dass im Giraldès'schen Organ die Cylinderepithelien der Schläuche von der Geburt des Knaben an bis in's höchste Alter, selbst im Fall starker Fettdegeneration, Flimmerhaare besitzen, und darin ein kräftiges Argument zu Gunsten der von Giraldès behaupteten Abstammung der Schläuche seines Organs aus dem Wolff'schen Körper gefunden hatte, ist alsdann durch Ad. Czerny die Flimmerung sowohl in den schmalen Giraldès'schen Kanälchen mit kubischem Epithel, als in den breiten von hohen Cylinderzellen bekleideten, niemals an den platten Epithelzellen der Glomeruluskapsel, wohl aber in der ersten Strecke des von ihr abgehenden Schlauches und namentlich noch in solchen kolbig und ampullär erweiterten Schlauchstücken, welche ohne nahen Zusammenhang und ohne Beziehung mit den Malp.-Körperchen aufgetreten waren, deutlich konstatirt worden — also wesentlich wohl in denjenigen Abschnitten, welche als Sekretionsröhren bezeichnet werden dürfen. Da sich diese Flimmerung in Giraldès'schen Schläuchen der neugeborenen Säugethiere am sichersten auffinden liess, mit dem zunehmenden Lebensalter aber die Untersuchung, trotzdem sie stets am frischen Material des eben getödteten Thieres vorgenommen wurde, oft negativ ausfiel, so sieht Czerny in dem Fehlen der Flimmerung ein Zeichen der beginnenden Degeneration der Epithelzellen. Mit dem Angeführten stehen auch die detaillirten Angaben Tourneux' über die Beschaffenheit des Epithels in den Resten des Wolff'schen Körpers beim erwachsenen Menschen und Säugethier (Schaf, Schwein, Rind, Hund, Katze etc.) in gutem Einklang. Besonders mag hier hervorgehoben werden, dass Tourneux das Vorkommen des Flimmerepithels sowohl in dem Giraldès'schen Körper, als in dem Nebeneierstock bestätigen konnte, und es um so deutlicher fand, je mehr die cylindrische Gestalt an den Epithelzellen ausgesprochen war, dass er aber an dem Epithel des Gartner'schen Kanals und in den einmündenden Strecken der Parovarialkanäle die Flimmern vermisste. Ferner versagte ihm auch der Versuch, an dem Epithel der Paroophoronbläschen beim Schaf Flimmerhaare nachzuweisen, vielleicht, wie er meint, wegen der Essigsäurebehandlung. Dagegen liessen die kleinen bis nussgrossen cholestearinhaltigen Cysten, welche an Stelle der Epoophoronschläuche getreten waren und Reihen bildeten, einen Flimmerbesatz ihrer platten Zellen erkennen. Während Tourneux beim Weibe kein Paroophoron auffinden konnte, während Nagel es nur für wahrscheinlich, nicht für sicher erklären durfte, dass die bei einem menschlichen Embryo an den grossen kubischen Epithelzellen des Sekretionsröhrchens wahrgenommenen kurzen

Fortsätze die Cilien derselben darstellten und den bei Säugethierembryonen im Wolff'schen Körper gesehenen Flimmerhaaren gleich zu erachten wären, theilen Ballantyne und Williams mit, zweimal bei geschlechtsreifen Frauen in der oberen Hälfte der senkrecht gestellten (queren) Epoophoronschläuche nahe ihrer Ausmündung in den longitudinellen Gang das Cylinderepithel mit Flimmern versehen, dagegen bei zwei Kindern vor der Pubertät cilienfrei gefunden zu haben, ohne Flimmerbesatz auch die Cylinderepithelien der ausser Zusammenhang isolirt stehenden Röhrchen und der in den Granularflecken nachweisbaren Bläschen. In den lebhaften Diskussionen, welche jüngst vor der Berliner Gesellschaft für Geburtshülfe gepflogen wurden, haben die Streiter Kossmann, Nagel, Gebhard einmüthig die Thatsache anerkannt, dass in den Parovarialschläuchen Flimmerzellen nachzuweisen sind; bei frischer Untersuchung in Salzwasser fand der letztgenannte Autor dieselben sogar mit Leichtigkeit.

Bedürfen wir, um die zeitliche und die räumliche Ausdehnung der Flimmerung im Wolff'schen Körper ganz zu übersehen, auch noch weiterer Untersuchungen, so besitzen wir doch über folgende Punkte eine fast ganz gesicherte Erkenntniss, auch hinsichtlich des Verhaltens des Epithels beim Menschen:

1. Schon in der frühen Embryonalzeit ist das Epithel gewisser Abschnitte der Röhrchen des Wolff'schen Körpers, und zwar dasjenige, welches auf seiner Entwickelungshöhe deutlich ein cylindrisches zu nennen ist, mit Flimmern versehen.

2. Beim neugeborenen Säugethier nicht nur, sondern auch beim erwachsenen menschlichen Weibe kann der Flimmerbesatz in den Residuen des Wolff'schen Körpers, sicherlich in dem Epoophoron fortbestehen.

3. Die bevorzugte, unter normalen Verhältnissen vielleicht die einzige Flimmer besitzende Strecke der Kanäle im Wolff'schen Organ ist der mittlere Abschnitt der Kanälchen.

4. Die Strecken des Uebergangs der Röhrchen in den Hauptkanal hinein, namentlich die ausmündenden Abschnitte der Sammelröhrchen, so wie das Hauptsammelrohr, der Wolff'sche (Gartner'sche) Kanal selbst sind dagegen frei befunden worden, wenigstens bei den höheren Wirbelthieren, unbedingt auch beim Menschen (Dohrn, Rieder). Preuschen's Angabe, dass der letztere beim Fuchs stellenweise flimmerbesetzt erschien, ist die einzige abweichende, harrt aber noch der Bestätigung.

5. Das andere Ende des Urnierenkanälchens, der vom Malpighi'schen Körperchen anfangende Theil, ist in frühester Entwicklungszeit noch über die Bowman'sche Kapsel hinaus zu verfolgen bis zu seinem trichterförmigen Anfang aus dem Pleuroperitonealepithel. Diese Peritoneal- oder Urnierentrichter, die Nephrostomen, die berühmten Wimper- oder Flimmertrichter der Fische, Amphibien und Reptilien sind bei den Embryonen der höheren

Wirbelthiere und bei dem Menschen schon aufgefunden, aber ein Cilienbesatz an ihrem Epithel ist noch nicht positiv nachgewiesen worden, während Semper die „Segmentalorgane der Wirbelthiere“ gerade durch die auffällige Bewegung ihrer Wimpern an den Haifischembryonen entdeckte, während man, wie Spengel alsdann nachwies, bei den Amphibien sogar die ausgewachsene Niere, d. i. den bleibenden Wolff'schen Körper noch mit zahlreichen solchen Segmental- oder Wimpertrichtern besetzt findet. „Alle „Beobachter — mit Ausnahme einiger älterer Forscher — stimmen darin „überein, dass die Urnierenkanälchen unabhängig vom Urnierengang auf„treten; ihr Mutterboden ist direkt oder indirekt das Epithel der Leibeshöhle“, mit diesen Worten bezeichnet O. Hertwig den Stand dieser Lehre auf Seite 331 in der 4. Auflage seiner Entwicklungsgeschichte des Menschen und der Wirbelthiere (1893). Freilich bringt es bei den Amnioten der von der Leibeshöhle bis zum Glomerulus reichende Abschnitt nicht zur Entwicklung so deutlicher Nierentrichter wie bei dem Anamniern, „da sich „bei den meisten Wirbelthieren die Urnierentrichter alsbald nach ihrer Ent„stehung von dem Epithel der Leibeshöhle vollständig ablösen und dadurch „jede Beziehung zur Leibeshöhle verlieren.“ (Hertwig S. 336).

Lehren uns nun diese Betrachtungen, dass die Flimmerung als ein wesentliches Attribut dem Epithel gewisser Abschnitte der Kanälchen des Wolff'schen Körpers zukommt, so werden wir uns gewiss dahin einigen, die grossen Flimmercysten, die am Sitze dieses Organs, also namentlich als Parovarialcystome so häufig zu unserer Beobachtung gelangen, für Abkömmlinge der Wolff'schen Kanälchen anzusehen. Allerdings ist es bis jetzt nicht recht versucht worden, dieser Hypothese durch den Nachweis von Drüsengängen innerhalb der Cystenwandung eine thatsächliche Basis zu geben. Auch ich bin früher in dieser Beziehung vom Glück nicht begünstigt worden, selbst als ich nach Parovarialschläuchen in den Wandungen eigenthümlicher parovarialer, am Eierstock gelegener Cysten forschte, die mir frisch eine deutliche Flimmerung darboten.

Es handelte sich hier um Polycystome und zwar um cystische Fibrome, deren zahlreiche Hohlräume seröse Flüssigkeit und ein niedriges Flimmerepithel enthielten, nicht kugelig, sondern kanal- oder spaltförmig waren und mit einander so im Zusammenhang standen, dass sie wohl aus einem Kanalsystem hervorgegangen sein konnten, in ähnlicher Weise, wie die cystischen Spalten der Cystofibrome der Brustdrüse aus den Milchkanälchen. Erst im Laufe dieser Untersuchungen bin ich in die günstige Lage gekommen, innerhalb der Wandung einer parovarialen Flimmercyste mündende Drüsenkanälchen nachzuweisen und berichte hierüber weiter unten.

In unsern Adenomyomen hat sich nun, wie die Specialbeschreibung der Fälle lehrt, ebenfalls ein Flimmerbesatz der Epithelien, und zwar sowohl an den Cysten, als an den Drüsengängen, recht häufig nachweisen lassen,

wenn auch nicht in so grosser Verbreitung, wie ich es nach dem ersten positiven Befund im Falle I erwartet hatte. Ich hatte hier am frisch exstirpirten Objekt aus der einfach hypertrophischen, scheinbar tumorfreien Stelle der Uteruswandung die Schnitte entnommen und in Salzwasser mikroskopisch untersucht, sofort aber an einer kleinen Cyste, namentlich an mehreren in lymphadenoides Bindegewebe eingebetteten Drüsenschläuchen eine deutliche und lebhafte Flimmerung konstatirt. Infolgedessen und in Erinnerung an das häufige, fast regelmässige Auftreten des Flimmerepithels in den intraligamentären Cysten gab ich mich der Vorstellung hin, in diesem Besitzthum von Flimmern ein wesentliches Merkmal der Drüsenschläuche und Cysten unserer Tumorarten gefunden zu haben. Ich zweifelte nicht daran, diesen Flimmerbesatz am gehärteten Material mit Leichtigkeit wieder zu finden, eben so leicht, wie es mir in meinen früheren Untersuchungen von Flimmercysten (Ranula, Leber- und Rückenmarkscysten u. s. w.) gelungen war. In dieser Erwartung bin ich einigermassen getäuscht worden, obwohl ich eigentlich dieselbe Art der Konservirung, nämlich in Müller's Flüssigkeit, darauf in Alkohol angewandt habe. Nachdem ich mit dieser Methode für die ganze Topographie des Drüsen- und Muskelgewebes in den Adenomyomen vorzügliche Resultate erreicht, auch die Epithelzellen bestens erhalten und noch an ihrem richtigen Platz zu Gesicht bekommen hatte, musste ich bei feinerer Prüfung doch die Erfahrung machen, dass die Zellen in einer Beziehung verändert waren. Es kostete im Falle I grosse Mühe, den Flimmerbesatz der Epithelzellen, den ich doch am frischen Material so leicht und in den wenigen Präparaten schon an mehreren Stellen wahrgenommen hatte, überhaupt wiederzufinden. Bei den übrigen Tumoren hatte ich auch im Vertrauen auf die Methode die frische Untersuchung auf das Vorhandensein einer Flimmerung gewöhnlich unterlassen. Erst als ich dann eigens hierauf mein Material durchprüfte, erkannte ich die zwei wesentlichen Gründe, aus welchen die blosse Untersuchung des gehärteten Materials versagte. Erstlich war ich gezwungen, jede gründliche Zerstückelung der Präparate zu vermeiden, vielmehr veranlasst, die ganzen Uteri mit ihren Adnexen, oft recht grosse Organe, nur eingeschnitten, in toto einzulegen, um später die Ausbreitung und die Vertheilung der Adenomyome darin feststellen zu können. Wegen des grossen Volumens der Objekte drang in ihre inneren Theile die Müller'sche Lösung zu langsam ein, wenigstens zu langsam in Hinsicht auf den zweiten massgebenden Umstand, nämlich auf die grosse Zartheit und Hinfälligkeit gerade dieses Flimmerbesatzes.

In der That habe ich denselben an denjenigen Herden, welche klein und flach waren, z. B. an den Myoadenomen der Tubenwinkel und der Tubenwand, welche wegen ihrer oberflächlichen Lage der erhärtenden Flüssigkeit gut zugänglich waren, ebenso wie an den nahe unter den Schnittflächen gelegenen Theilen der grossen Objekte noch leidlich erhalten

gefunden. Bei den Tubenwinkeltumoren ist das so erhärtete Material ganz brauchbar geblieben, um das Vorkommen des Flimmerbesatzes zu verfolgen. Freilich dürfen die mikroskopischen Schnitte nicht in Oele und Lacke, müssen vielmehr durchaus in Glycerin oder andere schwach aufhellende Medien eingelegt werden, hauptsächlich deswegen, weil die Cilien ungemein fein und blass sind. Unbedingt ist die Untersuchung am möglichst frischen Material vorzuziehen und durchaus anzustellen, wenn es gilt, überhaupt zu entscheiden, ob Flimmerzellen vorhanden sind oder nicht. Selbst wenn auch das Objekt schon Stunden gelegen hat, wenn sich die Zellen aus dem epithelialen Verband gelöst haben, ist alsdann die Beobachtung sehr leicht, weil nunmehr jede einzelne Zelle sich in guter Profilansicht dem Beobachter präsentirt. Wie leicht damit die Untersuchung wird, wie schwer es dagegen sein kann, an demselben Objekt nach der Erhärtung die mit einander verklebenden oder in geronnene, etwa körnige Massen eingebackenen Cilien wieder zu finden, davon habe ich mich in einer neuesten Untersuchung eines Falles, welcher später in dem Kapitel der Komplikationen als krebsiger Tumor (Fall A) beschrieben werden soll, gut überzeugen können.

Bezüglich des Nachweises der Flimmerhaare an den Epithelien der Genitalorgane haben die Forscher ganz ähnliche Schwierigkeiten gefunden und fast alle Untersucher die Nothwendigkeit der Beobachtung am frischen Material betont. Vor Allem fand A. Czerny Schnittpräparate, die aus dem in Müller's oder Flemming's oder Sublimatlösung gehärteten Objekt hergestellt wurden, überhaupt nicht brauchbar, um die Frage zu entscheiden, ob in dem Giraldès'schen Organ die Epithelzellen Cilien tragen oder nicht. Bei der Untersuchung am frischen, nur in Kochsalzwasser ausgebreiteten oder zerzupften Präparate konnte er die Flimmerung verfolgen, häufig noch selbst 24 Stunden post mortem, konstatirte sie am sichersten, jedoch mit Ausnahmen, beim neugeborenen Thier, vermisste sie aber trotz der Verwendung frischer Objekte mit dem zunemhenden Alter immer mehr. Auch darin stimmen meine Erfahrungen mit den Angaben Czerny's, Nagel's und anderer Autoren überein, dass sich durch die Härtungsmethoden die Flimmerhaare gern zu Pinseln verkleben, deren Streifung unkenntlich ist, dass alsdann an den Zellen statt des Flimmerbesatzes homogene kegel- oder hornartig gekrümmte Aufsätze hervortreten, und dass diese noch als Wahrzeichen des ursprünglichen Flimmerbesatzes betrachtet werden dürfen. Die Tücke der Verhältnisse wird — dahin kann ich meine gesammten Untersuchungen betreffs des Seins oder Nichtseins der Flimmern zusammenfassen — am sichersten überwunden, wenn man ein combinirtes Verfahren einschlägt, zuerst am frischen Material die Flimmerung an sich konstatirt und später nach der Härtung feststellt, in welcher Ausdehnung und in welchen Hohlräumen die Epithelbekleidung mit Cilien versehen ist.

Als ich in dieser systematischen Weise vorging, habe ich bezüglich des Vorkommens der Flimmern in unseren Tumoren der Uterus- und Tubenwand folgendes Verhalten feststellen können.

1. Mit Wimpern besetzt erscheinen sowohl die hohen schmalen, als die kleinen kubischen Epithelzellen (s. oben A. Czerny), am seltensten diejenigen, welche schon als platte Zellen zu bezeichnen sind. Bevorzugt sind ganz entschieden die Epithelien von mittlerer Grösse, also die Auskleidungen derjenigen Schläuche, welche je dem mittleren Abschnitte der Wolff'schen Gänge analog zu erachten sind. In diesem Punkt resultirt eine entschiedene Uebereinstimmung mit den Angaben der Embryologen. Auch die grösseren Kanälchen, welche ich als Hauptkanäle, mindestens diejenigen, die ich als Sammelröhren glaubte bezeichnen zu dürfen, ergaben bisweilen einen positiven Befund. Dagegen fiel die Untersuchung oft negativ an den Erweiterungen der Drüsengänge, in den Ampullen, wie in den evidenten Cysten aus, wenigstens auf den Schnittpräparaten. Nur am frischen Material, so in Fall I, IVb und XX war ich mit dem Nachweis des Flimmerbesatzes an der Cystenwand glücklicher. Mikroskopische Cystchen der Myoadenome der Tuba waren öfters als Flimmercysten zu bezeichnen, im Falle dass ihre Epithelbekleidung nicht ganz abgeplattet erschien.

2. Regelmässig sind in dem Epithelkleid nur einzelne, durchschnittlich die kräftigeren, nach der freien Oberfläche hin breiteren Zellen mit dem Flimmerbesatz versehen. Seltener erscheint dieser in fortlaufender Reihe, ohne dass wimperlose Zellen dazwischen auftreten. Solche vereinzelte kubische Epithelzellen mit einem Flimmerkopf habe ich sogar auf den Pseudoglomeruli nachweisen können. Die nicht flimmerbesetzten Nachbarzellen zeigen an der freien Oberfläche bisweilen einen gewölbten Grenzsaum, der selbst abgehoben wie ein Deckel, aber ganz homogen erscheint und nicht aus aneinandergereihten Körnern, wie der Grenzsaum von Zellen, welche ihre Flimmer verloren haben, besteht, also wohl eine Cuticula genannt werden darf. Das fleckweise, das partielle Auftreten von Flimmerzellen, die inmitten cilienfreier Zellen gleichsam Inseln bilden, kenne ich längst an manchen Eierstockscystomen, vielleicht solchen, welche wie die Parovarialcysten mit dem Wolff'schen Organ in einer genetischen Beziehung stehen. Ich darf auch nicht unterlassen, hierbei auf die Zeichnungen, die Ad. Czerny von den Kanälchenepithelien der Schläuche des Giraldès'schen Organs gegeben hat, hinzuweisen, besonders auf seine Zeichnung 11, weil sie denselben Befund, das partielle Auftreten des Cilienbesatzes, ergeben; freilich hat Cz. auf dieses Verhältniss im Texte seiner vortrefflichen Arbeit nicht ausdrücklich hingewiesen. Auch Baraban's Zeichnungen ergeben deutlich dies partielle Auftreten des Flimmerapparates an den Kanälchenzellen eines Tubenwinkelmyoadenoms.

3. Zweifellos entbehren die Epithelmembranen vieler Drüsenkanälchen den Flimmerbesatz in ihrer ganzen Ausdehnung, während er in ihren Nachbarn zu finden ist, ohne dass besondere Alterszustände, Degenerationen u. s. w. den triftigen Grund für das Fehlen abgäben. Anfänglich habe ich mein Augenmerk darauf gerichtet, ob die Art des Gewebes, auf welchem das Epithel aufsitzt, etwa sein Gefässreichthum den Flimmerbestand bestimmt. Aber es erwies sich bald, dass Wimpern ebenso gut erscheinen, wenn die Unterlage des Epithels durch ein recht lockeres cytogenes Bindegewebe, wie wenn sie durch ein derberes fibröses, selbst ein deutliches muskulöses Fasergewebe gebildet wird. Im Allgemeinen hatten meine Forschungen nach dem Flimmerbesatz den besten positiven Erfolg bei den Individuen aus jüngerer Lebensepoche, welche im Alter von 30 bis 50 Jahren, also noch in der Zeit der geschlechtlichen Funktionirung standen. Jedoch habe ich auch bei solchen, welche die 70 überschritten hatten, in den Kanälchen noch Flimmerzellen angetroffen.

4. Schliesslich sei erwähnt, dass ich die Epithelbekleidung derjenigen miliaren und grösseren Cystchen, welche sich so oft ganz isolirt in und unter der Serosa und ohne Zusammenhang mit den grösseren Adenomyomen vorfanden, auf den Bestand von Flimmern untersuchte. Nur in dem Falle VII. liess sich in der Nachbarschaft des in den Adhäsionen verborgenen Adenocystoms ein Drüsenschlauch auffinden, an dessen Epithelien vereinzelte Cilien erhalten waren. In den ganz oberflächlich dem Dorsum des Uteruskörpers aufsitzenden Cystchen und Drüsenschläuchen des Falles VI. Flimmern nachzuweisen, ist mir nicht gelungen, so sehr ich mich auch darum bemühte, in der Voraussetzung, diese ganz zerstreuten allerkleinsten Drüsenschläuche als Residuen der Peritonealtrichter auffassen zu dürfen. Trotz dieses Mangels bleibt diese Hypothese, wie mir scheint, ganz plausibel und schliesst sich der von M. Roth für die Anhangsgebilde des Parovariums und des Nebenhodens ausgesprochenen Deutung recht passend an. Da sich sowohl im rechten Tubenwinkel dieses Falles VI mitten zwischen den Muskelfaserbündeln ein richtiger Drüsenschlauch aufgestellt fand, als auch in beiden Parovarien Cysten und Herdchen von der Sorte der Adenomyocystome constatirt wurden, so berechtigt diese Kombination jedenfalls zu der Annahme, dass auch jene Cystchen und Drüsenschläuche des serösen Ueberzugs von Wolff'schen Kanälchen abstammen, um so mehr als sie in cytogenes Bindegewebe eingelassen und zum Theil mit einer dunkelbraunen, Pigmentkörper führenden Verdickungsplatte bedeckt erschienen.

Diese Erwägungen werden noch unterstützt durch die Ergebnisse der Untersuchung, welche Pfannenstiel an einem gewiss verwandten Falle von zahlreichen, subserös auf dem Dorsum des Uterus gelegenen Cysten unternommen hat: Rundliche mohnkorngrosse Cysten mit wasserklarem Inhalt und mit einschichtigem, flimmerndem Cylinderepithel auf der peri-

tonealen Fläche des hypertrophischen Uterus, ausserdem an der rechten Seitenfläche ein haselnussgrosser Knoten, welcher aus etwa 6—8 kleinen, Flimmerepithel tragenden Hohlräumen besteht, eingebettet in ein von spärlichen Zügen glatter Muskelfasern durchzogenes Stroma. Die Worte des Autors lauten fast genau wie die obige Beschreibung des subserösen Polycystoms des Falles VI., welches im Douglas'schen Raum seinen Sitz hat. Daher dürfen wir auch die subserösen Uteruscystchen analog auffassen, beziehungsweise von Abschnitten der Urnierenkanälchen ableiten. Dieser Deutung der Flimmercystchen der Uterusserosa ist Pfannenstiel, welcher in seinem Vortrage dieselben als eine Metastase des Waldeyer'schen Keimepithels des Eierstocks, da in diesem ähnliche Cystchen vorhanden waren, bezeichnet hat, laut einer gütigen Mittheilung (vom August 1893) geneigt sich anzuschliessen, während Breus „der Auffassung, dass sie von einer Anomalie des Gartner'schen Ganges, etwa abnormer Verbreitung sogenannter Vasa aberrantia abstammen möchten", das Wort redet.

Der Flimmerbesatz des Epithels ist nun den Autoren, welche in neuerer Zeit Adenocysten in Myomen der Uteruswandung und des Parametriums zu untersuchen hatten, seit jeher bedeutungsvoll erschienen. Schon Babes hat darauf geachtet, aber ihn vermisst, eben so Hauser; Schottländer fand Flimmerhaare nur an wenigen Stellen — wohl möglich, dass die Ausbeute so gering war, weil diese Autoren nur am gehärteten Präparat ihre Untersuchung ausführten. Diejenigen dagegen, welche grössere Tumoren dieser Art frisch, unmittelbar nach ihrer Exstirpation zu untersuchen in der Lage waren — zuerst Diesterweg an zwei cystischen Polypen einer und derselben Frau, C. Schroeder und C. Ruge in drei fibrösen Polypen mit blutgefüllten Cysten — haben deutliche Flimmerung an dem Cystenepithel gefunden, wenn auch nicht überall. Auch darf Terrillon's Angabe, dass in dem leicht grün gefärbten, wässerigen Cysteninhalt (spec. Gewicht 1022) eines 16 k schweren polycystischen Fibroms, der hinteren Wand des Uterus linkerseits eingelagert, neben fettig degenerirten Zellen flimmernde Cylinderzellen zu finden waren, wohl angeführt werden, wenn auch Malassez' Untersuchung, als die Cystenwandung 24 Stunden in verdünntem Alkohol ($^1/_3$) gelegen hatte, nur eine Lage von platten, „endothelialen oder epithelialen" Zellen zu Tage förderte. Besonders konnte aber Breus erstens den im rechten Ligamentum latum neben dem faustgrossen Uterus gelegenen sehr grossen, über 3 k schweren, cystenhaltigen Tumor, dessen bis apfelgrosse Cysten eine braune, dickliche Flüssigkeit, selbst eine breiige Masse enthielten, als ein cystisches Myofibrom mit Flimmerepithelauskleidung bezeichnen; zugleich durfte er den zweiten Fall — einen kindskopfgrossen, von der hinteren Wand des Uterus aus unter das Peritoneum des Douglas und in das linke Lig. latum sich erstreckenden Tumor, der ein grosses System zusammenhängender Cysten enthielt, deren innerste wiederum mit der Uterushöhle

offen kommunicirte — ebenfalls ein intraligamentäres Cystomyom nennen, welches durch die Flimmerepithelauskleidung seiner Kavitäten ausgezeichnet war. Wenn Breus diese Cystenbildung wegen des Sitzes der Tumoren neben dem untern Theil des Uterus aus dem persistenten Gartner'schen Kanal ableitet, so könnte der Befund des Flimmerbesatzes Widerspruch dagegen erheben lassen insofern, als die Flimmerung an den Cylinderepithelien des Wolff'schen oder Gartner'schen Ganges bis jetzt nicht ganz sicher aufgefunden wurde. Ich möchte daher für die Beurtheilung dieser beiden Tumoren an die ähnlichen Verhältnisse meiner Fälle II und VI erinnern. Die an der lebenden Person exstirpirte, unten neben dem Uterus gelegene intraligamentäre Cyste (Fall II) — wenn sie leider auch nicht auf Flimmerung untersucht wurde — wenigstens die in ihrer Wand nachgewiesenen Drüsenschläuche, sind gewiss als Residuen des Wolff'schen Körpers, eben so wie die Kanälchen des Adenomyoms der dorsalen Uteruswand zu betrachten und, wenn sie flimmerhaltig waren, gewiss eher den Paroophoronschäuchen, als dem Gartner'schen Gang zuzuschreiben. Der feste intraligamentäre, von Breus beschriebene erste Tumor kann mit Rücksicht auf die Multiplicität, die Abgeschlossenheit und das Zerstreutsein der Cysten wohl auch nicht aus dem Gartner'schen Kanal, welcher doch am und im Uterus als ein einfacher Cylinder verläuft und hier keine Seitenkanäle mehr aufnimmt, abgeleitet werden. Diesen Ursprung aus Residuen des Gartner'schen Kanals hält Breus unbedingt in seinem zweiten Fall für erwiesen, weil der unter dem Peritoneum des Douglas und des Ligamentum latum gelegene kindskopfgrosse myomatöse Tumor in seinem Innern erbsen- bis apfelgrosse Cysten enthielt, welche etagenartig über einander, über der untersten als der grössten, lagerten, an die Windungen eines Schneckenhauses erinnerten und fast alle nachweisbar mit einander kommunicirten. Da die unterste Cyste weiterhin auch mit der Höhle des Corpus uteri, noch oberhalb des Orificium internum, durch einen trichterförmigen Kanal kommunicirte, so gelangt Breus zu der Annahme einer ferneren Abnormität, indem er voraussetzt, dass hier der Ausführungsgang der Urniere schon in die Höhle des Uteruskörpers einmündete, anstatt an der Uterushöhle in ganzer Länge ohne Anastomose vorüberzuziehen. Die centrale, einfache, flaschenförmige Cyste des vorn unten dem Uteruskörper anhängenden Myofibroms meiner Beobachtung VI. darf ich trotz des Unterschieds in der Grösse und in dem Sitz diesem Breus'schen zweiten Fall analog setzen deswegen, weil die gleichgebaute Cyste ebenfalls mit der Uterus- und zwar mit der Corpushöhle ziemlich an der gleichen Stelle durch einen Gang, der sich trichterförmig erweiterte, in Verbindung getreten ist. Aber mitten in ihrer dicken myofibromatösen Wand konnte ich mikroskopisch zwei kugelige Cysten, offenbar Adenocysten, gleich den richtigen, weil mit deutlichen Drüsenkanälchen verbundenen Adenocystchen des erbsengrossen, in der Tiefe des

Douglas'schen Raumes am selben Uterus befindlichen Adenomyoms, gleich den Adenocystchen der beiden Parovarien nachweisen. Ich muss daher die von Breus zurückgewiesene Auffassung, wenigstens für meinen Fall, zulassen, dass nämlich auch diese centralen Cysten der Myome erst sekundär, etwa durch Platzen, mit der Uterushöhle in Verbindung getreten sind, als sie aus Kanälchen des Wolff'schen Körpers, unabhängig oder auch in Verbindung mit dem Wolff'schen Hauptkanal, aber hart neben der Uterushöhle herangewachsen waren. Diese Möglichkeit zu erwägen, finde ich alle Veranlassung durch das in den Fällen VIII, XIV, XXV und anderen beobachtete Vorkommen von ganz in der Schleimhaut der Tubenwand gelegenen Cystchen, welche ich gemäss den nachfolgenden Erörterungen eben so wie ihre Genossen aus den Resten der Wolff'schen Kanälchen ableiten möchte. Auf der anderen Seite will ich wegen des Sitzes und wegen des weit offenen und regelmässig gestalteten Verbindungskanals gern der Breus'schen Theorie seiner Entstehung aus dem Gartner'schen Kanal, den Vorrang einräumen, wenn sie auf die eine mit der Uterushöhle unmittelbar kommunicirende Cyste beschränkt wird. Eine Einmündung des Gartner'schen Kanals in die Uterushöhle auf der Höhe des Orificium internum kommt nämlich thatsächlich vor. Den Beleg dafür bringe ich bei durch eine Beobachtung Koeberle's, dessen freundlicher Mittheilung ich die Beschreibungen und die eigenhändigen Zeichnungen (Taf. IV Fig. 2 und 3) zweier Fälle und damit die günstige Gelegenheit verdanke, unsere Kenntniss der ungewöhnlichen Verhältnisse des Wolff'schen Ausführungsganges zu bereichern.

1. **Gartner'scher Kanal,** in den einhörnigen Uterus auf der Höhe des Orificium internum einmündend, von Herrn Prof. Koeberle beobachtet. 1858. (Taf. IV Fig. 2.)

Speciell lehrte die anatomische Untersuchung, dass bei dem einhörnigen Uterus einer 70jährigen, seit 27 Jahren verheiratheten, aber steril gebliebenen, an Pneumonie gestorbenen Frau der vorhandene Gartner'sche Kanal auf eine Länge von 35 mm einer Schweinsborste zugänglich war, und sich noch darüber hinaus, freilich der Sondirung unzugänglich, einige Millimeter weiter bis zum Rosenmüller'schen Organ hin verfolgen liess. Der 2 dicke, $^1/_4$ mm weite, innen gelb gefärbte Kanal liess eine derbe, fibröse, sogar mit kontraktilen Faserzellen versehene, äussere Wand, eine innere 25 μ dicke, gefässhältige, zellen- und faserreiche Schleimhautschicht und eine Epithelbekleidung aus niedrigen 1,2—1,6 μ messenden Zellen erkennen, welche von Koeberle zwar pflasterförmig genannt, aber den einschichtigen Lagern kubischer Epithelzellen unserer Tumoren ganz ähnlich gezeichnet wurden. Während nun der laterale, parametral gelegene, Theil des Kanals regelmässige Schlangenwindungen macht und in dieser Beziehung dem am Schwanz des Nebenhodens gelegenen Anfangstheil des Vas deferens gleich erscheint, verläuft der mediale innerhalb der Wandung des gut entwickelten Uterushorns gebettete Theil auf 10 mm Länge gestreckt und mündet nahe oberhalb des Orificium internum in die Uterushöhle ein.

Die Höhenlage dieser Ausmündung stimmt also vollkommen mit derjenigen Stelle überein, an welcher sich der Cystengang der zweiten Breus'schen Beobachtung, so wie der Hals der Cyste meines Falles VI durch die Uteruswandung in die Uterushöhle hinein begiebt. Wegen dieser Uebereinstimmung stehe ich nicht an, mich der von Breus für seinen Fall aufgestellten Hypothese von der Persistenz eines abnormer Weise in die Uterushöhle einmündenden Gartner'schen Kanales anzuschliessen. Wenn Breus noch bekennen musste, dass allerdings „ein aus der Uterushöhle in „das parametrane Bindegewebe ziehender epithelbekleideter Gang von ma„kroskopischen Dimensionen bisher noch nicht beobachtet und bekannt „geworden," so liefert die hier dargelegte Untersuchung Koeberle's jener „gewagten" Hypothese wohl die gewünschte thatsächliche Unterlage, sicherlich auch die von Kossmann, ihrem Gegner, jüngst noch vermisste Analogie.

Noch eine andere ältere Beobachtung, welche von Baudelocque mitgetheilt wurde, kann nunmehr in analoger Weise gedeutet werden. Neben der Uterushöhle verlief innerhalb der rechten Seitenwand ein Kanal, welcher oben aus der intramuralen Tuba 7 mm vom uterinen Tubenmunde abzweigte und unten in die ungewöhnlich weite (Unfruchtbarkeit) Höhle des Uterushalses, nahe unterhalb des Orificium internum ausmündete. Schon C. Hennig hat wohl das Richtige getroffen, wenn er diesen Kanal, welchem eine innerhalb des Tubenwinkels gelegene kleinere Bucht der eintretenden Tuba vorausging, als Gartner'schen Gang bezeichnete, freilich mit dem sehr ungewöhnlichen Eintritt sowohl in den Tuben-, als in den Cervikalkanal, anstatt einer Ausmündung in die Scheide. Ist doch dieser Ansicht der Dinge der von Beigel an fast reifen menschlichen Früchten erhobene Befund sehr zu Statten gekommen; denn Beigel berichtete, und an seinen Schnittpräparaten bestätigte Koelliker, dass die rechte wie die linke Uteruswand je von einem Gang durchsetzt wurde, welcher „vom Fundus bis in den Cervix und selbst in die Scheide", andererseits „bis in's Parovarium" zu verfolgen war und den Rest des Wolff'schen Ausführungsgang darstellte.

Uebrigens könnte die Frage erwogen werden, ob der in Baudelocque's Beobachtung von der Uteruswand eingeschlossene Kanal als eine zweite rudimentäre Uterushöhle aufzufassen sei, ob ein Uterus septus mit ungleicher Weite beider Hälften vorgelegen hätte. Diese Möglichkeit fällt fort bei den nun zu erwähnenden Fällen cystischer Kanalbildungen, welche innerhalb der Uteruswand neben einer verdoppelten Uterus- und Scheidenhöhle gefunden wurde. Eindeutig erscheint folgendes von G. Klein bei einem neugeborenen reifen Mädchen untersuchte Vorkommniss. Ein mit dünner epithelloser Schleimhaut ausgekleideter Kanal begann in der linken Uteruswand 5 mm unterhalb des Fundus stark geschlängelt, streckte sich nach unten und endigte 13 mm unterhalb des äusseren Muttermundes, also

innerhalb der rechten Wand der Vagina septa, so dass die ganze Länge 47 mm betrug, aber ohne dass eine Ausmündung in die Scheide zu finden war. Durch diese Entdeckung Klein's wird auch ein schwer verständlicher Fall aus der Beobachtung des Herrn Koeberle aufgeklärt, deren von ihm selbst gefertigte Abbildung zu reproduciren ich um so mehr Veranlassung habe, als sie geeignet ist, die von Herrn C. Hennig in den Krankheiten des Eileiters Seite 111 gegebene bildliche Darstellung desselben Präparates in einigen wichtigen Punkten zu berichtigen.

2. Uterus bipartitus et Vagina septa, Atresie der rechten Vagina mit Abschnürung, in welche von oben sowohl ein schlauchförmiges Divertikel, als ein längerer aus der seitlichen Collumwand kommender Kanal — **ein Gartner'scher Kanal** — einmündet, von Prof. Koeberle beobachtet. (Taf. IV. Fig. 3.)

An einem Uterus bipartitus ist die ganze rechte Hälfte des inneren Genitalorgans schwächer entwickelt wie die linke, namentlich auch die linke Scheide nach unten abgeschlossen, wenigstens nur durch einen feinen, 30 oberhalb des Introitus vaginae einmündenden Kanal mit dieser in Verbindung. Dieser Kanal geht von einem Divertikel der rechten Vagina aus, in welches von oben her ein zwischen dem Divertikel und dem obersten Theil der linken Vagina gelegener, innerhalb der Wand gebetteter, 30 langer feiner Kanal einmündet.

Da alle drei Abschnitte mit dem gleichen Schleim gefüllt und gedehnt erscheinen, so bezeichnet Koeberle auch den erwähnten Kanal als ein zweites Divertikel. Doch spricht der Umstand, dass derselbe noch bis in den untersten Theil der rechten Cervixwand hinaufreicht, wohl zu Gunsten der Hennig'schen Behauptung, dass er ein Gartner'scher Kanal sei. Ist dies richtig, so wäre damit die Möglichkeit einer tiefen Ausmündung desselben in der menschlichen Scheide, also wie bei den Säugethieren gewährleistet.

Es erscheint sehr auffällig, dass die letztreferirten Beobachtungen von Klein und Koeberle lauter Fälle von Verdoppelung des weiblichen Genitalschlauchs betreffen. Noch wichtiger wird für uns dies Ergebniss, dass diese cystischen der Uteruswandung eingefügten Kanäle, deren Deutung als Wolff'sche oder Gartner'sche Kanäle allgemein zugelassen wird, in einer verschiedenen Höhe ausmünden, bald in den unteren Theil des Uterus, bald in den oberen Theil der Scheide. Wie noch in manchen anderen Dingen, so giebt es wohl auch in dieser Lage der Ausmündung und Endigung des Gartner'schen Kanals individuelle Verschiedenheiten. Ausserdem bleibt die Frage offen, ob nicht jenseits der gefundenen Oeffnung der Wolff'sche Kanal, eventuell als solider Strang, noch weiter hinabreichte. Diese Frage harrt noch der thatsächlichen Lösung, die wohl nur durch systematische Untersuchung von Schnittserien aus missbildeten, zweigetheilten Gebärmüttern und Scheiden zu erreichen sein wird.

Durch diese Zusammenstellung der neuen Beobachtungen von cystischen Kanälen der Uteruswand glaube ich ferner auch die Berechtigung gewonnen zu haben, eine weitere von mir am Uebergang des Uterus in die Scheide beobachtete Cyste als Rest eines Gartner'schen Kanals anzusehen, da sie in der rechten Seitenwand des Scheidengewölbes ihren Sitz hatte.

Nachdem die inneren Genitalien des 24jährigen Frauenzimmers herausgenommen waren, konnte der sondirende Finger im rechtsseitigen Scheidengewölbe hart neben der Vaginalportion die stark vorspringende wallnussgrosse Cyste leicht wahrnehmen. Auf dem nach der Härtung ausgeführten Frontalschnitt ergab sich dann, dass sie eine eiförmige Gestalt hat, 25 : 18 misst mit längsgestellter grosser Achse, dass sie, genau in der Ansatzstelle der Vaginalwand an die Portio vaginalis gelegen, die Wand des Fornix sowohl nach innen, nach dem Scheidenlumen zu, als nach aussen, wenn auch geringer vorbuchtet und nach oben in die Substanz der Portio wenig eindringt, und zwar in ihre peripheren Theile. Auch bei der mikroskopischen Untersuchung erkennt man deutlich, dass die Cyste recht inmitten der Wand des Genitalschlauchs, nämlich in seiner Muskelschicht gebettet und gewachsen ist. Eine selbstständige Wand, welche sich gegen die Muskelsubstanz der Portio abgrenzte, ist nicht nachzuweisen, und auch an dem der Scheidenwand angehörenden Abschnitt der Cyste gehen die Muskelfaserbälkchen, namentlich in der lateralen Cystenwand, bis in die oberflächlichen Schichten hinein; auch hier ist eine scharfe Abgrenzung des wohl etwas dichteren und derberen Wandgewebes nicht zu erkennen. Ueber die mediale Cystenwand zieht ferner die deutliche, mit gewöhnlichem geschichtetem Plattenepithel bekleidete Scheidenschleimhaut glatt und unverändert, namentlich auch imperforirt dahin. Nach dem Cystenlumen erscheint die Oberfläche der lateralen Wand gleichmässig feinkörnig, weil sich hier deutliche kegelförmige Papillen erheben, die aus mässig zellen- oder faserreichem Bindegewebe bestehen. Indessen ist die mediale Wand innen glatt und papillenfrei. In der oberen Kuppe ist die Cyste innen mit einer blutigrothen, nur aus verbackenen Blutkörperchen bestehenden Schicht bedeckt. Die Cyste entleert beim Anschneiden sonst nur wässerige Flüssigkeit mit einem Gerinnsel, aber keinen Schleim. Die Epithelbekleidung ist durchweg einschichtig, und zwar sind es kleine niedrige kubische oder schwach cylindrische Gestalten, welche an allen Abschnitten der Wand, auf der blutgefäss- und faserreichen bindegewebigen Unterlage aufsitzend, gefunden werden. Nirgends sind Wimperbesätze, nirgends im Bindegewebe Drüsenbläschen oder Epithelschläuche, auch nur spurweise zur Beobachtung gekommen. — Auf einem Querschnitt des Collum uteri wird rechterseits eine Andeutung eines Wolff'schen Ganges nicht wahrgenommen. Die beiden Parovarien sind sehr schwach entwickelt; hart neben dem rechten liegt ganz intraligamentär ein 3 dickes Cystchen. Mikroskopisch bieten die Parovarialschläuche ein sehr weites Kaliber, auch partielle Ausbuchtungen, ein niedriges Epithel und reichliche hyaline Abscheidungen, die das Lumen nicht ausfüllen, dar.

Da diese Cyste des Scheidengewölbes ganz aussen an der Cervicalportion sitzt, zu fern von den Drüsen des Cervicalkanals, als dass sie aus ihnen entsprungen sein könnte, da sie andererseits genau in der Flucht des durch die laterale Wand verlaufenden Epithelstranges, wie wir ihn als Rest des Wolff'schen Kanals bei Erwachsenen gewöhnlich verlaufen sehen, gelegen ist, so scheint mir ihre Deutung als Derivat des letzteren die grösste Wahrscheinlichkeit für sich zu haben. Zudem gleicht ihr, von der Grösse abgesehen, nach Gestalt und Struktur die kleinerbsengrosse

Cyste des Falles XII, welche in der linken Cervixwand gelegen war und als ein Abkömmling des Wolff'schen Körpers oder Ganges gewiss angesprochen werden durfte. Sind in der That beide Cysten von derselben Art, so wäre also in dieser Cyste des Scheidengewölbes der Wolff'sche Kanal auch beim menschlichen Weibe noch über den Uterus hinaus bis in die Scheidenwand hinein zu verfolgen gewesen — ob, wie der Gartner'sche Gang, noch weiter abwärts bis gegen das Vestibulum hin, darüber hat mir das hier geschilderte Präparat keinen positiven Aufschluss gegeben. Ich betone noch besonders den Umstand, dass die Cylinderepithelien dieser Scheidencyste, ebenso wie in der Myomcyste des Falles VI flimmerlos waren und würde darin ein Kriterium für ihre Herkunft aus dem Wolff'schen Kanal, dessen Epithel der Flimmern in der Regel entbehrt, zum Unterschiede von den aus den Kanälchen des Wolff'schen Körpers entstammenden Cysten finden können, wäre es nicht mit dem Nachweise des Flimmerbesatzes an den der Härtung unterworfenen Präparaten etwas zweifelhaft bestellt. Habe ich doch ferner auch eine Flimmerung sowohl in einem Cystchen, welches ganz in der Tiefe der Cervixwand an der Stelle des Gartner'schen Kanals im Falle XII gelegen war, als auch in eigrossen Cysten, welche noch tiefer abwärts, ganz im Vestibulum, ja in der kleinen Schamlippe gewachsen waren, mehrmals positiv nachweisen können! Andererseits nennen mehrere Autoren, welche Scheidencysten untersuchten, ihre Epithelauskleidung gewöhnlich ein Cylinderepithel, und zwar bei Cysten der Vorder-, Hinter- und Seitenwand der Scheide, so z. B. C. Ruge in den zehn von M. Graefe mitgetheilten Fällen. Die Frage, ob wir berechtigt sind, Scheidencysten mit einem cylindrischen Epithel (Richelot) gemäss der Veit'schen These auf den Gartner'schen Kanal zu beziehen, erscheint mir immer noch nicht spruchreif. Sie soll aber hier in dem Rahmen unserer Betrachtung nicht zur Entscheidung gebracht werden, ebenso wenig wie die Frage, mit welchem Rechte die Bruchstücke eines Kanals mit muskulärem und elastischem Wandgewebe, wie sie Pilliet längs des Uterus verfolgen konnte, dem Vas deferens verglichen, somit als Ueberrest des Wolff'schen Kanals bezeichnet werden durften.

In den Cystchen, welche den Tumoren der eigentlichen Tubenwand eigen waren, so z. B. des Falles IXa, habe ich ebenfalls das Cylinderepithel zuweilen mit Flimmern besetzt gefunden, aber ebenso wie in den Uteruscystchen immer nur einzelne Zellen, nicht das ganze Epithelkleid (c Taf. XI Fig. 2). An den nachbarlichen Drüsenkanälchen bin ich in dieser Beziehung minder glücklich gewesen.

Jedenfalls tritt uns in dem positiven Befund der flimmernden Cylinderepithelien für die Cysten der hier beschriebenen Uterus- und Tubentumorarten eine wichtige Eigenthümlichkeit ihrer Epithelbekleidung entgegen. Da die gleiche Eigenschaft auch dem Epithel der zugehörigen Drüsen-

schläuche zukommt, so wird diese Thatsache ein weiteres Argument, welches zu Gunsten der im vorigen Kapitel entwickelten Theorie ihrer Abkunft aus den Drüsenkanälchen des Wolff'schen Körpers zu gebrauchen ist. Freilich dürfen wir aber das Gewicht dieses Argumentes auch nicht zu hoch anschlagen, da nicht minder die Thatsache besteht, dass die Uterusschleimhaut regelmässig und ihre Drüsen oft ein Flimmerepithel besitzen. In Anbetracht dieses Flimmerbesatzes bleibt die Behauptung, das Cystenepithel stamme von dem Schleimhaut- oder dem Uterindrüsenepithel ab, noch aller Berücksichtigung werth. Freilich traf ich in den zahllosen Cystchen, die ich nebenher an meinen Präparaten in und unter der Uterusschleimhaut vorfand und unbedingt von den Uterindrüsen ableiten musste, das Epithel niemals mit Flimmern versehen und kenne auch aus unserer Literatur keine einzige diesbezügliche positive Angabe über das Epithelkleid der Naboth's Eier.

Endlich kann es unserer Theorie des Ursprungs der Cysten der Uterus- und Tubengeschwülste zur Stütze dienen, wenn wir die analogen Eigenschaften an denjenigen Cystchen und Ampullen nachweisen können, welche in der Ala vespertilionis intraligamentär neben dem Parovarium gefunden werden. Einen Flimmerbesatz habe ich hier in der That bisweilen gesehen, namentlich in einzelnen Parovarialschläuchen, da, wo sie sich erweiterten und sich gleichsam im Uebergang zu Cystchen befanden (Fall IX b). Ich darf hervorheben, dass dieser Nachweis an unzweifelhaften Abkömmlingen des Wolff'schen Körpers gelang, unzweifelhaft zu nennen deswegen, weil diese Cystchen mehrfach neben einander und selbst in Reihen hinter einander gestellt (Fall IX b) erschienen. Ich darf ferner aber hierfür noch den Umstand in Anschlag bringen, dass sich diese multiplen Parovarialcystchen gleichzeitig mit den cystischen Adenomyomen der Uteruswand vorfanden.

So weit ich die kleinen, bis erbsengrossen, Ketten bildenden Parovarialcysten mikroskopisch untersuchte, habe ich an ihnen nur dieselben anatomischen Verhältnisse wie an den Uteruscystchen auffinden, zuweilen eine recht steife fibröse Wandung, ferner divertikelartige Ausbuchtungen und Nebencystchen oder anhängende Parovarialschläuche nachweisen können. Und wenn ich selbst glatte Muskelfasern in der fibrösen Wand einer solchen Cyste (Fall XVII) deutlich beobachtete, so glaube ich dennoch diese intraligamentären Cystchen wegen ihrer Aufstellung mitten im oder hart am Parovarium als Epoophoroncystchen, wie es bisher allgemeiner Gebrauch war, auffassen zu dürfen. Aus der Anwesenheit dieses Muskellagers auf eine andere Natur derselben zu schliessen, sie von Nebentuben abzuleiten und als paratubare oder als hydroparasalpingeale Cystchen zu deuten, diesem von Kossmann in neuester Zeit unternommenen reformatorischen Versuch kann ich nach meinen Erfahrungen nicht zustimmen.

Es sind aber hauptsächlich die grossen intraligamentären Cysten, diejenigen, deren Inhalt bis zu 1 oder selbst zu mehreren Litern ansteigt, gewesen, welche der Discussion über ihre Herkunft von den Epoophoronkanälchen unterzogen wurden, bis in unsere Tage hinein. Können sie, wenn ihre Grösse die eines Mannskopfes noch überschreitet, von einem so kleinen Organ, dessen sekretorische Leistung unbekannt ist, gar von einem einzigen Parovarialschlauch ausgehen? Fischel bejaht, Kossmann verneint diese Frage, weil sich mit dieser Deutung der Cysten das Vorkommen der niedrigen balkigen Vorsprünge, der sich auf ihrer Wand fast immer erhebenden zahlreichen Leisten, nicht gut verstehen liesse, besser vielmehr mit der Auffassung dieser als Resten der Schleimhautfalten einer accessorischen Tuba. Zudem sei ja das deutliche Parovarium aussen auf der Wand der intraligamentären Cyste ganz unbetheiligt von Klob oder im rückgängigen Zustande von Fischel, sogar ganz unverändert von Kossmann selbst nachgewiesen worden.

Diesem neuesten Versuch der Umdeutung möchte ich den Boden entziehen. Dazu drängt mich das Resultat der Untersuchung einer grossen im lateralen Theil des Ligamentum latum gelegenen, glatt ohne Eierstock exstirpirten Cyste, welche ich jüngst aus der chirurgischen Klinik von Herrn Kollegen Madelung frisch und uneröffnet zugestellt bekam. Mit den durch die Untersuchung der Adenomyome und der Adenocystome gewonnenen Erkenntnissen ausgerüstet, fand ich hier die gewünschte Gelegenheit, die Probe aufs Exempel zu machen und die für die Entstehung der Cyste aus dem Rest des Wolff'schen Körpers sprechenden Momente deutlich nachzuweisen, sowohl die partielle Flimmerung, als die hämatogene Pigmentirung der Wandung am Sitz der Drüsengänge und das Vorkommen der Pigmentkörper im Cysteninhalt. Namentlich aber gelang es, die cylindrischen Drüsenschläuche, die mit richtigem Cylinderepithel versehen, nicht nur aussen auf, sondern auch innerhalb der innersten Schichten der eigentlichen Cystenwand aufzufinden und die Einmündung eines solchen Rohres in den Cystenhohlraum zu verfolgen, somit das typische Verhältniss der Cysten, welche sich aus den Wolff'schen Kanälchen bilden, klar zu legen.

Uniloculäre hämorrhagische Parovarialcyste mit einmündenden Parovarialkanälen.

Elise G., 18jährige Landarbeiterin, hat seit 4 Monaten im Bauch einen etwa apfelsinengrossen sehr verschieblichen Tumor bemerkt, der nur bisweilen ziehende Schmerzen veranlasste und bis zur Laparotomie am 9. April 1895 über Kindskopfgrösse (13:11:10) erreichte. Der schwach eiweisshältige Inhalt, ziemlich genau 1 Liter, ist serös, hat ein sehr geringes specifisches Gewicht (1010) und eine dunkelbraunrothe Farbe bei durchfallendem, eine braungrüne bei auffallendem Licht, ist also dichroitisch, fast klar, nachdem er gestanden und ein ganz leichtes hellblutrothes Sediment gebildet hat. In diesem werden mikroskopisch nachgewiesen: a) wenig frische zum Theil kugelige rothe Blut-

körperchen, b) Stromata, c) sehr reichliche grosse Pigmentkörper, den Herzfehlerzellen gleich, grösstentheils mit rostbraunen Körnern gefüllt, aber auch mit diffus braun gefärbtem Protoplasma, zuweilen mit aussen anhängenden grossen schmutzig braun gefärbten Protoplasmakugeln — alles Pigment mit starker Eisenreaktion, d) grosse farblose Zellen, Knospenzellen zu nennen, weil sie aus ihrem mit einem grossen bläschenförmigen Kern versehenen Leib wie eine knospende Spore an einer Seite einen halbkugeligen (Taf. XII Fig. 4) oder halbeiförmigen Protoplasmaaufsatz (Z) tragen, welcher mit feinsten bewegungslosen Pseudopodien oder mit kleinsten Körnchen besetzt sein, aber auch noch einen zweiten Aufsatz auf seinem Gipfel emporschicken kann, e) Physalidenzellen meistens in Haufen und von gleicher Grösse wie d, f) ganz schmale und kurze cylindrische oder pyramidale Zellen, die auf der schmalen freien Fläche mit feinen, aber deutlichen Flimmern besetzt sind. An der frisch angeschnittenen, wenn auch auf der einen Seite etwas eingetrockneten Cystenwandung ist es leicht, ein einschichtiges, niedriges, meist kubisches, in den Buchten auch etwas höheres, oft flimmerndes Cylinderepithel nachzuweisen. Die Flimmerung ist aber deutlich vereinzelt an den aufsitzenden noch unveränderten Epithelzellen, nur an einzelnen kleinen Gruppen, nicht am ganzen Epithelsaum kontinuirlich wahrzunehmen.

Die Cyste liegt deutlich intraligamentär, ringsum vom glatten, ablösbaren Peritoneum überzogen; mit diesem ist die eigentliche 1—2 mm dicke Cystenwand durch etwas verschiebliches, lockeres, gefässreiches, subseröses Bindegewebe verbunden. Die Tuba, im Isthmus durchschnitten, liegt gleich hinter dem Durchschnitt ganz flach der Cyste auf und umkreist den grössten Theil ihres Umfanges; auch der Pavillon ist flach ausgebreitet auf der Oberfläche. Auf der entgegengesetzten Seite erhebt sich eine Gruppe von gestielten kolbigen Anhangsgebilden: 1. zwei in Cysten, 2. drei mit richtigen, wenn auch sehr kleinen Fransen endigend.

Sonst sind weder von aussen, noch von innen kleinere Nebencysten zu sehen; die Cyste ist ein offenbares Monocystom und besitzt kontinuirlich eine besondere Wandung, welches ich vor den anderen Theilen auszeichnet durch ihre Derbheit, ihre weisse Farbe und ihren Aufbau aus einem rein fibrösen, sehr dichten, etwas glänzenden und durchscheinenden Gewebe. An ihrer inneren Oberfläche ist die Cystenwand im Allgemeinen glatt, aber mit zahlreichen flachen Grübchen versehen, ganz frei von Papillen, mit zahllosen rothen, nachweisbar frisch hämorrhagischen Flecken besetzt. Bei der mikroskopischen Untersuchung senkrechter Durchschnitte ergiebt sich, dass diese derbe Tunica propria, dem Hornhautgewebe ähnlich, wohl platte Bindegewebszellen führt, aber keine Spindelzellen, welche an glatte Muskelfasern denken liessen. Dagegen sind letztere, in Bündeln geordnet, innerhalb jenes subserösen Bindegewebes in der Nähe der grösseren Blutgefässe anzutreffen; ferner sind hier zugleich klar gezeichnete, durch das typische Cylinderepithel charakterisirte Parovarialschläuche aufgestellt, deren Faserhülle ebenfalls längere glänzende und diffus färbbare protoplasmareiche Gebilde einschliesst, die den Muskelfaserspindeln durchweg gleichen. Das lockere Bindegewebe, welches diese Gruppen von Drüsenschläuchen, Venen- und Arterienstämmchen sammt den Muskelfasersträngen einbettet, ist stellenweise reichlich mit braunen Pigmentzellen durchsetzt, rings um die drüsigen Cylinder so reichlich, dass diese von einer unvollständigen Pigmentscheide umschlossen erscheinen. — Nicht nur sind ziemlich hohe Cylinderepithelien innen an der eigentlichen Cystenwand in den grubigen Einsenkungen der Oberfläche und darunter in dem fibrösen Bindegewebe epitheliale Einstülpungen wahrzunehmen, sondern auch deutliche, mit gutem Lumen versehene und mit kräftigem Cylinderepithel bekleidete Drüsencylinder, die meistentheils schräg verlaufen, zu erkennen, unzweifelhafte Parovarialschläuche, wenn sie auch keine besondere faserige Hülle besitzen; selbst

die Einmündung eines solchen Schlauches in einer leichten Einsenkung des einschichtigen Wandepithels kommt deutlich zu Gesicht.

Ueber die Beschaffenheit des Cysteninhalts verdanke ich dem Herrn Kollegen Hoppe-Seyler folgende Angaben:

„Die braune Flüssigkeit ist gefärbt von Hämatin und vielleicht etwas Methämoglobin. Auf Zusatz von Schwefelammonium erscheint bei spektroskopischer Untersuchung sehr bald der dunkle Absorptionsstreifen mitten zwischen den Linien D und E, später auch der schwächere auf E. Beim Schütteln mit Luft zeigen sich die Oxyhämoglobinstreifen nicht deutlich erkennbar. Hämatin ist also sicher deutlich vorhanden. In der Flüssigkeit sind enthalten für 100 g derselben

Eiweissstoffe (Albumin und Serumglobulin) .	0,6283 g,
Organische Stoffe im Ganzen	0,9707 „
Anorganische Stoffe	0,7330 „
Feste Stoffe im Ganzen bestimmt . . .	1,7026 g.
Specifisches Gewicht der Flüssigkeit .	1,01013.“

In dem vergangenen Jahre hat Pilliet eine aus dem Ligam. latum exstirpirte Cyste, in deren dicker Wand der Eierstock ausgebreitet war, welche nach der anderen Seite in einen kleinfingergrossen Kanal auslief, deswegen, weil die Wand des letzteren zahlreiche Krypten und kurze unverzweigte birnförmige Drüsen mit einschichtigen prismatischen Becherzellen auffinden liess, als ein Derivat des Rosenmüller'schen Organs und den anhängenden Kanal als einen erweiterten Gartner'schen Kanal bezeichnet; doch scheint mir diese Deutung noch mehrfache Einwände zuzulassen.

Killian hat ebenfalls, freilich nur in einem Falle (in dem vierten), den Lieberkühn'schen Darmdrüsen ähnliche Bildungen im Bindegewebsstroma der Cystenwand aufgefunden, lässt sie sich aber von den Buchten der gefalteten Wand aus sekundär entwickeln, indem sich ihr Cylinderepithel in das Bindegewebe einsenkte, während ich sie nach ihrem ganzen Verhalten als Reste der öfter erwähnten Verzweigungen und der divertikelartigen Seitensprossen der Parovarialschläuche betrachten muss. Ob ich mit Orth an das Paroophoron denken soll und nicht an die Epoophoronschläuche, welche ich deutlich in der subserösen Hülle der Cyste nachweisen konnte, will ich noch dahingestellt sein lassen. Blutbeimengung und Blutpigmentbildung, gelbliche, grünliche, selbst dichroitische Färbungen sind an dem eigenthümlichen Inhalt der Parovarialcysten nicht ganz selten (Bantock, Spiegelberg, Killian, Orth) gesehen worden, wenn die Farblosigkeit desselben notorisch auch die Regel ist.

Wie sehr die Gestalt aller hier diskutirten Cysten, wenigstens so lange sie noch nicht Erbsengrösse erreicht haben, von der Kugelform abweicht, wie regelmässig sie mit Buchten versehen und in drüsige Seitenkanäle zu verfolgen sind, das erhellt aus den hier beigegebenen Zeichnungen eben so deutlich, wie aus der obigen Spezialbeschreibung. Ihre typische Gestalt ist eine gestreckte und steht meist dem Cylinder näher als der

Kugel. Typisch ist ihre Aehnlichkeit mit den verästelten sackartigen Hohlgebilden, z. B. den Samenbläschen oder den Infundibula der embryonalen Lungen. Diese Besonderheit der Gestalt ist es, welche mich veranlasst hat, die Cysten von solchen Drüsenschläuschen, welche Zweige, kurze Zweige wenigstens, besitzen, abzuleiten. In der That kommt den Wolff'schen Drüsenschläuchen diese Astbildung in reichem Maasse zu. Bekannt sind den Embryologen solche dichotomischen Zweigbildungen an den Kanälchen des Wolff'schen Körpers, wie auch den Anatomen die Seitenzweige an den Blinddärmchen des Parovariums und an den Drüsengängen des Organs von Giraldès. Aber diese grossen Zweitheilungen folgen nicht so dicht hinter einander, wie es erforderlich wäre, um damit die reiche Verästelung der Kanäle unserer Adenome in Analogie setzen zu können. Indessen giebt es, wie ich mich überzeugt habe, in dem ganzen System der Parovarialschläuche des erwachsenen Weibes immer Abschnitte, in denen kurze Seitensprossen dicht gedrängt, aber erst mikroskopisch sichtbar erscheinen, und zwar bleiben diese Sprossen fast ausnahmslos in die fibröse Tunica propria des Parovarialschlauchs mit eingeschlossen, ragen also daran aussen gar nicht oder nur unbedeutend hervor. Längst bekannt und dargestellt an den Röhren des Giraldès'schen Organs, sind sie an dem menschlichen Parovarium meines Wissens nur von Tourneux (vergl. S. 118) beschrieben worden. Auch bei den Säugethieren liegt eine bezügliche Schilderung nur in den durch Zeichnungen (II, III, VI und VII) von Tourneux erläuterten Beschreibungen des Réseau ovarien vor, am evidentesten vom Rind und den Zeichnungen nach am besten mit den Verhältnissen unserer Adenome zu vergleichen. Noch treffender ist der Vergleich mit den Wahrnehmungen, welche Koelliker am Organe von Giraldès beim erwachsenen Menschen machte, nachdem das Bindegewebe durch Kalibehandlung durchsichtig geworden war, und welche er durch die Fig. 386 der 5ten Auflage des Handbuchs der Gewebelehre (1867) illustrirt und folgendermaassen schildert: „Die Röhren sind entweder einfach und dann gerade oder geschlängelt, „oder sie besitzen Ausläufer selbst in solcher Zahl, dass sie Abschnitten „der Prostata oder einer embryonalen Parotis ähnlich werden. Hie und „da besitzen einfache Röhren auch Auftreibungen, und diese, indem sie „sich abschnüren, geben dann zur Entstehung der einzelnen Blasen „Veranlassung.“ Desgleichen können die Schilderungen, besonders auch die vielen Abbildungen, welche Giraldès von den Drüsenschläuchen seines Organs veröffentlicht hat, sehr passend zum Vergleich herangezogen werden. Sie lehren nämlich das Vorkommen von Ausbuchtungen der Röhren sowohl in ihrem Verlauf, als an ihrem Ende, ferner das Vorkommen von hintereinander aufgestellten Cystchen und von einfachen, aber stark ausgebuchteten Bläschen, welche sich aus den Dilatationen der Röhrchen entwickelt haben und durch Abschnürung von diesen selbst-

ständig geworden sind, kurz die Anwesenheit von Gestalten, welche sich in jeder Beziehung mit den Formen der Röhren und Cysten unserer Geschwülste decken; namentlich bezeugen sie die Identität der Dilatations terminales mit unsern Endkolben und Endkolbencysten, und der Tubes à enroulements en noeuds mit den hier geschilderten Aussackungen der gewundenen Abschnitte der Epoophoronschläuche. Füge ich meinen bisherigen Angaben noch hinzu, dass auch die Parovarialschläuche beim erwachsenen Weibe variköse, selbst retortenartige Erweiterungen ihres Lumens regelmässig in ihren gewundenen Abschnitten auffinden lassen, so sind wohl, wie mir scheint, alle an den Parovarialschläuchen vorkommenden Variationen erschöpft, damit aber auch die mannigfaltigen Gestalten, welche die Drüsenkanäle in unsern Adenomyomen und die daraus entspringenden Cysten besitzen, klar bezeichnet und verständlich gedeutet. Für die Anordnung der drüsigen Schläuche und Kölbchen in den Adenomyomen der Tubenwinkel und der eigentlichen Tubenwand erscheint der Vergleich mit der Aufstellung der Drüsengänge der Prostata ganz besonders zutreffend, namentlich auch hinsichtlich ihrer cystischen Erweiterungen.

In den letzten beiden Abschnitten hat sich uns vielfach die Gelegenheit geboten, die Verhältnisse des drüsigen Antheils der Uterusadenomyome mit den Strukturen zu vergleichen, welche wir an den Drüsenschläuchen desjenigen Ueberrestes des Wolff'schen Körpers kennen, den wir beim männlichen Geschlecht als Giraldès'sches Organ bezeichnen. Hier wie dort dieselben Verhältnisse in der Gestalt der Drüsengänge, in der Art ihrer Verzweigung, in dem Wechsel der Cylinderform des Epithels und der Flimmerbekleidung, in der varikösen Gestalt der Lumina und in der Cystenbildung, in dem Gehalt an Pigmentkörpern, endlich auch in dem Vorkommen von glomerulusartigen Gebilden die vollständige Analogie! Musste ich nach diesen Befunden nicht den Schluss ziehen (s. meinen im naturw. medic. Verein in Strassburg am 19. Mai 1893 gehaltenen Vortrag), dass die drüsigen Apparate unserer Tumoren das Analogon des Giraldès'schen Organs und das eigentliche Paroophoron des Menschen vorstellen? Waldeyer's, das Paroophoron betreffende, Angabe lautet: „Auch beim erwachsenen Weibe findet man bei sorgfältiger „Präparation im breiten Mutterbande medianwärts vom Nebeneierstock, oft „bis unmittelbar an den Uterus heran, mehrere schmale, mit epithelialen „Zellen und körnigem Zelldetritus gefüllte Kanälchen, die hier und da mit „einander anastomosiren und unzweifelhaft die Reste des Urnierentheils „vom Wolff'schen Körper darstellen. Aus ihnen geht gewiss ebenfalls ein „grosser Theil der an den breiten Mutterbändern so häufigen Cysten hervor." Diese Beschreibung Waldeyer's hat bei den Embryologen und vergleichenden Anatomen immer mehr Zustimmung, auch in den embryologischen Lehrbüchern schon Aufnahme gefunden, weniger Verwendung bei

den Forschungen der Pathologen. Schon Kobelt schilderte in seiner detaillirten Beschreibung das eigenthümliche Verhalten des von ihm bei Kälbern und Kühen am Gartner'schen Kanal ganz konstant gefundenen „Strahlenanhangs", dessen einzelne Strahlen in einer fortlaufenden Reihe wie die Strahlen eines Federbartes von der inneren Seite des Ganges in spitzem Winkel abgehen und fächerartig gegen die Seite des Mutterkörpers und Mutterhorns aufwärts steigen, um sich an ihnen anzuheften. Am Ursprunge einzelner Fäden sitzt nicht selten eine blasige Ausbuchtung des Ganges. Die Strahlen selbst aber hatte Kobelt noch nicht mit Bestimmtheit hohl gefunden oder injiciren können, war aber überzeugt, in ihnen wegen ihrer Verbindung mit dem Ausführungsgang des Wolff'schen Körpers „vielleicht die Reste der obliterirten Blinddärmchen vor sich gehabt zu haben." Ob dieser klar beschriebene Befund am Uterushorn des Rindes oder eines anderen Säugethieres von anderen Autoren bestätigt wurde, habe ich nicht in Erfahrung bringen können. Bei meiner Auffassung der geschilderten Adenome als Urnierenderivate sah ich mich daher veranlasst, die Mesosalpinx meines Materials in ihrem medialen Theil auf die von Waldeyer und auf die von Kobelt erhobenen Befunde zu prüfen, wenigstens an den der Leiche entnommenen Objekten, falls an ihnen der mediale Theil der Mesosalpinx nicht abgeschnitten, operativ verletzt oder durch chronische Entzündung und Verwachsung eben so verdorben und unbrauchbar geworden war, wie an den vom Lebenden exstirpirten Uteri durch die Operationsschnitte. Ein positives Resultat konnte ich aber nicht verzeichnen, auch nicht unzweifelhafte Spuren von Waldeyer's epithelbekleideten Kanälchen oder von Kobelt's Strahlenkranz in dem sich an den verdickten Tubenwinkel anhaftenden Theile des Ligamentum latum nachweisen. Jedenfalls bildet der Befund von drüsigen Einrichtungen im Ansatztheil des breiten Mutterbandes am Uterus keine regelmässige oder häufige Beigabe unserer Tumoren.

Eben so wenig ist es mir gelungen, Reste des Wolff'schen Körpers, welche als das Paroophoron zu bezeichnen gewesen wären, innerhalb der Uterus- oder der Tubenwand von Neugeborenen und Kindern aufzufinden, und ich bekenne, dass ich in diesem Punkte leider eine Lücke in meinen Ausführungen bestehen lassen muss. Mehr als ein Dutzend solcher Uteri aus dem Kindesalter habe ich systematisch zu untersuchen nicht die Zeit gefunden, und gebe deswegen die Hoffnung nicht auf, dass sich inmitten des Myometriums der Tubenwinkel embryonale Reste der Urniere, Drüsenschläuche wie im Giraldès'schen Organ beim Manne, mikroskopisch werden darstellen lassen. Ich fühle mich aber jetzt schon berechtigt, die Erwartung zu hegen, dass sich in der Uterus- und Tubenwandung wenigstens vereinzelte Drüsenschläuche zuweilen werden nachweisen lassen, da mir dieses im rechten Tubenwinkel der Fälle VI und XXV, ohne dass es

hier zur Bildung eines Tumors gekommen war, schon gelungen ist. Auch Rieder's, wie ich thatsächlich bestätigen konnte, sehr zuverlässige Uterusuntersuchungen auf Stufenschnitten und ihre Resultate verstärken meine bezüglichen Erwartungen. Nicht nur wies er in einem Fünftel der untersuchten, grösstentheils jugendlichen Fälle, Reste des Wolff'schen Ganges, sondern auch am entsprechenden Ort einen muskulösen Fascikel nach und sah diese Einrichtung schon hoch oben am Uteruskörper, hart neben seinem Rande zwischen den grossen Uterusgefässen, zum Theil noch im Ligamentansatz, verlaufen, um sich an der Cervix ganz in die Muskelsubstanz zu betten und der Cervicalhöhle auf 1 mm Entfernung nahe zu treten. Rieder traf aber bei Zwillingen (18,5 cm Kopffersenlänge) auch „eigenthümliche „Anhäufungen von Cylinderzellen zu beiden Seiten am Rande der Muskulatur des Uteruskörpers im Lig. latum — freilich meist ohne deutliches „Lumen — daneben aber rundliche Konglomerate von weiten gewundenen „Kapillargefässen, welche Aehnlichkeit mit den Glomerulis der Nieren besitzen — diese wahrscheinlich als Ueberreste des Wolff'schen Körpers „(Glomeruli und Kanälchen der Urniere) aufzufassenden Bildungen etc.“ In allerneuester Zeit hat G. Ricker wohl an derselben Stelle, nämlich „nahe der seitlichen Kante und dem Fundus zweier Uteri älterer Frauen“ je ein linsengrosses gelbes, unter der Serosa gelegenes Körperchen drüsigen Baues wahrgenommen und darin parallel gestellte, gestreckt oder gewunden verlaufende Kanälchen, welche angeblich frei in den Peritonealraum mündeten, ausserdem kernreiches Bindegewebe und einzelne peripherisch gelegene Muskelfaserbündel, auch Cystchen, somit die typischen Bestandtheile meiner Adenominseln wieder gefunden — freilich nicht die den Glomeruli ähnelnden Konglomerate. Trotz dieses Mangels möchte ich die Richtigkeit der Ricker'schen Auffassung dieser „Körperchen“ als Ueberreste des medialen Theils des Wolff'schen Körpers gewiss nicht beanstanden, vielmehr seine Bezeichnung derselben als Paroophora dadurch befürworten, dass ich meine schon im Jahre 1893 publicirte, von ihm absichtlich nicht erwähnte These wörtlich wiederhole: „Jene Drüsenschläuche wären also das Paroophoron des Weibes.“

Dieselbe Lage in dem subserösen Gewebe hat auch das ganz analog gebaute Körperchen des männlichen Geschlechts, die Paradidymis oder das Giraldès'sche Organ. Ihm kommt nicht minder dieselbe Neigung zu, Cysten zu bilden; ebenso dürfen die in dem Nebenhodenkopf so häufig erscheinenden Cysten wohl auf die in ihm gebetteten embryonalen Reste des Wolff'schen Körpers, nämlich auf diejenigen, welche zur Bildung der Nebenhodenkanäle und des Rete testis nicht verbraucht worden sind, am natürlichsten zurückgeführt werden. Bewahren dabei diese rudimentären Wolff'schen Blinddärmchen als Vasa aberrantia ihren Zusammenhang mit den Vasa efferentia oder den Nebenhodenkanälchen, so können sie sich

gemäss der von Virchow in Anbetracht ihrer Lage aufgestellten Hypothese zur extravaginalen Spermatocele entwickeln.

Die in dieser Weise aus den Wolff'schen Drüsengangresten entstandenen Cysten stellen alsdann, wie M. Roth nachgewiesen hat, Terminal- oder wie ich in Analogie mit den kleineren Parovarialcystchen sagen möchte, Endkolbencysten dar, vorausgesetzt, dass sie richtige Blinddärmchen, also an einem Ende geschlossen waren. Kocher ist es gelungen, vom Vas deferens aus Quecksilber in die Höhle einer solchen extravaginalen Spermatocele einzutreiben, nachdem Luschka schon in umgekehrter Richtung durch Einführung einer Borste von der subserösen Nebenhodencyste aus ihre Kommunikation mit den Nebenhodenkanälchen ermittelt, öfters auch durch Einsetzen des Tubulus in solche Hydatiden am Kopfe des Nebenhodens die schönsten Injectionspräparate seiner Kanälchen bekommen hatte. In einer Reihe von Arbeiten hat uns M. Roth aber auch über die Entstehung der anderen Art der Spermatocele, nämlich der intravaginalen oder der Hydrocele spermatica Aufschluss gegeben, indem er zeigte, dass sich das Wolff'sche Kanälchen mit seinem andern Ende in die Höhle der Tunica vaginalis propria eröffnen und damit den Uebertritt des Samens in diese vermitteln, dass dasselbe somit auf dem frühembryonalen Zustand des Segmentalorgans, welches mit der Bauchhöhle kommunizirt, verharren kann, ja dass sogar diese Oeffnung wegen ihres deutlichen Flimmerbesatzes als richtiger Wimpertrichter bezeichnet werden darf. Endigt das restirende Kanälchen des Wolff'schen Körpers dagegen an seinen beiden Enden blind, besitzt es also wie die Kanäle des Giraldès'schen Organs auch keinen Zusammenhang mit den Samen leitenden Wegen, so kann sich aus demselben eine abgeschlossene Cyste, das sog. nicht spermatische Cystoid des Nebenhodens bilden, vielleicht auch die vereinzelte Cyste im Rete vasculosum testis (Steudener, Rosenbach, Roth) oder gar im Hoden. Jedenfalls haben nachweislich alle genannten an und neben der Epididymis aufgefundenen Cysten, mögen sie Samenfäden enthalten oder nicht, mit einander, wie mit den Cysten des Parovariums und mit den Cysten unserer Adenomyome, aber auch mit den Vasa aberrantia zwei wesentliche Attribute gemein, den Flimmerbesatz des Epithels und seine Einschichtigkeit, durchschnittlich auch die cylindrische oder kubische Gestalt der Epithelzellen.

Indess nicht nur die vereinzelten Cysten des Hodens selbst, welche mit Flimmerepithel ausgekleidet sind, möchte ich mit Ziegler auf solche Reste Wolff'scher Kanäle zurückführen; ich hoffe, auch in das noch dunkle Gebiet der Entstehung der Adenome und Cystadenome des Hodens werde ich durch die in der vorliegenden Untersuchung zu Tage geförderten Erkenntnisse etwas Aufhellung bringen können. Malassez' Behauptung, dass sie sich im Hodenbindegewebe entwickeln, steht die ältere, näher

liegende, zuletzt auch von Langhans beibehaltene Anschauung gegenüber, dass das Adenom aus den Samenkanälchen des Hodens entsteht, obwohl zu ihr das gänzliche Fehlen von Samenfäden, sowie die nicht zu leugnende Bauverschiedenheit der neuen Drüsenkanälchen von den normalen Samenkanälchen gar nicht recht passen will. Wenn ich nun die Schilderungen beider Autoren, namentlich Langhans' treffliche Angaben und bildliche Darstellungen in Betracht ziehe, und mit den Verhältnissen der Cystadenome des Uterus und der Tuba vergleiche, so springt in so mancher Hinsicht die Aehnlichkeit sehr ins Auge. Die buchtige Form der Cysten, das Angeschlossensein von Drüsengängen, das Cylinderepithel in einfacher Lage (daneben geschichtetes Plattenepithel), das Vorkommen von Flimmern — lauter uns wohlbekannte Eigenthümlichkeiten der Adenocysten des weiblichen Genitalschlauchs — führt auch Langhans auf, und seine Zeichnungen könnte ich direkt als typische Illustrationen der in unseren voluminösen Adenomyomen gesehenen Bauverhältnisse, ich meine den adenomatösen Antheil des Tumors, verwenden. Namentlich sind aber die von Langhans beschriebenen „kleineren Felder", in welche die grösseren Lappen der Geschwulst zerfallen, wie mir scheint, in jeder Beziehung mit unseren Adenominseln zu vergleichen, sowohl hinsichtlich ihres Stromas, welches sehr zellenreich, mehr dem Granulationsgewebe gleichend genannt wird, als auch deswegen, weil in jedem Felde regelmässig mehrere Kanälchen neben einander eingebettet, selbst Hauptkanäle mit blinddarmförmigen Aussackungen und kleinere verästelte Kanälchen deutlich erscheinen. Auch die scharfe Grenze jenes cytogenen Bindegewebsstromas gegen die mehr faserigen Septa zwischen den Feldern wird deutlich genug von Langhans in ganz gleicher Weise beschrieben, wie der Rand der Adenominsel in meinen Darstellungen. Sollten wir in der Voraussetzung, dass diese Aehnlichkeit durch kommende Untersuchungen als durchgehend und typisch befunden wird, nicht dem Gedanken Raum geben dürfen, dass auch im Hoden die Reste des Wolff'schen Körpers zu cystischen Dilatationen geneigte Adenome hervorbringen können, gerade wie in der Uteruswand?

Wenn ich auch bei einer Revision der Literatur der Adenocystome des Eierstockes keine Schilderungen und keine Angaben gefunden habe, welche einem Vergleich mit den Befunden in unseren Adenomyomen gleich günstig lauteten, wie diese Schilderungen des Hodencystoids, so ruht doch die Vermuthung, dass auch gewisse Formen der Eierstockcysten von den im Eierstockhilus eingeschlossenen Resten des Wolff'schen Körpers herrühren, bereits auf guter Unterlage. Bezüglich der im Eierstock aufgefundenen Flimmercysten ist dieselbe ja schon mehrfach geäussert worden. Eine Prüfung derselben an der Hand der jetzt erkannten speciellen Verhältnisse der Adenocysten der Uterus- und Tubenwand wird über ihre Berechtigung voraussichtlich bald ein entscheidendes Urtheil fällen lassen.

VI. Argumente gegen die Ableitung der Adenome von den Schleimhautdrüsen des Uterus.

Die positiven Momente, welche mich bestimmt haben, die drüsigen Elemente in der Uterus- und Tubenwand als restirende Wolff'sche Kanälchen aufzufassen, genügen noch nicht, um der von anderen Forschern, besonders von Diesterweg, Schröder und Ruge, Hauser etc. vertretenen Hypothese, dass die Drüsenschläuche verlagerte Uterindrüsen wären, den Boden zu entziehen. In so manchen Punkten ähneln die adenomatösen Drüsenschläuche auch den Uterindrüsen, besonders in der Beschaffenheit des Epithels. Alle meine Versuche, ein charakteristisches Unterscheidungsmittel zu gewinnen, eine durchgreifende Differenz in der Färbung herauszufinden, blieben ohne Erfolg; denn die Epithelzellen der Tumoren boten gegenüber den Färbemitteln auch nicht immer ein und dasselbe Verhalten dar. Eben so wenig brachte die Doppelfärbung mit Alaunkarmin und Pikrinsäure, welche ich deswegen anwandte, weil Wiedersheim damit das Protoplasma der hellen Epithelzellen der Sekretionskanäle der Vorniere bei Reptilien allein gelb gefärbt bekommen und von den dunkeln Zellen differenzirt hatte, an meinen anders vorbehandelten Objekten eine typische Färbung zu Wege. Die Unterschiede in der Höhe des Epithels sind nicht massgebend, den Flimmerbesatz können wir ebenfalls als ein absolut sicheres Unterscheidungsmerkmal nicht bezeichnen, da nach C. Friedländer und Lott die Uterindrüsen ein Flimmerepithel führen, da sie unter besonderen Verhältnissen Flimmerepithel vielleicht bekommen können. Die Astbildung, wie wir sie an den Drüsenschläuchen in unsern Tumoren kennen gelernt haben, kommt den Uterindrüsen in dem gleichen Umfang wohl nicht zu, einfache dichotomische Theilung ist aber bekanntlich an diesen auch zu finden.

Cysten entstehen aus den Uterindrüsen unter pathologischen Verhältnissen ungemein häufig, durchschnittlich in Kugelgestalt, während wir in unsern Adenomyomen freilich eine andere Form, die langgestreckte, die buchtige oder variköse Gestalt, und die Abweichung von der Kugelform als das typische Verhalten der Adenocysten kennen gelernt haben. Aber könnte diese Eigenthümlichkeit nicht damit zusammenhängen, dass die Drüsenschläuche in die stark faserige und stark durchflochtene Substanz des Uterus

eingelassen sind, und dass diese Muskelsubstanz einen gestaltenden Einfluss auf die hineinwachsenden Drüsenkanäle ausübt, namentlich dann, wenn sie cystisch erweitert werden?

Auch das cytogene Bindegewebe bildet keine charakteristische Besonderheit des Drüsengewebes unserer Adenome. Die Uterindrüsen stecken ja ebenfalls in einem solchen lymphadenoiden Bindegewebe, welches namentlich, sobald hyperplastische Processe in der Uterinschleimhaut aufgetreten sind, dasselbe lockere Gefüge und denselben Reichthum an kurzen protoplasmaarmen Bindegewebskörperchen bekommen kann, wie das Stroma der Adenome. Bezeichnen wir doch wegen dieses Zellenreichthums den Bau der Uterusschleimhaut in der Schwangerschaft, den Bau der Decidua als einen sarkomatösen! Ganz im Sinne dieser Vorstellung hat sich Rokitansky veranlasst gesehen, wegen des identischen Bauverhältnisses für seine Uterin- und Ovarialgeschwülste den Ausdruck: Cystosarcoma zu wählen, und, um das Vorkommen von Uterindrüsen zu bezeichnen, hinzuzusetzen: adenoides uterinum. In der That ist die Aehnlichkeit mit der Uterusschleimhaut ganz unverkennbar, ist so auffällig, dass in jedem Beobachter bei der flüchtigen Betrachtung unmittelbar die Vorstellung erweckt wird, es liege Uterusschleimhautgewebe vor, welches in das eigentliche Muskelgewebe der Uterus- und Tubenwand transponirt sein müsste. Gewiss ist es schwer, diese Theorie der Verirrung eines Schleimhautkeims streng zu widerlegen; sicherlich wäre es zu weit gegangen, wollte man die Möglichkeit leugnen, dass die äusseren Enden der Uterindrüsen einmal tiefer wie gewöhnlich in die Muscularis des Uterus einwüchsen und alsdann abgeschnürt zur Cystenbildung verwendet würden. „Aber diese Auffassung kann allenfalls für die „kleineren bisher beobachteten Formen submuköser oder polypöser Cysto„myome ihre Anwendung finden", erkläre ich mit Breus; um damit auch den Drüsenbefund in den äusseren Wandschichten, in der Subserosa oder gar im intraligamentären Gewebe verständlich zu machen, würden wir aber noch mehrere Hilfshypothesen hinzufügen müssen. Bekanntlich ist die Uterusschleimhaut bis zur Geburt fast ganz drüsenlos. Dass aber noch in späterer Epoche, in den ersten Lebensjahren oder gar beim erwachsenen Weibe die nunmehr fertig gestellten Drüsen bis unter die Serosa wachsen sollten, und zwar heranwachsen zu einem ganz indifferenten, nicht bösartigen Geschwulstgewebe, wie es uns in den hier geschilderten Geschwülsten entgegentritt, das wäre eine Vorstellung, welche mit allen heute giltigen Lehren im krassen Widerspruch stehen würde. — Denkt man aber an eine Verirrung eines Epithelkeims schon in der früheren Embryonalzeit, so könnte nur das Epithel des Müller'schen Kanals in Betracht kommen. Letzteres liegt dem Epithel des Wolff'schen Ganges so nahe, dass die Behauptung, letzteres sei die Brutstätte für die epithelbekleideten Drüsenschläuche, vom Wolff'schen Kanal seien Reste unverbraucht zurückgeblieben und deswegen

im späteren Leben zu Producenten der Adenomyome geworden, mindestens eben so gut begründet erscheint, wie jene Theorie, welche dafür das Epithel des Genitalschlauches selbst, den physiologischen Schleimhautbildner, in Anspruch nimmt. Breus hat ja diesen Rudimenten des Gartner'schen Ganges die principielle Bedeutung, die Urheber der drüsigen Strukturen in den Adenomen seiner beiden Tumoren gewesen zu sein, nicht ohne Berechtigung beigelegt.

Hauptsache bleibt es, für diese Urheberschaft die Aufstellung der Tumoren am Genitalschlauch zu berücksichtigen. In dieser Hinsicht resümire ich aus meinen Schilderungen der Adenomyome die betreffenden Thatsachen in folgender Zusammenstellung:

1. Die Adenomyome werden regelmässig in der Wand der Tuba und des Corpus uteri, nur ausnahmsweise und rudimentär in der Wand der Cervix beobachtet, reichen also nicht so weit abwärts, als der Gartner'sche Kanal am kindlichen und erwachsenen Uterus verfolgt worden ist.

2. Die richtigen Adenomyome, d. i. makroskopische Tumoren, kommen am Corpus uteri ganz vorwiegend in den äusseren Wandschichten, in dem Stratum vasculosum und subserosum vor und durchbrechen das Stratum submucosum höchstens mit kleineren Abtheilungen, welche als Ausläufer des in den äusseren Schichten gelegenen Hauptherdes angesprochen werden können. Innerhalb der Tubenwinkel treten die Adenomyome und die Adenocystome, wenn sie auch meistens die subseröse Schicht erreichen, in ihrer Hauptmasse der Achse näher und bilden sogar besondere centrale Tumoren, erreichen die intramurale Tuba selbst und respektiren in der Regel ihre Muscularis propria, können sie aber auch durchbrechen und mit ihrer Schleimhautlage in direkte Berührung treten, ja auch sie durchdringen. An den Tubentumoren ist diese mehr centrale Aufstellung die unbedingte Regel und der Einbruch in die Schleimhaut kein ungewöhnliches Ereigniss, so wie die Veränderung des Lumens der Tuba eine häufige Folge.

3. Die Adenomyome, namentlich die cystischen, können sich auch aus dem Myometrium ganz heraus heben, auf und neben dem Uterus in der Serosa oder innerhalb bindegewebiger Adhäsionen oder gar als intraligamentäre Tumoren erscheinen.

4. Die richtigen Adenomyome haben in allen meinen Beobachtungen am Uteruskörper ihren Sitz auf der Dorsalseite, diese gerechnet bis zum Uterusscheitel hinauf. Sind sie gleichzeitig in der ventralen Uteruswand nachzuweisen (in den Fällen I, II, XI), so treten sie hinsichtlich ihrer Grösse hier immer gegenüber den rückseitigen Tumoren ganz zurück.

Eine einzige Ausnahme bildet der Fall VI. mit dem scharf begrenzten Sitz der cystischen Geschwulst in der ventralen Uteruswand oberhalb der Cervix. Auch am Tubenwinkel gipfelt das Adenomyom meistentheils auf der Dorsalseite des Uterusscheitels. Fusswärts von der

intramuralen Tube ist dagegen der Tumor stets schwächer entwickelt, niemals ein Ausläufer gesehen, welcher gegen die Uteruskante, gar bis in den Ansatz des breiten Mutterbandes hin hervorgeragt hätte. Eher überwiegt in den Tubentumoren derjenige Theil der Tumormasse, welchem der Ansatz der Mesosalpinx an die Tuba entspricht, während auf den vom Peritoneum überzogenen Seiten der Tuba die subserösen Lager nur vereinzelte Herdchen in zerstreuter Aufstellung enthalten.

Die Ausbreitung der Adenomyome längs des Genitalschlauches entspricht also nicht der ganzen Länge des Müller'schen Ganges, ebenso wenig des Wolff'schen Kanals. Abwärts ist ihr Bezirk nahezu mit dem Anfang der Cervix abgegrenzt (Punkt 1). Der Quere nach liegt die Grenze ihres Ausbreitungsbezirkes in der Regel ausserhalb der der Tuba eigenen Muskelschicht und des ihr analogen Stratum submucosum der Uteruswand (Punkt 2). Ein Durchbruch dieser Schichten und ein Zusammhang der Adenome mit der Schleimhaut ist nicht ausgeschlossen; in diesem Falle liegt aber doch das Centrum oder der Schwerpunkt der ganzen Tumormasse gewöhnlich in den äusseren Schichten der Wandung des Genitalschlauches (Punkt 4). Andererseits erheben sich die peripher gelegenen Tumoren der gleichen Art nicht selten über die muskulöse Wand des Uterus ganz hervor und kommen in das parametrale oder subseröse Bindegewebe zu liegen (Punkt 3). — Alle diese Lageverhältnisse passen schlecht zu der Annahme, dass die drüsigen Antheile der Tumoren von der Schleimhaut des Uterus abstammten. Warum sollten sie der Cervix, deren Schleimhaut mit den grössten Drüsen versehen ist, fehlen? Wie aber andererseits der Tubenschleimhaut entsprossen sein, welcher doch die richtigen schlauchförmigen Drüsen anerkanntermaassen gänzlich fehlen? Bei den ausserhalb der eigentlichen Uterussubstanz gelegenen Tumoren anzunehmen, dass sie den transponirten Drüsen des Endometriums entsprungen, wäre gewiss eine gewagte Hypothese; und für die unbedingte Bevorzugung der Dorsalwand des Uterus und der Scheitelseite des Tubenwinkels desselben (Punkt 4) findet man kaum ein Verständniss, wenn man der Annahme des Ursprungs aus der Uterusschleimhaut huldigt. Ist doch diese ganz gleich gebaut und gleicherweise mit Drüsen versehen an der Ventralwand, wie an der Dorsal- und der Scheitelwandung des Uterus! Auch liesse sich, wäre diese Annahme richtig, wohl erwarten, dass die Adenomyome bei ihrer Neigung, sich diffus auszubreiten, in der Uteruswandung nach allen Seiten rings um die Uterushöhle sich entwickelten und um dieselbe eine vollständige Mantelzone bildeten, ja um so mehr erwarten, als eine solche Aufstellung rings um die Tube, bei den „centralen" Tubenwinkeltumoren dem Forscher schon faktisch zu Gesicht kommt.

Dagegen finden die angeführten Lagerungsverhältnisse unserer Tumoren in der Wandung des Genitalrohres, namentlich die Bevorzugung der Dorsal-

wand des Uterus seitens der Entwicklungsgeschichte eine genügende Erklärung in der innigen Nachbarschaft des Müller'schen Kanals zum Wolff'schen Körper, beziehungsweise zum Wolff'schen Kanal. Nicht nur, dass beide Kanäle da, wo sie zuerst auftreten, einander ganz nahe, ja stellenweise so fest verschmolzen erscheinen, dass man behauptet hat, der Müller'sche Gang würde aus der ventralen Wand des Wolff'schen Kanals abgespalten! Sicher ist auch, dass jener distalwärts längs des Wolff'schen Ganges sich verlängert; und mit Recht wird gegenwärtig dieser als das Leitgebilde des Müller'schen Ganges bezeichnet. Besteht auch noch eine Differenz hinsichtlich der genetischen Beziehungen dieser drei Organe zu einander, so sind doch die Autoren, namentlich aber die Untersucher menschlicher Embryonen darüber einig geworden, dass der Müller'sche Kanal der am meisten ventral gelegene ist. Proximal beginnend auf der lateralen Seite des Wolff'schen Körpers und auch des Wolff'schen Kanals, sobald dieser erschienen ist, nähert sich diesem der Müller'sche Gang und gelangt dann weiter distalwärts an die mediale Seite des Wolff'schen Körpers, um dabei auch den Wolff'schen Gang zu kreuzen und seine mediale Seite, diejenige, welche in seinem proximalen Theil die Querkanälchen des Wolff'schen Körpers aufnimmt, zu gewinnen. Wo immer in der Plica uro-genitalis beide Kanäle nebeneinander zu sehen sind, da liegt der Müller'sche Gang etwas ventralwärts; an der Kreuzungsstelle tritt sein Epithel von der Bauchseite her so innig in Berührung mit dem Epithel des Wolff'schen Kanals (Minot, Nagel), dass die Meinung aufkam, jenes aus diesem herleiten zu dürfen. Die Tubenleiste, zuerst nur eine Verdickung des Mesothels oder Peritonealepithels, ist als ein schmaler Streifen längs des Wolff'schen Körpers, und zwar auf seiner ventralen Seite zu erkennen, so bei der Eidechse in seiner ganzen Länge, bei Vögeln und Säugethieren auf die laterale Kante des Wolff'schen Organs gerückt, aber beim Menschen zugleich deutlich ventralwärts vom Wolff'schen Kanal und Körper aufgestellt (Janosik). Die Dorsalwand des Müller'schen Ganges wird somit wegen ihrer unmittelbaren Nachbarschaft mit Kanälchen des Wolff'schen Körpers am leichtesten in die Lage kommen, sich Ueberreste des letzteren einzuverleiben. Dass sich diese Inkorporationen durch die ganze Dicke der Uteruswand erstrecken, dass selbst die Aussengrenze der Uterus- und Tubenschleimhaut von diesen Einschlüssen erreicht, selbst überschritten werden kann, begreift sich leicht aus der erwähnten Verschmelzung der beiderseitigen Epithelien des Wolff'schen und Müller'schen Ganges, so wie aus dem notorischen Verlauf jenes Kanals innerhalb der Uteruswandung. Jener erreicht nahezu, wie Rieder nachgewiesen hat und wie ich bei meinen Untersuchungen bestätigen konnte, die Schleimhaut des Uterus, wenigstens in der unteren Hälfte der Cervix. Namentlich sah ich in unmittelbarer

Berührung mit den Cervikaldrüsen mikroskopische Cystchen, welche sich in ihrer Gestalt ganz verhielten, wie die Cystchen in den an der Stelle des Gartner'schen Ganges aufgetretenen Adenomen, Cystchen, welche wohl Hyalin einschlossen, aber keinen Schleim, wie die Nachbarn, die aus den Cervikaldrüsen entstanden. Eine absolute Entscheidung darüber, ob solch' ein Cystchen, ob ein Drüsendurchschnitt den Uterindrüsen zugehört oder ein Abkömmling des Wolff'schen Körpers zu nennen ist, kann man freilich nicht immer mit Sicherheit treffen.

Die obigen Schilderungen der adenomatösen Theile der Uterustumoren haben dargethan, dass die Drüsenschläuche in den geschlossenen Ordnungen oft parallel nebeneinander „im Gänsemarsch" aufgestellt erscheinen. Diese Ordnung derselben fordert am unmittelbarsten den Vergleich mit der Anordnung der Uterindrüsen heraus und begünstigt zumeist die Vorstellung, dass dieses adenomatöse Gewebe mit der Uterinschleimhaut identisch sei. Hiergegen will ich an die Beschreibung erinnern, welche Rieder von dem Gartner'schen Gang bei Kälbern gegeben hat, namentlich an seine Zeichnung 1, in welcher „man das Lumen eines engen Kanals mit massenhaften „Ausbuchtungen und Verzweigungen besetzt sieht, sodass er geradezu eine „drüsige Einrichtung besitzt". Weiter ist hinsichtlich dieser Ordnung der Drüsenschläuche, sowie ihrer doppelsägeartigen Gestalt, welche in unserem Fall II besonders deutlich ausgeprägt war, eine Einrichtung gewisser Abschnitte der menschlichen Parovarialschläuche im Auge zu behalten, welche, wie schon erwähnt, darin besteht, dass der Hauptgang mit zahlreichen Seitensprossen besetzt ist oder wenigstens mit so dicht aufeinander folgenden Divertikeln, dass sein Längsschnitt das Bild einer Doppelsäge ergiebt. Auch die in Fig. 3 auf Tafel V von Giraldès gegebene Zeichnung wolle man bezüglich der sägeartigen Gestalt des Schlauches vergleichen.

Eben so wenig sehe ich für meine Behauptung, dass der drüsige Theil ein modificirtes Gewebe des Wolff'schen Körpers darstelle, eine Schwierigkeit sich erheben durch die lymphadenoide Beschaffenheit des die Drüsenschläuche einbettenden Bindegewebes der Adenome. Findet sich dieses cytogene Bindegewebe als Grundsubstanz doch auch in der physiologischen Darm- und Magenschleimhaut, in welcher gleichfalls dicht nebeneinander Drüsenschläuche aufgestellt sind, ganz besonders kräftig aber dann, wenn eine pathologische, eine chronisch entzündliche Wucherung darin aufgetreten ist! Freilich auch das Gleiche in der Uterusschleimhaut, namentlich in der hyperplastischen, so bei der Endometritis hyperplastica s. glandularis!

Als ich beim Fall II in der hypertrophischen Ventralwand des Uterus einen Adenomstrang bis zu seinem Uebergang in die hyperplastische Schleimhaut verfolgte und auf einem Schnitt die Kontinuität beider Gewebe feststellte, als ich im Fall III und IVb ganz ähnlicher Weise Adenom-

herdchen hart an der Uterusschleimhaut anstehend fand und nun an ihrem cytogenen Bindegewebe ein Unterscheidungsmerkmal nachzuweisen ausser Stande war, musste ich allerdings für diese Stellen die Möglichkeit zulassen, dass die Adenome aus der Schleimhaut des Uterus heraus in sein Myometrium hineingewachsen wären. Trotzdem lag die Hauptmasse der ganzen Neubildung in beiden Fällen durchaus in der Aussenschicht des Myometriums, und ausserdem fehlte dem eigentlichen Tumor der Dorsalwand jede derartige Berührung mit der Schleimhaut, so stark hypertrophisch sie auch war. Nicht einmal in das verdickte submucöse Stratum des Myometriums war im Fall II das adenomatöse Gewebe des nach aussen vom Stratum gelegenen Adenomyoms eingedrungen.

Alle diese Befunde inniger Berührung des Adenomgewebes mit der Uterusschleimhaut glaube ich mit der Annahme befriedigend zu erläutern, dass hier Paroophoronkanälchen bis an, ja bis in die Uterusschleimhaut gereicht und die Keime für jene sie berührenden Adenomyome abgegeben haben.

In der Schleimhaut des Uterushorns einer fünfjährigen Kuh, die trächtig gewesen war, habe ich einen an beiden Enden geschlossenen Drüsenschlauch gefunden, welchen ich, weil sein Epithel niedriger und blasser war, wie das der nebenliegenden Uterindrüsen (s. Taf. VIII, Fig. 2, und vergleiche auch Fig. 4), ferner weil er eine besondere bindegewebige Wand, sogar eine innere zellenreiche, cytogenem Bindegewebe ähnliche, Schicht besass, wohl als einen restirenden Kanal des Wolff'schen Körpers bezeichnen darf. Das Bindegewebe der Schleimhaut dieses Rindsuterus erscheint äusserst lose gefügt, aus einander parallel und leicht wellig verlaufenden Fibrillenbündeln aufgebaut, aber arm an Zellen. Nur die oberflächliche Schicht, namentlich diejenige der Erhebungen der Kotyledonen, welche besonders reich an Drüsenausmündungen und Blutkapillaren ist, enthält viele rundliche Zellen und verdient, ein cytogenes Bindegewebe genannt zu werden. Noch ein anderes Verhalten der Uterushornschleimhaut des Rindes erachte ich für die hier diskutirte Frage der Erwähnung werth. Diese Schleimhaut sendet an ihrer äusseren Seite kräftige Ausläufer in die Muskelschichten weit hinein, meistentheils als Einscheidungen der durch diese hindurch in die Schleimhaut eintretenden stärkeren Blutgefässchen, und zwar schliessen diese Fortsätze immer mehrere parallel gestellte Drüsenschläuche, nämlich die oft langen Strecken ihrer Fundi, in sich ein.

Das eben erwähnte tiefe Eindringen der Uterindrüsen in das Myometrium des Uterushornes bei der Kuh findet, wie mir scheint, eine schwache Analogie am menschlichen Uterus. In der Tubenecke der Uterushöhle habe ich öfters einzelne Drüsenschläuche ihre äussersten Enden recht weit in die eigentliche Muskelwand hineinschicken sehen, viel tiefer wie an den übrigen Theilen der Uteruswand. Bei der Untersuchung derjenigen Abschnitte der

Adenomyome, welche von aussen her bis in diese Seitenecke des Uterusfundus reichten, habe ich vereinzelte Drüsenschläuche, welche ich nach der Beschaffenheit ihres Epithels und wegen ihrer kolbigen Form zu dem Adenom rechnen und als zerstreut geordnete Ausläufer des drüsigen Antheils des Tumors bezeichnen musste, in nächster Nähe deutlicher Uterindrüsen aufgefunden, so dass ich sie auch von letzteren hätte ableiten können. Einerseits versenken an der Tubenecke da, wo mit der Zunahme der Lichtung die eigentliche, mit richtigen Drüsen versehene Uterusschleimhaut zuerst erscheint, diese ersten Drüsenschläuche ihre geschlossenen Enden wie beim Rind bis zu einer gewissen Tiefe in die Muskelschicht hinein. Andererseits sind hier bis in die innersten Schichten der Uteruswand versprengte Reste des Wolff'schen Körpers gar nicht selten zu finden. Gerade im Tubenwinkel pflegt letzterer, wenn man aus der grossen Häufigkeit der Tubenwinkeladenomyome einen Rückschluss machen darf, in Bruchstücken gern erhalten zu bleiben. In den normalen Tubenwinkeln dürfte bei systematischer Durchforschung derselben in Schnittserien der Nachweis von vereinzelten Wolff'schen Kanälchen leichter wie in der übrigen Uteruswand zu erbringen sein, was ich voraussehe, da es mir an dem linken ganz tumorfreien Tubenwinkel der Fälle VI und XXV schon gelungen ist, Drüsenschläuche in dem myometralen Gewebe neben und deutlich ausserhalb der ringförmigen Muskularis der Tuba zu verfolgen.

So nahe es nun liegen kann, bei den zuletzt geschilderten Befunden in den Tumoren der Corpuswand ihren drüsigen der Submucosa angehörigen Antheil von der benachbarten Uterusschleimhaut und ihren Uterindrüsen abzuleiten, so leicht gelingt es, diese Deutung zu widerlegen für die Myoadenome sowohl der Tubenwinkel des Uterus, als auch der Tuben selbst. Gilt es doch gegenwärtig allgemein als feststehende Thatsache, dass der Schleimhaut der Tuba sowohl in ihrer Ampulle, wie in ihrem Isthmus, aber auch in ihrer ganzen intramuralen Strecke wahre Drüsenschläuche, die den Uterindrüsen glichen, gänzlich fehlen! Die bekannte Hennig'sche Behauptung, dass in der Tuba solche Drüsencylinder positiv vorkämen, ist ja von allen Seiten, namentlich von Henle, A. Martin u. A. zurückgewiesen worden! Hier vereinfacht sich daher die Antwort auf unsere Frage nach der Herkunft der Adenome. Von versprengten Theilen der Schleimhautdrüsen kann ja doch unmöglich gesprochen werden, wenn in der Tuba richtige Drüsen überhaupt nicht vorkommen.

Man könnte nur an Ausstülpungen der Schleimhaut des Tubenkanales selbst denken und der Versuch, diesen Gedanken durchzuführen, ist in der That schon gemacht worden.

Zuerst hat A. Martin bei einer Art der Tubenentzündung, die er als Endosalpingitis follicularis bezeichnete, von Schleimhautausbuchtungen geredet mit den Worten: „In weiter entwickelten Fällen kommt es dadurch

(durch kleinzellige Infiltration des Schleimhaut- und Muskelgewebes, Bindegewebs- und Gefässentwicklung, Blutergüsse) zu ausgedehnter Volumenvermehrung. . . . Die Schleimhaut wird dabei ausgebuchtet zwischen stenosirten Abschnitten, drängt sich in Ausbuchtungen, welche ganz den Erosionen der Portio vaginalis analog erscheinen, in die Wandung hinein. Es kommt zu follikelähnlichen Hohlräumen in der Wand, die sich in einem der demonstrirten Gebilde als durchsetzt mit cystischen Räumen darstellte."

Orthmann hat wohl denselben Fall im Auge, wenn er berichtet: „An die erwähnte Granulationsschicht" — nämlich die faltenlose Tubenschleimhaut — „schliesst sich dann eine den grössten Theil der 1 cm dicken Tubenwand einnehmende Schicht von meist dicht aneinander grenzenden cystischen Hohlräumen, welcher die stark atrophische Muskelschicht folgt. Diese cystischen Räume sind zum grössten Theil vollständig mit Cylinderepithel ausgekleidet, welches in den mehr central gelegenen noch ziemlich hoch ist, während es mit der Zunahme des Cystenumfanges an Höhe abnimmt . . . . Einzelne Cysten erstrecken sich auch in die Muscularis hinein, welche ausserordentlich atrophisch ist; das intermuskuläre Bindegewebe ist dagegen vermehrt." — Alsdann hat H. Chiari dieselbe Auffassung vertreten mit dem resümirenden Satze: „Nach diesem Befunde war es klar, dass die tumorartigen Tubarverdickungen durchaus keine eigentlichen Geschwülste — Myome — waren, sondern vielmehr die Bedeutung einer umschriebenen Muscularis-Hypertrophie und -Hyperplasie hatten, wahrscheinlich angeregt durch die aus Ausstülpungen der Mucosa des Tubenkanales entstandenen cystischen Cavitäten in der Muscularis tubae." In den 7 Beobachtungen Chiari's handelte es sich um 20- bis 30jährige Frauenzimmer, meistens Nulliparae und Prostituirte, deren Uterus regelmässig die Zeichen des chronischen Katarrhs darbot. Die knotigen Tubenverdickungen sassen durchweg am uterinalen Ende der Tuba, an ihrem Isthmus; doch konnte der Tubarkanal durch die kugeligen Verdickungen hindurch immer noch präparirt werden. Am auffälligsten in ihnen erschien es aber, dass man jedesmal, eingeschlossen in die Muskelmassen, zahlreiche, mit einschichtigem Cylinderepithel ausgekleidete, mikroskopische, aber auch senfkorn-, ja selbst bis halberbsengrosse Hohlräume fand, welche von einer allerdings ungemein dünnen Bindegewebslage begrenzt wurden, die genau dieselbe Beschaffenheit zeigte, wie die Mucosa im Tubenkanale. Chiari konstatirte ferner, dass solche mit Cylinderepithel bekleidete Hohlräume vollkommen abgeschlossene, mehr weniger kugelige bläschenförmige Kavitäten auf sagittalen Querschnitten der Tubentumoren in grosser Zahl (über 2 Dutzend) erschienen und bis nahe an das Peritoneum verstreut waren. Seine Zeichnungen ergeben deutlich, dass diese epithelführenden Räume stets von der Kugelgestalt abwichen, vielmehr

dieselben Ausbuchtungen und Ausläufer oder auch die Schlauchgestalt, selbst die Verästelung besassen, welche ich als typisch für unsere Adenocysten bezeichnen konnte. Sie liessen ausserdem engere verzweigte Kanälchen — von Chiari freilich nicht erwähnt — erkennen, welche gewiss richtige Drüsenschläuche genannt werden dürfen, sämmtlich aufgestellt ausserhalb der Tunica propria der Tuba. Der Zusammenhang einer cystischen Kavität mit dem Tubenlumen wurde nirgends aufgefunden. Dagegen sah Chiari „aus einzelnen Buchten zwischen den Wülsten der Tubarschleimhaut handschuhfingerartige Fortsätze des Lumens in die Muscularis mucosae eindringen und auch über sie hinaus bis in die Muscularis tubae sich erstrecken". Seine Fig. 5, in welcher ein in die Länge ausgezogener Tubenkanal und ein ausserhalb der Schleimhautgrenze in der Ringfaserschicht der Muskularis aufgestellter Kanal auf einander zu gerichtet sind, soll die eben erfolgte Abschnürung des ausgestülpten Theils des Tubenkanals illustriren.

Ohne diese Ausführungen Chiari's zu kennen, hat sich Baraban bezüglich der Entstehung der zwei symmetrischen Cystomyome der Tubenwinkel eines wegen Portiokrebs exstirpirten Uterus ganz ähnlich ausgesprochen mit den Worten: „En vertu de ce travail pathologique, survenu dans les trompes, un myôme a pris naissance dans l'intimité de la muqueuse tubaire, les aufractuosités de cette muqueuse ont été isolées par fusion de ses replis et complètement noyées dans l'intimité du myôme. Il s'est fait ainsi autant d'inclusions épithéliales et celles-ci ont eu jusqu'à présent des destinées variables"; die peripherischen sind abgeplattet, die centralen zu Cysten ausgebildet, welche späterhin bis zu grossen Uteruscysten hätten heranwachsen können. Den thatsächlichen Zusammenhang der Epithelialeinschlüsse mit den Falten des Tubenepithels scheint Baraban freilich ebensowenig gesehen zu haben, wie Pilliet bei den „diverticules glandulaires, formant des poches un peu ramifiées, situés loin de la trompe", obwohl deren Kanal in dem haselnussgrossen Fibromyom des Tubenisthmus fortbestand. Ich will auch an die Behauptung dieses Autors erinnern, dass die kleinen Cysten an der Oberfläche der Tuben von dem Rosenmüller'schen Organ abgeleitet werden müssten, und dass dieser Ansicht sich d'Hofman in seiner These angeschlossen hat.

Diese Angaben habe ich hier in ihrer ganzen Ausführlichkeit wiedergegeben, um jeden Zweifel daran zu zerstreuen, dass die von den erstgenannten Autoren (Chiari, Baraban) geschilderten Tubenwandverdickungen mit den Adenomyomen der Tuba meiner Beobachtungen durchaus zu identificiren sind. Ich kenne vollkommen die oben erwähnten Verhältnisse der Beobachtung Chiari's, welche die thatsächliche Basis für die Ausstülpungstheorie bilden sollen, auch aus eigener Erfahrung, deute sie aber anders.

Wie schon berichtet wurde, und wie auch aus meiner Zeichnung Taf. XI Fig. 2 zu ersehen ist, liegt an der Tuba die Hauptmasse des adenoma-

tösen Tumors in den äusseren Muskelschichten der Tubenwandung, regelmässig wenigstens die grösste Zahl seiner Drüsengänge in der lockeren longitudinellen Faserschicht, namentlich in den inneren Theilen derselben, welche bekanntlich auch die meisten Verzweigungen grösserer Blutgefässe enthalten, hier bald mehr auf der Seite des Ansatzes der Mesosalphinx, bald mehr auf der hiervon abgewendeten; und gewöhnlich bleibt die dichtere cirkuläre Faserschicht vollständig drüsenfrei. Auch trifft man, wenn keine Geschwulst, nur etwa eine Verhärtung an dem Tubenisthmus vorhanden ist, die ganz zerstreuten Drüsenschläuche und Adenocysten nur spärlich aussen in, hauptsächlich aber ausserhalb der cirkulären Muskelfaserschicht, die meisten regelmässig in dem lockeren Bindegewebe zwischen der cirkulären und der longitudinellen Muskelfaserschicht, entweder ganz in der letzteren oder noch in der subserösen Bindegewebsschicht eingebettet. Es sind sowohl die diffusen Verhärtungen, als auch die unverhärteten und ungeschwollenen, sich an die richtigen Adenomyome der Tubenwinkel oder der Tuba anschliessenden Theile der Tuba, in welchen diese zerstreuten, gleichsam versprengten Drüsenschläuche aufgefunden werden. In der Wand solcher Tuben, welche in ihrer ganzen Länge makroskopisch normal und deren einhüllendes Gewebe auch tumorfrei erschien, habe ich diese Drüsen bis jetzt nicht aufgefunden, vielleicht deswegen nicht, weil ich ganz normale Tuben zu wenig untersuchte. Immer waren noch an irgend einer Stelle der Tuba Abnormitäten vorhanden, fast regelmässig perisalpingitische Verdickungen, eine Verwachsung des Tubenpavillons und ein Verschluss seines Infundibulums, eine Hyperplasie, eine Verkürzung oder ein partieller Defekt der Tuba, Sperren des Tubenlumens, auf deren lateralen Seite wie bei jenen Verwachsungen des Ostium abdominale der wegsame Theil des Tubenkanals kolbig aufgetrieben war, endlich auch diffuse Erweiterungen des Lumens, Fehlen der Falten, also Abglättung und fibröse Verdichtung der Schleimhaut (Endosalpingitis chronica), gelegentlich abnorme Inhaltsmassen, wie Epithelzellenpfröpfe und Blutmassen, seltener Rund- oder Eiterzellen — Alles in Allem genommen sicherlich chronische Veränderungen, die insgesammt den Stempel von Entwicklungsstörungen trugen, nicht aber den Eindruck machten, als ob sie bei den Erwachsenen einzig und allein durch chronische Entzündungen entstanden, und an einer bis dahin ganz normalen Tuba aufgetreten wären. Der letzteren von Martin, Orthmann, Baraban und besonders von Chiari gehegten Auffassung muss ich im Prinzip widersprechen und behaupten, fast immer untrügliche Zeichen richtiger Missbildung an den Tuben oder den benachbarten Abschnitten der Genitalorgane nachgewiesen zu haben, wenn ich auch bis jetzt keine Spur der genannten Störungen an den inneren Genitalien von Mädchen, die sich noch in der Wachsthumsperiode befanden, gesehen habe. Dass die Tubenschleimhautfalten an ihren Gipfeln mit einander verwachsen, dass dadurch

epithelbekleidete Räume abgesperrt, eventuell dilatirt und zu einer Art von Cysten werden können, wie es Orthmann darstellt, das gebe ich zu, um so mehr, da ich die bezüglichen Verhältnisse in den dick geschwollenen, aber lumenlosen Tubenampullen des Falles XIV klar gesehen habe. Deswegen ist es aber noch nicht verständlich geworden, dass die so hergestellten „wirklichen cystischen Hohlräume durch das dann im Innern meist sich ansammelnde Secret sich zu einem ganz bedeutenden Umfang ausdehnen und auch bis in die Muskularis hineinwuchern können." Noch weniger trägt es, wie mir scheint, zum Verständniss des Vorganges bei, sich mit Chiari vorzustellen, dass „die starke entzündliche Schwellung der Mucosa in Folge des starken Druckes, unter dem sie gestanden war, zu den Ausstülpungen und hinterherigen Abschnürungen von Partien der Muscosa geführt" hätte. Allen diesen Argumentationen steht hauptsächlich die Thatsache entgegen, dass diese epithelbekleideten Räume und Kanäle inmitten der Tubenwandung offenbar Drüsenschläuche, d. i. einfache oder verzweigte epithelbekleidete Cylinder darstellen oder, wenn anders geformt, aus der Cylindergestalt leicht abgeleitet werden können. Physiologisch fehlen der Tubenschleimhaut schlauchförmige Drüsen zu jeder Lebenszeit, pathologisch könnten sie auch nicht aus ihr durch die grobe Mechanik, wie sie von den Autoren angenommen wurde, durch den Sekretdruck herausgetrieben werden, sondern nur nach dem gewöhnlichen Entwicklungsmodus durch ein Einwachsen des Epithels von der Oberfläche der Schleimhaut her in das Schleimhautbindegewebe und weiter in die Muskelschicht hinein entstehen. Aus dem Cylinder kann sich wohl eine Kolbenform entwickeln; namentlich erscheinen ja die kurzen Seitenzweige oft als kolbige Anhänge, selbst als divertikelartige Ausbuchtungen an dem Hauptcylinder. Aber als Divertikel des Tubenkanals, als sinuöse Buchten, als halbkugelige Anhängsel an dem Tubenkanal traten mir niemals diejenigen drüsigen Gebilde, welche mit diesem oder der Tubenschleimhaut irgend eine besondere Beziehung bekommen hatten, entgegen. Entweder fehlte dem Drüsenschlauch, obwohl er bis in die innersten Schichten der Tubenschleimhaut hinein reichte (Taf. VIII Fig. 4), die offene Verbindung — man musste daher wie Chiari die Hilfshypothese machen, dass das Verbindungsstück verloren gegangen, abgeschnürt sei — oder die kommunicirende Strecke war offen, aber äusserst eng und dabei verhältnissmässig lang, viel länger wie der Hals eines Divertikels (Taf. XII Fig. 5).

Entscheide ich mich daher für die Ansicht, dass der Drüsenkanal schon in der Wachsthumsperiode seine Stellung in der innersten Tubenwandung gefunden hat, so kann ich die Genese auch noch weiter zurückdatiren und annehmen, dass dies Lagerverhältniss des Drüsenschlauches zum Müller'schen Gang schon in der embryonalen Periode zu Stande kam.

Die Anlage des Drüsencylinders brauchte ja nicht von der Schleimhaut aus zu erfolgen; eben so gut konnte ein Drüsenkeim neben dem Müller'schen Kanal gebildet und mit diesem in die innige, wenn auch ungewöhnliche Verbindung getreten sein. Ich erkläre daher auch diese Drüsenschläuche, die ich in den innersten Schichten der Tubenwandung, selbst noch der Schleimhaut eingebettet gefunden habe, für Wolff'sche Drüsenkanälchen, um so mehr, da ich auf Nachbarschnitten derselben Tuba ausnahmslos ganz gleichwerthige Drüsenschläuche entweder inmitten der cirkulären Muskelfaserschicht nachweisen oder gar bis in die longitudinelle Faserschicht verfolgen konnte. Den durch die Taf. XII, Fig. 5 illustrirten Fall des Zusammenhangs des intramuskulären Drüsenkolbens mit dem Tubenlumen möchte ich als eine Art Missbildung, und zwar dahin deuten, dass der Wolff'sche Drüsenkanal mit seinem Nachbar, dem Müller'schen Gang, einen Zusammenhang gewonnen und bewahrt hat. Mir erscheint die Annahme, dass eine solche abnorme Kommunikation zwischen beiden embryonalen Kanälchen bis in das spätere Leben bestehen geblieben ist, natürlicher als die Vorstellung, dass Ausbuchtungen der Schleimhaut durch alle Muskelschichten hindurchgewachsen, und dass Schleimhautkeime so weit versprengt worden wären. Die aus den innerhalb der inneren Schichten der Tubenwand gewachsenen Drüsenschläuchen hervorgegangenen Cystchen bilden nachweislich Vorsprünge nach dem Tubenlumen hin. In dieser Weise habe ich sie in dem Isthmus der Tuba eines stark hypertrophischen Uterus mit Portiokrebs auf Serienschnitten verfolgt, in anderen Fällen solche Schleimhautcystchen in dem Gipfel der Schleimhautfalten der intramuralen Tuba gesehen. Freilich eröffnen die Fälle Va und b, in welchen über den centralen Abschnitten der Adenomyome des Uteruskörpers an der Fundusschleimhaut cystische Schleimpolypen gewiss infolge jener Tumoren entstanden waren, für diese Tubenwinkelgeschwülste und die Betheiligung der Tubenschleimhaut eine andere Perspective, nämlich die Möglichkeit, dass auch hier an der Schleimhaut des Uterushornes infolge des Tubenwinkeltumors eine sekundäre Wucherung und Cystenbildung ihrer Drüsen zu Stande gekommen ist, ohne dass Wolff'sche Drüsengänge bis in die Schleimhaut der intramuralen Tuba versprengt worden wären.

Was könnte nun aber bei dieser oberflächlichen Lage der Cystchen natürlicher erscheinen als die Möglichkeit, dass sie in das Tumenlumen durchbrechen? Mit dieser Annahme rechne ich, um noch einige eigenthümliche Figuren zu erklären, die ich in den engsten oder ganz geschlossenen Theilen der Tuba inmitten der adenomyomatösen Herde (Fall XIV) und auch in einem Adenomyom des Tubenwinkels (Fall XIII) gesehen und oben beschrieben habe. Dort ergab ein in der Tubenwand gelegener Drüsengang mit dicker faseriger Wand auf dem Querschnitt eine Kreuzfigur, die Schenkel

des Kreuzes waren je an ihrem Ende etwas kolbig aufgetrieben und ein Schenkel ragte nach innen und versperrte die Tuba. Aus dieser besonderen Gestalt, ferner aus dem Umstand, dass im Kreuzpunkt sein Lumen durch die fibröse Verwachsung aufgehoben war, entnehme ich, dass hier eine besondere Veränderung mit dem Drüsenschlauch vor sich gegangen, dass er, jetzt kollabirt, früher weiter gewesen war, vielleicht eine Cyste gebildet hatte, welche in die Tuba durchgebrochen und nach dem Verlust ihres Inhalts zusammengefallen war.

Es ist gewiss leicht zu begreifen, dass an der engen Tuba die myoadenomatösen Herde, wenn sie bis in ihre innerste Schicht vordringen, ihr Lumen beeinträchtigen, schliesslich sperren und mittels dieser Unwegsamkeit die Abfuhr der Sekrete unmöglich machen. Auch die centralen Tubenwinkeltumoren können den gleichen Effekt haben, wenn sie der Tubenschleimhaut recht nahe kommen, wenn in dieselben die intramurale Tuba gleichsam ganz eingebacken wird. Gerade in diesen Fällen (IXb, XIII, XV, XX) bekommt man aber den deutlichen Eindruck, dass die drüsigen Kanäle der Adenomyome nicht aus der Tubenschleimhaut abgeleitet werden können trotz der innigen Nachbarschaft beider.

Gewiss ist die Schleimhaut dabei nicht unbehelligt geblieben. In den Fällen XVII, XIX u. a. konnte man das Schleimhautbindegewebe wegen seiner kräftigen Faserbündel, wegen ihres starken Glanzes und der Zellenarmuth ein fibröses, vielleicht sogar ein sklerotisches nennen, und den Ausdruck fibröse Endosalpingitis anwenden. Ausserdem war das Lumen äusserst eng, seine Querschnittsfigur faltenlos, auffällig glatt und das Epithel oft verkümmert.

Eine richtige Verwachsung habe ich nicht immer wirklich konstatirt, aber dennoch die Meinung aussprechen dürfen, dass sie gewiss zu finden wäre, wenn der ganze Tumor in Schnitte zerlegt würde. Gerade in den Fällen der weichen und gefässreichen Adenomyome IXb, XVIII und XX traten nun die Drüsenschläuche der Tubenschleimhaut ausserordentlich nahe, selbst bis zur innigsten Berührung so innig, dass es schwer sein konnte, die alte Aussengrenze der Mucosa festzustellen. So gross im Fall XIX die Schwierigkeit gewesen war, den Gedanken abzuweisen, dass der zweite, mit cytogenem Bindegewebe ausgekleidete Gang ein zweiter Tubenkanal sein konnte, so leicht wurde es mir hier gemacht, die Tuba zu verfolgen, da sich ihr Schleimhautbindegewebe in allen Stücken von der äusserst gefäss- und zellenreichen lymphadenoiden Substanz, welche die Epithelschläuche einbettete, namentlich durch seine fibröse Beschaffenheit, seine Zellenarmuth und seinen Glanz klar unterschied. Dadurch wurde ferner aber die Feststellung erleichtert, dass nirgends eine richtige Kontinuität zwischen den pathologischen Drüsenschläuchen und dem Tuben-

kanale existirte. Nirgends auf den vielen Querschnitten wurde ein Verhältniss gefunden, welches sich dem in den Figuren 4 Taf. VIII und 5 Taf. XII dargestellten Befund im geringsten genähert hätte, nirgends eine Einsenkung des Tubenepithels in die Schleimhaut, welche man als eine Ausstülpung und als den Stamm, von welchem die Drüseneinwüchse in die Tuben- und Uteruswand ausgesprosst wären, hätte bezeichnen können. Eben so wenig konnten die Drüsenschläuche von den Uterindrüsen der Schleimhaut der Tubenecken thatsächlich abgeleitet werden.

Fassen wir diese letzten Betrachtungen kurz zusammen. Das wichtigste Argument für meine Ablehnung jeder Theorie, welche die Drüsenschläuche unserer Adenome als versprengte Uterindrüsen oder Schleimhautkeime deutet, liefert der Umstand, dass der Schleimhaut der ganzen Tuba, auch ihres intraparietalen Abschnitts, die Drüsen fehlen. Und doch sind die Adenomyome, wenigstens die der Tubenwinkel gar nicht seltene Vorkommnisse. Dennoch habe ich in den 19 untersuchten Fällen gewiss Hunderte von Querschnitten durchforscht, ohne die geringste Andeutung von Drüsen in der Tubenschleimhaut, selbst in der intramuralen Tuba zu beobachten. — Die zur Höhlenachse excentrische und dorsale Lage der gesammten drüsigen Masse innerhalb der Uterus- und Tubenwand ergiebt den anderen triftigen Grund gegen die Ableitung der adenomatösen Massen von der Schleimhaut des Müller'schen Ganges. Es ist Thatsache, dass die pathologischen Drüsengänge hauptsächlich in den mittleren und äusseren Schichten der Uterus- und Tubenwandung ihren Sitz aufschlagen, dass dagegen Fälle wie IXb, XIII, XX etc., in denen die inneren Schichten wesentlich betroffen, die Ausnahme bilden.

VII. Das Wachsthum des Adenoms und des Myoms und ihr Verhältniss zu einander.

Die Drüsenschläuche bezw. die Cystchen, welche wir als den charakteristischen Bestandtheil der geschilderten Tumoren bezeichnen konnten, wurden innerhalb der Tunica muscularis der Uterus- und Tubenwand zuweilen zerstreut, für sich allein angetroffen, ohne dass die unmittelbare Umgebung eine Volumszunahme, irgend ein Zeichen tumorartiger Vergrösserung oder einer sonstigen Veränderung (Fälle VI und XXVI) dargeboten hätte. Regel ist aber eine deutliche Hyperplasie der einbettenden Muskulatur, Regel auch das Auftreten einer speciellen Wandschicht für das einzelne Drüsenkanälchen, welche entweder aus einem faserigen und spindelzellenhaltigen oder aus einem cytogenen Bindegewebe aufgebaut wird.

In dem letzteren Gewebe sehe ich, weil es überall an die Epithelschläuche gebunden erscheint, ebenso wie die bindegewebige Scheide des Haarbalgs an die epithelialen Wurzelscheiden, eine Art Tunica propria und das Analogon der Wand, welche den Parovarialschläuchen eigen ist und von gleicher Art auch an den Schläuchen des Giraldès'schen Organs nachgewiesen wird. „Die Wandung dieser letztgenannten Schläuche", sagt Czerny, „zeigt je nach dem Alter derselben einen verschiedenen Bau. Der Unterschied äussert sich besonders an der äusseren Bindegewebsschicht der Schlauchwand. Viele Schläuche zeigen noch beim neugeborenen Thiere den Bau der Kanälchen des ungetheilten Wolff'schen Körpers. Ihre Wand besteht aus einer sehr zarten Membran und einem noch näher zu charakterisirenden Epithel. Mit dem zunehmenden Alter der Schläuche wird nun diese Membran durch sich konzentrisch anlagerndes Bindegewebe verstärkt, ein Prozess, welcher einigermassen an die Einkapselung von Fremdkörpern in thierischen Geweben erinnert; ein Prozess, von dem aber auch zugleich erwähnt werden muss, dass er sehr ungleichmässig vor sich geht, so dass durch denselben die oben erwähnten Einschnürungen und Zerstückelungen der Schläuche erklärt werden können." Diese Ungleichmässigkeit der Tunica, der rasche Wechsel ihrer Dicke, der verschiedene Reichthum ihres Bindegewebes an Zellen, das sind diejenigen Eigenthümlichkeiten, welche an den dicht neben einander liegenden Kanälchen eines und desselben Tu-

mors auffällig hervortreten. Besonders auffällig prägt sich diese Mannichfaltigkeit beim Vergleich der harten und weichen Art der Uterustumoren aus. Dort eine dünne, oft minimale, fibröse Wandschicht um die Drüsenschläuche, die fast alle in zerstreuter Ordnung stehen, hier massenhaftes cytogenes Bindegewebe, welches die geschlossenen Ordnungen der Drüsenschläuche gemeinsam einbettet, ohne sich um jeden einzelnen Schlauch der Gruppe spezieller zu sondern. An den Stellen, wo die Ordnungen wechseln, wo in den weichen Tumoren der geschlossenen Ordnungen aus einer Insel ein Schlauch heraustritt und zerstreut aufgestellt ist, andererseits an der Wandung der Cysten und an dem Dache der Ampullen, wird das Bindegewebe der Schlauchwand sowohl dünner als zellenärmer und verliert damit die Eigenschaft des richtigen cytogenen Bindegewebes. Aehnliche Uebergänge des lymphadenoiden in ein mehr fibröses, spindelzellenreiches Gewebe sind, wenn auch nicht so häufig, in der harten Tumorart zu finden. Wegen dieser wechselvollen Beschaffenheit der die Drüsenkanäle einhüllenden Substanz finde ich in dem Auftreten des auffälligen cytogenen Gewebes, so sehr es auch die Vergleichung mit dem Bindegewebe der Uterinschleimhaut herausfordert, nichts Absonderliches, kein spezifisches Merkmal für seine Abstammung. Freilich kann ich ja nicht behaupten, dass ein ähnliches lymphadenoides Gewebe an den anderen Orten, an denen sich bei den Erwachsenen Reste des Wolff'schen Körpers erhalten, in den Parovarien z. B. bis dahin gefunden wäre. Es tritt also nur im Uterus auf. Auch scheint es hier erst deutlich zu werden und sich reicher zu entfalten, wenn der hyperplastische Prozess in der Wand des Uteruskörpers zunimmt und grossartige Tumoren ausbildet. Selbst wenn und wo die Gewebswucherung gleichmässig und ganz diffus aufgetreten und wo kein Tumor abgrenzbar aus dem Niveau hervorgehoben ist, entspricht nachweislich die Masse und die Deutlichkeit des cytogenen Bindegewebes durchweg der Stärke dieser gleichmässigen Hyperplasie der Uteruswand. Den Beweis hierfür liefert schon die Thatsache, dass sich bei den voluminösen Geschwülsten der Uteruswand in 5 Fällen (I—IVb) das cytogene Gewebe ganz regelmässig und deutlichst ausgebildet vorfindet.

Zu dieser gesammten Hyperplasie steht aber nicht nur die Stärke des cytogenen Bindegewebes in direkter Proportion, sondern auch die Zahl und Grösse der in ihr steckenden epithelialen Drüsenapparate. Ich kann daher nicht umhin, auch ihnen ein ungemein grosses, ein pathologisches Wachsthum in der Zeit der Tumorentwicklung zuzuschreiben. Denn wenn wir in diesen Drüsenschläuchen auch Ueberbleibsel des Wolff'schen Organs wiedererkennen dürfen, so erscheint es doch bei der Massenhaftigkeit derselben innerhalb der Adenome der grossen Uterustumoren undenkbar, dass sie alle schon im embryonalen Wolff'schen Körper so, wie wir sie jetzt antreffen, vorhanden waren. Die embryonal angelegten Wolff'schen Röhren, müssen in

postfötaler Zeit hundert-, ja tausendfältig, gewachsen sein, Sprossen getrieben und sich vermehrt haben, mindestens nach dem Maasse des physiologischen Wachsthums irgend einer Drüse, z. B. der Niere. Warum sollten wir alsdann nicht noch eine Steigerung des Wachsthums über die Norm, eine lokale Hyperplasie, wie wir sie in den richtigen Adenomen antreffen, annehmen dürfen? In ihrer Gestalt, Grösse und Zahl, in ihrer rein drüsigen Struktur und in ihrer Stellung zu dem übrigen Gewebe der Uteruswand erscheinen die Inseln unserer Tumoren den richtigen Adenomen, denjenigen der Leber z. B. sehr ähnlich. Wie diese sind jene auch Adenome zu nennen, indem sie gleichfalls reine Hyperplasien präformirter drüsiger Anlagen, nämlich der Röhren des Wolff'schen Körpers, darstellen. Wahrscheinlich kommen unsere Adenome auch nach demselben Modus wie die Brustdrüsenadenome zu Stande, welche ja durch Sprossung und Angliederung neuer Drüsenläppchen und Milchgänge entstehen, und entwickeln in ihrer höchsten Vollendung fast alle die komplicirteren Einrichtungen wieder, welche der Wolff'sche Körper auf seiner Höhe erreicht. In dieser Beziehung darf an die Sekretions- und Sammelröhrchen, an die Hauptgänge und ihre Abart, die Hauptampullen, an die Pseudoglomeruli (Fall I, IXb und XVI), vor Allem aber an die kammartige Ordnung der Drüsengänge, wie sie typisch von dem Fall I beschrieben wurden, erinnert werden, desgleichen an die Verbindung der Adenominseln mit einander zu einem vollständigen System, zu einer Ordnung, so dass wir schon deswegen den Virchow'schen Begriff der organoiden Geschwulstbildung auf sie anwenden müssen. Mag auch in den kleineren Tumoren, in denjenigen der Tubenwinkel und der Tuben diese Höhe der Entwickelung gewöhnlich nicht erreicht werden, mag es für die Tubentumoren sogar nicht zu beweisen sein, dass in ihnen eine wahre Neubildung von Drüsengängen stattgefunden hat, und dass nicht bloss die Anzahl der bis zur Geburt nicht untergegangenen Kanäle im späteren Leben erhalten blieb! Wegen der Massenhaftigkeit der Drüsenschläuche in den ausgeprägten Tuben- und Tubenwinkeltumoren erscheint es angezeigt und durch mehrere Thatsachen wohl begründet, dass wir dem drüsigen Antheil dieser Geschwülste auch eine numerische Hypertrophie seiner Schläuche zuschreiben, mehr als das gewöhnliche physiologische Wachsthum.

Kaum bedarf alsdann die weitere Behauptung, dass in unseren Tumoren der zweite Bestandtheil, die muskulös-fibröse Substanz vermehrt wurde, noch einer besonderen Begründung, da dem Muskelfasergewebe meistens die Hauptrolle in dem Aufbau der Geschwulst zugefallen ist, da vorwiegend ein äusserst dichtes Muskelfasergewebe von derselben Art wie in den richtigen gewöhnlichen Myomen, in den scharf abgrenzbaren, den sog. Kugelmyomen, zu finden ist. Freilich ist es oft nicht ganz leicht, zu entscheiden, ob die kleinen Spindelzellen, welche sich durch die starke Färbbarkeit vor den

sonstigen unbestreitbaren glatten Muskelfasern auszeichnen, immer junge noch im fortschreitenden Wachsthum befindliche, ob sie nicht alte, aber rückgängige und verkleinerte Muskelfasern sind. Wenn sie sich in den voluminösen Tumoren zu Bündeln oder Platten vereinigen, wenn in diesen alsdann der Strich in grader Linie geht — ähnlich dem Zug der Faserung in den Hornhautlamellen —, wenn diese Faserzüge selbstständig sind, nämlich ohne engsten Anschluss an die Drüsenkanälchen verlaufen, alsdann scheint es mir leicht zu beweisen, dass dieses Muskelfasergewebe ein hyperplastisches, ein neugebildetes ist.

Grössere Schwierigkeiten habe ich gefunden zu entscheiden, ob das spindelzellige Gewebe, welches Scheiden um die Drüsenschläuche bildet, und ihnen ziemlich genau folgt, immer ein neu geschaffenes, ob es nicht vielmehr ein regressives Muskelgewebe von hohem Alter ist. Ein scharfes Unterscheidungsmerkmal habe ich nicht aufgefunden, und so bin ich dahin gekommen, all' dieses eigenartig zu färbende und besonders glatt- und parallelfaserige Gewebe als ein neues Muskelfasergewebe zu betrachten und es von dem präformirten alten zu trennen, aber auch vom Spindelzellen führenden fertigen Bindegewebe. In gewissen unzweifelhaften Myomen herrscht auch nicht selten die kleine, mit ovalem, nicht stäbchenförmigem Kern versehene Zelle vor, welche den typischen Elementen des Spindelzellensarkoms in allen Stücken gleicht. Niemand nimmt Anstand, sie eine glatte Muskelfaser zu nennen, wenn man auch keine Kontraktion daran beobachtet hat, wenn auch sonst irgend ein Kennzeichen ihrer muskulösen Natur nicht aufgefunden wurde. Dieses zwingende Postulat habe ich leider ja nicht erfüllen und somit die muskuläre Natur des herangebildeten Gewebes, auch wenn es massenhaft war, eigentlich nicht streng beweisen können.

Unbedingt steht es aber fest, dass sich in den kleineren Tumoren das spindelzellenreiche, myomatöse Gewebe grösstentheils den Drüsen anschliesst, sie einscheidet ebenso wie die Malpighi'schen Körperchen die kleineren Arterien der Milz, dass weiterhin die einander bis zur Berührung genäherten Myomchen verschmelzen und dass so die Substanz der Tumoren die eigenthümlich dichte Beschaffenheit erlangt, welche dies hyperplastische Gewebe schon makroskopisch von der übrigen lockeren, in Bündel und Lamellen etwas zu sondernden Uterussubstanz in ganz typischer Weise unterscheiden lässt.

Unser Interesse knüpft sich nun hauptsächlich an die Frage nach dem genetischen Verhältniss des adenomatösen und des myomatösen Gewebes zu einander. Ist das eine die Veranlassung gewesen, dass sich das andere entwickelte? Oder sind beide unabhängig von einander, koordinirt und gemeinsam in Folge eines dritten Momentes, aus dem ursächlichen Grunde des ganzen hyperplastischen Vorganges zu Stande gekommen? Da wir die

erste Anlage der drüsigen Elemente unserer Tumoren in sehr frühe Perioden der embryonalen Entwickelung zurückdatiren, da wir ferner mit Sicherheit behaupten dürfen, dass sich das Wolff'sche Organ in der Genitalanlage voll ausbildet vor aller Muskelfaser, so lässt sich vermuthen, dass auch bei dem späteren Wachsthum die Drüsenneubildung der muskulösen Hyperplasie vorausging. Man könnte für diese nachfolgende Ausbildung des muskulösen Gewebes den von Gegenbaur für die Genese der Zunge eingeführten Ausdruck der Muskularisirung anwenden und sagen, erst in den fertig gestellten drüsigen Apparat dränge die Muskelbildung ein, dieser würde von dem einbettenden Myometrium aus muskularisirt, ebenso wie in die anfangs flache Zungenanlage, die nur aus Schleimhaut und Drüsen besteht, von unten her die Muskelfaserbündel hineinwachsen sollen.

Die Vorstellung, dass die Muskelfaserhyperplasie die Folge, das Sekundäre darstellt, ist von den meisten Untersuchern der hier erörterten Tumoren ohne Weiteres angenommen, daraus sind weitere Konsequenzen für die ganze Entstehung dieser Geschwülste gezogen worden. Die meisten Autoren gingen wohl von dem durch Virchow besonders betonten irritativen Charakter der Myome aus und behaupteten, dass die epithelialen Einschlüsse eine dauernde Reizung unterhielten, dass die drüsige Masse nach Art eines Fremdkörpers gleichsam wirkte. Chiari sprach es direkt aus, dass „die aus Ausstülpungen der Mucosa des Tubenkanals entstandenen cystischen Kavitäten die Muscularis tubae fort und fort zur Kontraktion reizten und so endlich deren Hypertrophie und Hyperplasie herbeiführten." Die erste Ursache der ganzen Veränderung, also auch die Quelle des Myoms, wäre nach Chiari, Schottländer, Baraban die chronische Entzündung der Schleimhaut, jener Vorgang, welchen Martin und Orthmann in der kleinzelligen Infiltration der Wandung, speciell auch der Muscularis so deutlich ausgesprochen fanden, dass Orthmann den Begriff der Salpingitis diffusa s. interstitialis einzuführen versuchte. Schroeder und Ruge lassen die Uterindrüsen in Fällen, wo sie ungewöhnlich tief in die Muskularis hineinreichen, in die Myombildung eigentlich mehr zufällig mit einbezogen werden und die Cysten hervorbringen. Dagegen neigen sich Babes, Diesterweg, Hauser, Strauss zu der Ansicht von der abnormen embryonalen Veranlagung hin und sehen das principielle Moment in der Versprengung von Epithelzellen des Müller'schen Ganges, also des Keimlagers für die Uterindrüsen. Unsere Adenomyome würden darnach Typen der Geschwulstbildung aus verirrten embryonalen Keimen sein, jedenfalls Mischgeschwülste derjenigen Art, welche auch im Urogenitalsystem nicht so selten beobachtet wird. Und das Muskelgewebe wäre hiernach hinsichtlich seiner Genese dem Drüsengewebe mehr koordinirt, diesem nicht als etwas Sekundäres und von ihm Erzeugtes angeschlossen.

Bei meinen mehrjährigen Untersuchungen dieser Tumoren bin ich stets

bemüht gewesen, das gegenseitige Verhältniss des Adenoms und des Myoms, wenigstens das quantitative Verhältniss und die Art der räumlichen Verbindung des Drüsen- und des Muskelgewebes zu bestimmen, schon deswegen, weil das Gebiet dieser Geschwülste das einzige gewesen ist, auf welchem für die Theorie Cohnheim's anscheinend ein Erfolg verzeichnet werden konnte. Falls dieser hier gesichert, ist die weitere Anwendung derselben für die Aetiologie der Geschwülste überhaupt nicht von der Hand zu weisen.

Thatsächlich lehrte nun die Specialbeschreibung der Kategorie I, dass das gegenseitige Massenverhältniss des Drüsen- und des Muskelfasergewebes in den voluminösen Adenomyomen nur ganz im Grossen, höchstens annähernd proportional erscheint. Nur im weitesten Sinne genommen, kann der Satz gelten, dass, wo das eine neu herangebildet, auch das andere aufgetreten ist. Besonders zeigen einige der grösseren Tumoren das Missverhältniss sehr deutlich. Im Fall II z. B. enthält das myomatöse Gewebe des Marktheils der Geschwulst auf grössere Strecken hin gar kein Drüsengewebe; im Fall I treten drüsige Strukturen innerhalb der festen derben Kugelmyome nur ganz vereinzelt zu Tage, und in den gleichzeitig neben den Adenomyomen vorhandenen grossen Kugelmyomen der Fälle II—IVb, sowie in den zahllosen kleineren und grösseren Nebengeschwülsten der übrigen Fälle blieb alles Bemühen, Drüsengänge nachzuweisen, vergebens.

Um so deutlicher gehen aber innerhalb der mittelgrossen und kleinen Adenomyome die beiden Gewebsarten einander parallel. Das Gleiche erhellt an den einzelnen Herden, welche sich entweder aus den grossen Adenomyomen hervorheben oder welche abseits aufgestellt und mehr abgesondert sind, so im Fall IVa an den Tubenwinkelherden, in IVb an dem nach der Uterushöhle hervorragenden Tumor. Am lautesten sprechen die Befunde in den Tubenwinkeltumoren für die Giltigkeit des obigen Satzes, vor Allem die harten Formen. Freilich auch hier noch eine Ausnahme! In den weichen teleangiektatischen Adenomyomen (XVIII—XX) kostet es nämlich grosse Mühe, zu bestimmen, dass wirklich neues Muskelgewebe herangewachsen, dass nicht bloss das alte Myometrium an der Grenze des einzelnen Adenoms zusammengeschoben ist. Von diesen Fällen abgesehen, lassen sich die ganzen Tumoren in kleinere Einheiten, oft in miliare Herde sondern, mindestens in einzelne Abtheilungen schon makroskopisch zerlegen, und mikroskopisch lösen sich auch diese noch wieder in kleinere Glieder, in deutlich abzugrenzende vollgiltige Adenomyome auf. Diese Analyse geht mittels der Karminfärbung sehr leicht von statten, da nicht nur die epithelbekleideten Drüsengänge, sondern auch die dem Tumor zuzurechnende Muskelsubstanz lebhaft roth gefärbt erscheint. Wie in der Spezialbeschreibung der Fälle IXb, X, XVI etc. erörtert wurde, erscheinen die stark roth

gefärbten Einheiten dieser harten Adenomyome zuweilen deutlich als rundliche Stränge muskulöser Substanz, welche im Inneren einen einfachen oder verästelten Drüsengang unmittelbar oder auch mittelbar, nämlich zunächst von cytogenem Bindegewebe umhüllt, einschliesst. Oft könnte man diese Hülle mit Fug und Recht eine Scheide des Drüsenapparates nennen, wenn sie nur gegen das übrige, die Tumoreinheiten von einander sondernde Muskelfasergewebe schärfer zu trennen wäre. Das roth zu färbende muskulöse Gewebe bleibt freilich keineswegs längs des Drüsengangs überall von gleicher Dicke. Demnach musste ich mich der muskulösen Hülle erinnern, welche Rieder für den Gartner'schen Gang der menschlichen Cervix beschreibt, und namentlich des Umstandes, dass in dieser Muskelscheide die Längsfaserung bedeutend vorwiegt. Auch in diesen miliaren Adenomyomen, besonders in den verzettelten Herdchen der Umgebung sah ich den Drüsengang axial im Innern eines Muskelfaserbündels aufgestellt und die Fasern dieser muskulösen Scheide vorwiegend dem axialen Gange parallel, also longitudinell verlaufen (Fall IVb).

So oft man nun auch verfolgen kann, wie diese roth gefärbten Muskelschichten eng an den Verlauf des Drüsenapparates gebunden, also räumlich ihm zuzurechnen sind, so giebt es doch immer genug Drüsenkanäle oder Cystengänge, welchen eine solche auffällig roth zu färbende Muskelhülle fehlt. In den Tumoren der eigentlichen Tuba entbehren die Drüsengänge grösstentheils des deutlichen Muskelgewebes, liegen aber doch nur zum Theil nackt, besitzen vielmehr meistens eine richtige feinfaserige, grösstentheils bindegewebige Hülle.

In Anbetracht dieser Ausnahmen tauchte in mir die Frage auf, wie weit das Muskelgewebe innerhalb dieser Tumoren als ein neugebildetes anzuerkennen sei, ob nur das lebhaft roth gefärbte, anscheinend ja noch jugendliche Gewebe, oder ob nicht auch die kräftige grosse Muskelfaser, deren länglicher Kern allein die Farbe fixirt hat, neugebildet sein, dem Tumor angehören kann, wenn sie auch den alten Fasern des übrigen Myometriums in allen Eigenschaften vollkommen gleicht. Hält man sich nicht an die ausgesprochene Färbung allein, so gelingt es gewöhnlich noch leichter, Faserbalken, welche in sich den Drüsenapparat einschliessen, selbst nach aussen hin abzugrenzen und diesem als sein Eigenthum zuzusprechen. Giebt es doch auch derbe Myome der gewöhnlichen Art, deren Gewebe sich gegen Farbstoffe nicht anders verhält, wie das umgebende Myometrium, deren Muskelfasern offenbar schon ein grösseres Alter erreicht haben als die Fasern evident jüngerer Geschwülste! Nicht mit derselben Leichtigkeit können wir in unseren Geschwülsten, weil sie meistens kein grösseres, kein so kompaktes Massiv, vielmehr Stränge bilden, welche das alte Uterusgewebe durchflechten, entscheiden, ob wir irgend ein Muskelfaserbündel zum Tumor zu rechnen haben oder nicht.

Zwecks dieser Entscheidung ist, glaube ich, noch der regelmässige parallele Zug der Faserung und die Dichtigkeit des wahren Myomgewebes in Anschlag zu bringen. Beide Eigenschaften erzeugen die eigenartigen optischen Eindrücke eines moirirten Stoffes. Vor allem tritt dieser Moireeschimmer an den mikroskopischen Schnitten bei passender Aufstellung derselben zur Lichtquelle bei schiefer Durchleuchtung schon für das blosse Auge hervor, und das Mikroskop lehrt uns dann den besonderen Faserzug der atlasglänzenden Stellen kennen. Am frischen Schnitt der gehärteten Präparate, wenn bei auffallendem und nicht spiegelndem Licht betrachtet, fallen diese myomatösen Stellen durch ihre mehr weissliche Farbe auf und erregen leicht die Vorstellung eines rein fibrösen Gewebes. Doch zeigt das Mikroskop sofort, dass es dasselbe richtige Muskelfasergewebe wie sein Nachbar ist, kaum reicher an interstitiellem Bindegewebe. Ebenso wie am moirirten Zeug liegt der Grund dieses eigenthümlichen Schimmers darin, dass die Muskelfasern gerade oder schwach gekrümmt, ganz regelmässig einander parallel verlaufen oder doch nur kleinste Winkel miteinander bilden, dass sie ferner in dieser Stellung fixirt sind. Selbst am frischen Durchschnitt des grossen Adenomyoms des Falles II war mir schon bei der Sektion dieses eigenthümliche Schillern an der Grenze seines Marktheils und seiner Rindenzone aufgefallen, ohne dass ich gleich die Deutung dafür fand. Am gehärteten Präparat war der Glanzeffekt viel weniger deutlich, und erst auf dem Wege der mikroskopischen Feststellung des Faserzuges gelangte ich zur richtigen Erkenntniss der Natur und der Bedeutung jenes optischen Phänomens. Nach seiner Erhärtung in Müller's Flüssigkeit und Alkohol ist dem Gewebe der gewöhnlichen derben und kugeligen Myome nicht selten ein gleicher moiree- oder gar ein asbestartiger Schimmer eigen. Auch sind ja im gewöhnlichen und im hypertrophischen Uterusgewebe leicht Stellen mit einem schwachen Moireeschimmer zu sehen, vor Allem an den Durchschnitten der dickwandigen Arterien, an Stellen also, die eine ähnlich regelmässige Faserung und eine ebenso grosse Dichtigkeit des Fasergewebes besitzen. Dennoch erscheint es mir durch den Augenschein vollkommen gerechtfertigt, die Ausbreitung des pathologischen Muskelfasergewebes in unseren Geschwülsten an seinem ausgeprägten Moireeschimmer zu verfolgen, und erst da, wo dieser Schimmer aufhört, die Grenze des pathologischen Herdes zu ziehen.

Mittels dieses Momentes gelingt es gewöhnlich leicht, festzustellen, dass die kleinen Einheiten der harten Adenomyome meistentheils eine deutliche eigene Tunika von Muskelgewebe besitzen, um so deutlicher, je derber das Gewebe des Tumors ist. Insbesondere glückt es meistens, diese muskulöse Tunika an den zerstreut aufgestellten Drüsengängen und an den weithin im Myometrium auslaufenden Adenomsträngen zu verfolgen. Selbst da, wo das Epithel des Drüsenganges ohne jede Unterlage von cytogenem

Bindegewebe, gleichsam nackt dem Muskelfasergewebe aufsitzt, tritt jene optische Eigenthümlichkeit des letzteren hervor und kennzeichnet es, wenn es auch nicht besonders kräftig zu färben ist, als zugehörig zum eingeschlossenen Drüsengebilde. Weniger klar wird dadurch eine solche Scheide an den richtigen Cysten bezeichnet. Aber auch in den grössten Tumoren, den Fällen I und III, erscheint der Moireeschimmer Hand in Hand mit der zunehmenden Dichtigkeit des Gewebes, allerdings deutlich nur da, wo die Herde sich sondern lassen, erscheint selbst da, wo alles Gewebe gleichmässig dicht geworden, immer noch in zarten Zügen, welche die Adenomherdchen umflechten. Freilich kommen immer einzelne, namentlich grössere Herdchen vor, welchen eine solche besondere Muskelfaserhülle nicht anzumessen ist, trotz aller Dichtigkeit des bettenden muskulösen Gewebes, wie es auch in den derben Tubenwinkeltumoren regelmässig einzelne Drüsenschläuche ohne jede eigene Hülle giebt. Besonders ist es aber in dem Marktheil des Tumors des Falles II ganz ausgeschlossen, aus dem so dichten und regelmässig gerichteten Muskelgewebe für die in ihm lang gestreckt aufgestellten Adenome deutliche Myomscheiden abzusondern. Dem offenbar pathologischen, weil so dichten Muskelgewebe können hier die Adenome nicht den Weg gewiesen haben. Umgekehrt sind diese offenbar gedehnt, also eher passiv betheiligt worden. Und dasselbe Verhältniss kehrt in manchen kleineren Geschwülsten der Fälle I, IVa und IVb, namentlich in den Tubenwinkeltumoren des letzteren Falles, immer in den kirschkern- bis kirschengrossen Geschwülsten mit makroskopisch auffallendem parallelem Faserzug wieder. Ihr Inneres ist regelmässig fast ohne alles Drüsengewebe; vielmehr erscheint dieses mehr in die oberflächlichen Theile des Tumors verdrängt, alsdann sehr gestreckt, oft stark cystisch.

Ziehen wir nun aus allen diesen Verhältnissen und thatsächlichen Momenten das Resümee, so können wir wohl behaupten, dass die Adenom- mit der Myombildung durchschnittlich Hand in Hand geht, dass sich ferner in den kleinsten Herden die Muskelfaserneubildung gesetzmässig genau um die Drüsenschläuche, sowohl um die zerstreuten, wie um die geschlossenen Ordnungen derselben gruppiren lässt, dass zwar in den grossen Tumoren des Uteruskörpers die Muskelfaserhypertrophie von den drüsigen Einrichtungen mehr emancipirt ist, sich aber andererseits in den kleinsten Tumoren, in den Tubentumoren, ziemlich regelmässig mit Bindegewebsneubildung verbindet, so dass alsdann von Fibromyom geredet werden darf. Da nun den Ueberbleibseln des Wolff'schen Körpers, den drüsigen Anlagen, gewiss ein grösseres Alter zuzusprechen ist, als den hypothetischen Keimen der Myombildung, so dürfen jene unbedingt als die primären Bildungen, als die Vorläufer des Myoms, angesehen werden. Insbesondere in den Tubenwinkeltumoren sonst normaler Uteri stellen die Paroophoronschläuche gewiss die grundlegenden Faktoren der Muskelfaser-

neubildung dar. In den reinen Tubentumoren geben sie gleicherweise die Veranlassung für die irritative Umbildung und Hypertrophie der Wandung, welche sich in mancher Beziehung als eine proliferirende Entzündung auffassen lässt.

Dagegen tritt bei den grossartigen Tumoren des Uterus die Myombildung so mächtig hervor, die wahre Hypertrophie des Myometriums ist so allgemein verbreitet und auch an den Theilen, wo ihm die drüsigen Apparate gänzlich fehlen, so stark ausgeprägt, dass diese Substanzwucherung von der Anwesenheit der Reste des Wolff'schen Körpers gewiss nicht allein, vielleicht nicht einmal vorwiegend abhängen kann. In diesen grossen Geschwülsten sind alsdann die Wolff'schen Drüsenschläuche ihrerseits mächtig gewuchert und zu so grossartigen Adenomen herangewachsen, dass es wohl nahe liegt, hier die Adenom- und die Myombildung gleichen Schrittes neben, nicht nach einander, aus einer gemeinsamen Ursache, aus einem und demselben Moment hervorgehen zu lassen, aus demjenigen nämlich, welches überhaupt den weiblichen Genitalkanal veranlasst, diffus zu hyperplasiren oder auch begrenzte hyperplastische Tumoren hervorzubringen. Wäre für die letzteren die embryonale Drüsenanlage die allein ausreichende Causa efficiens, so hätte sich wohl die gehegte Erwartung erfüllen, hätte es oft gelingen müssen, in dem Kern der neben den Adenomyomen gleichzeitig, oft mehrfach vorhandenen Kugelmyome Drüsenschläuche wenigstens in Rudimenten nachzuweisen. Aber selbst bei den allerkleinsten, bei den miliaren derben Myomen erzielte meine eifrige Untersuchung voller Schnittserien fast ausnahmslos keinen entsprechenden Erfolg. Andererseits sprechen negative Momente dagegen, den Drüsenschläuchen die ursächliche Rolle für die Muskelfaserneubildung voll und ganz zuzuweisen. Warum erscheinen denn so grosse Strecken des Myomgewebes (Fall IVa) ganz drüsenfrei? Warum treffen wir andererseits einzelne Drüsenschläuche ganz nackt, ohne jede Scheide im normalen Wandgewebe? (Fall IVa.)

Die geschilderte fibröse Verdichtung der Schleimhautschicht der Tuba, die Verengerung oder auch die Erweiterung ihres Lumens, die Verwachsungen ihrer gegenüberliegenden Wände, der Schwund der Falten und die Abglättung der Tubenschleimhaut, zum Theil auch die Cystenbildung in ihr mögen ja als vollgiltige pathognomonische Zeichen chronisch entzündlicher Reizung angesehen werden. Diese Anerkennung berechtigt uns aber gewiss nicht, weiter zu gehen und wegen dieser Dokumente entzündlicher Vorgänge auch den grossartigen Hyperplasien am Uteruskörper einen rein entzündlichen Ursprung beizumessen, einen endometritischen Katarrh als den Anstoss gebenden Faktor anzuschuldigen.

Für dieses grossartige Wachsthum unserer voluminösen Adenomyome, für diejenige Muskelhyperplasie, welche wir nicht in einzelne Scheiden je nach den Drüsenschläuchen auflösen, müssen wir nun, wie mir scheint, den

funktionellen, so häufig wiederkehrenden physiologischen Reizungen, ganz wie es durch Virchow für die gewöhnlichen Myome hingestellt wurde, die ursächliche Rolle zuweisen. Denn bis jetzt ist kein Tumor der hier betrachteten Kategorie vor dem 20. Lebensjahr, keiner vor der eingetretenen Geschlechtsreife beobachtet worden. Ebenso vergebens suchte man bekanntlich nach einem gewöhnlichen Myom, auch nur in miliarer Grösse, am Uterus von Mädchen in den Lebensjahren vor dem Eintritt der Menstruation. Die menstruelle Blutung hatte an den Drüsenschläuchen des Tubenwinkeladenomyoms der Fälle IX b, XVI und XXV eine Anfüllung mit Blut zu Stande gebracht. Die Gelegenheit zur Entstehung der Pigmentkörper wird daher wohl in allen Adenomyomen bei dem periodisch wiederkehrenden menstruellen Blutergusse gegeben sein. Kontraktionen, selbst krampfartige, können zur Zeit der Periode thatsächlich Platz greifen und eben so gut die Ursache der Gewebsproliferation der muskelfaserreichen Uteruswand werden, als ihre Folge sein, wie es gewöhnlich angenommen wird. Mag es auch geschehen, dass Ursache und Wirkung bei diesen Nutritions- und Funktionsstörungen beständig die Rolle mit einander tauschen, dass die krampfhafte Kontraktion des Uterus und die Heftigkeit der menstruellen Blutung zuerst die Hypertrophie des Myometriums veranlasst und dass alsdann diese, indem sie die Leistungen des Muskelgewebes und der Schleimhaut steigert, wiederum die Quelle stärkerer Blutung wird. Resultirt alsdann im Laufe der Jahre eine Gewebsneubildung, an begrenzten Stellen in auffallender Stärke, so muss diesen hierfür ja die Disposition durch die embryonalen Anlagen, insbesondere durch die Ueberbleibsel des Wolff'schen Körpers verliehen worden sein. Wo dergleichen Anlagen vorhanden, da können dann jene funktionellen Störungen deswegen dauernde Spuren hinterlassen, weil die abnormen Einrichtungen den glatten Ausgleich jeder dieser Reizungen hindern, diese vielmehr über das richtige Maass und über die physiologische Zeit hinaus wirksam erhalten. Immer wiederkehrende Reize und embryonale Einrichtungen wirken somit für die Erzeugung dieser grossartigen Tumoren wohl zusammen. Die Formel der Wirksamkeit entweder der Irritation oder des embryonalen Keimes allein erscheint einseitig und reicht zur vollen Erklärung der Vorgänge in den Fällen grossartiger Tumorbildung gewiss nicht aus. Cohnheim's Theorie der embryonalen Anlage aller Geschwülste dürfte sich selbst für diese Adenomyome nicht bewähren, obwohl doch hier zu der Adenombildung die postulirten embryonalen Keime in den nachgewiesenen Resten der Wolff'schen Drüsengänge mit auf die Welt gegeben sind und diese sich als „potentielle Geschwulst- oder Wachsthumskeime", welche abgeschnürt und in das drüsenlos prädestinirte Muskelgewebe versenkt worden sind, so deutlich offenbaren.

Günstiger dieser an Cohnheim's Namen geknüpften Theorie der Geschwülste könnte unser Urtheil lauten, wenn wir vielleicht an den ausserhalb des Uterus persistirenden Wolff'schen Kanälchen, an den Parovarial-

schläuchen, eine solche besondere Neigung zur Muskelfaserneubildung nachweisen könnten. Selbstständige Adenomyome von nennenswerther Grösse habe ich aber trotz der grossen Zahl meiner Beobachtungen innerhalb des Ligamentum latum und im Bereich des eigentlichen Epoophoron niemals gesehen, trotzdem ich in diesem stets restirenden sexuellen Abschnitt des Wolff'schen Körpers mannichfache Veränderungen, vor Allem Adenome und Cysten, zu untersuchen Gelegenheit fand, trotzdem doch der ganze Ligamentapparat der inneren weiblichen Genitalien von Muskelfaserbalken durchzogen, bisweilen damit reichlich versehen ist, endlich trotzdem die Tunica propria der Parovarialkanälchen nicht selten glatte Muskelfasern besitzt und selbst die in der äusseren Wandung der Parovarialcysten aufgestellten Drüsenschläuche von deutlichen Bündeln glatter Muskelfasern begleitet erscheinen, ganz ähnlich wie die daneben gelegenen Blutgefässe, auch die Venen. Sind doch zur Zeit der Entwickelungshöhe der Genitalien alle Blutgefässe ihrer einzelnen Abschnitte an glattem Muskelfasergewebe reicher wie die Blutgefässe anderer Organe! Den parametral gelegenen cystischen Adenomyomen meiner Fälle VI. und VII. und der ersten Beobachtung von Breus vindicire ich eine Entstehung innerhalb der Uteruswand und betrachte sie nur als transponirt in das lockere Hüllgewebe, nicht als hier von Anfang an veranlagt. Schliesslich sei darauf verwiesen, dass auch innerhalb der Cervix uteri in makroskopischer Dimension hervortretende evidente Adenomyome von mir bis jetzt nicht aufgefunden wurden, obwohl in diesem Abschnitt der Uteruswand der Gartner'sche Kanal, von einer besonders geordneten Muskelmasse eingescheidet, so oft nachzuweisen ist oder durch einen muskulösen Strang mit longitudinellem Faserzuge ersetzt wird, obwohl es also auch hier scheinen kann, als ob in diesen muskulösen Scheiden des Wolff'schen Kanals die embryonale Keimanlage für die Bildung eines grossen Adenomyoms im Voraus gegeben wäre, obwohl ferner kleine Cystoadenome in der Cervixwand, wie die Fälle XVII. und XXI. lehren, thatsächlich vorkommen.

Fasse ich diese Erwägungen zusammen und überschlage ich noch einmal resümirend die thatsächlichen Verhältnisse, welche meine Einzelbeobachtungen ergeben haben, so komme ich bezüglich der gegenseitigen Abhängigkeit des Drüsen- und Muskelgewebes in den Adenomyomen zu folgendem, ich denke, bemerkenswerthem Ergebniss:

a) In allen kleineren Tumoren des Uteruskörpers und des Tubenwinkels geht durchschnittlich die Muskelfaserneubildung mit der Adenombildung Hand in Hand und fast ganz proportional, letzteres um so deutlicher, je ausgeprägtere Muskelfaserscheiden um die Drüsenschläuche und Drüsengruppen ausgebildet sind. Wo dieses Verhältniss zum deutlichen Ausdruck gelangt, wo die Moireestreifen kräftig erscheinen und das Gewebe durchflechten, da sind die Drüsenschläuche als die eigentlichen Urheber der

Myombildung zu bezeichnen. Wie in der Embryonalzeit das Epithel immer früher vorhanden ist, als das bindegewebige oder auch muskuläre Hüllgewebe, so wird sich auch im späteren Leben der wachsende Drüsenschlauch, erst während er fertig gemacht wird, mit einer Myomscheide umgeben. Diese wird sekundär gebildet, mag sie auch, wenn sie späterhin in Thätigkeit kommt, wiederum eine Rückwirkung auf den Drüsenschlauch äussern und an ihm sogar Wachsthumsvorgänge erzeugen.

b) In den voluminösen Tumoren des Uteruskörpers sämmtlicher Fälle der Kategorie I erscheint das neugebildete, das hypertrophische Muskelgewebe, wenigstens zum allergrössten Theil nicht streng gebunden an das drüsige Gewebe; die Scheidenbildung fehlt fast ganz und grosse Abschnitte des Myomgewebes sind drüsenfrei. In allen diesen Fällen ist neben der mehr oder weniger deutlich umschriebenen Geschwulstbildung, neben der particllen Hypertrophie, regelmässig auch die allgemeine Hypertrophie der Uteruswände (Fall I—IVb) vorhanden, ohne dass in derselben Ausdehnung Adenome entstanden sind. Nicht nur kann eine ganze Wand, die ventrale, trotzdem sie hypertrophisch ist (Fall II und III), die Drüseninseln ganz entbehren, sondern es sind auch in den vorhandenen Geschwulstherdchen, namentlich in den nierenförmigen Tumorabschnitten (Fall I, II, IVa) grosse muskulöse Gewebsmassen zu finden, welche, obwohl sicher neugebildet, gar keine oder nur relativ unbedeutende drüsige Einrichtungen besitzen. Für diese Muskelgewebshyperplasie kann das vorhandene pathologische Epithel nicht den ursächlichen Faktor abgeben, nicht der eigentliche Urheber sein, höchstenfalls dabei nur indirekt eine Rolle spielen.

Die Fähigkeit, Muskelgewebe im Uebermaass zu bilden, sagen wir die grosse Prädisposition des Myometriums zur Hyperplasie an sich, trägt vielmehr die eigentliche Schuld an der Tumorbildung, wie an der allgemeinen Hypertrophie. Können wir bei dem unter a) geschilderten Verhalten von einer unmittelbaren, oder gar von einer specifischen Beziehung zwischen dem Drüsen- und dem Muskelgewebe reden, so müssen wir in den voluminösen Tumoren den Grund des angegebenen Missverhältnisses der beiderlei Substanzen wohl darin suchen, dass das Uterusgewebe an sich schon besonders erregbar auf eintreffende Reizungen ist. Einfache allgemeine Uterushypertrophien kommen in derselben Form unter den verschiedensten Verhältnissen, bei allen möglichen Tumoren der Uteruswandung, auch bei der Anwesenheit von bösartigen Tumoren der verschiedensten Art vor. Der Drüsenschlauch oder das kleine Adenom kann also unmöglich als die specifische Ursache dieser allgemeinen Hyperplasie, dieses Excesses der Muskelfaserneubildung gelten. Höchstens indirekt wird das drüsige Gebilde zur Entstehung des massigen Myomgewebes beitragen, erst wenn es grösser geworden, mechanisch auf den ganzen Uterus wirken, sobald es wie jeder grössere innerhalb der Höhle oder in der Wand des

Uterus sitzende Körper wiederkehrende Reizungen und gesteigerte Ernährungsvorgänge auslösen kann. Es ist leicht verständlich, dass sich einerseits auch in dem voluminösen Adenomyom der Modus a, also die Scheidenbildung um die Drüsenschläuche streckenweise noch erhalten darstellt, dass andererseits in den umschriebenen Herden diese letztere verloren ging, indem das Myomgewebe infolge der dem Myometrium des Uteruskörpers anhaftenden pathologischen Prädisposition die Ueberhand erhielt, die kammartig angeordneten Epithelschläuche auseinanderdrängte, von einer Seite her dissociirte oder derartig muskularisirte, dass jetzt die Nierenform erscheint. Alle genannten Verhältnisse, welche den grossen Tumoren der eigentlichen Uteruswand eigen sind, und welche weder in den kleineren Tumoren des Uteruskörpers Va—VIII, noch in den Tubenwinkel- und Tubentumoren je vorzukommen scheinen, finden keine Aufklärung, wenn wir auch für die Bildung der voluminösen Adenomyome den embryonalen Drüsenschlauch als das einzige, selbst nur als das Primum movens betrachten wollen.

Zweierlei Bedingungen müssen erfüllt, zweierlei Anlagen, gleichviel ob sie in embryonaler Zeit oder in postfötaler Wachsthumsperiode heranwachsen, müssen gleichzeitig gegeben sein, damit die physiologischen und die pathologischen sexuellen Reizungen in der Wand des Uteruskörpers die grossartigen Adenomyome hervorbringen, sowohl die Reste des Wolff'schen Körpers, als auch diejenigen Einrichtungen, welche das Muskelgewebe an sich empfindlich und zur Hypertrophie geneigt machen. Muss es auch noch zukünftiger Forschung vorbehalten bleiben, die letzteren aufzudecken, so kann ich doch für die behauptete Nothwendigkeit des Zusammentreffens dieser besonderen Vorrichtungen zur Muskelhyperplasie mit den wachsthumsfähigen Wolff'schen Drüsenresten noch ein sehr bezeichnendes thatsächliches Moment anführen. Man rekapitulire die Ueberschriften der hier berichteten Fälle von Adenomyomen der Uteruswand in Bezug auf die nebensächlichen Befunde und man wird leicht erkennen, dass in der Kategorie der voluminösen Tumoren (A), regelmässig auch Kugelmyome aufgezählt werden, dass diese dagegen in der Kategorie (B) der kleineren Tumoren des Uteruskörpers, den Fällen Va, Vb, VI und VIII, vollständig fehlen, ganz eben so wie die allgemeine Uterushypertrophie. Ich erblicke darin kein zufälliges Zusammentreffen, sehe vielmehr die Kugelmyome als sichere Wahrzeichen eines besonderen Wachsthumsvermögens des Uterus an, um so mehr, da ich glaube, einen genetischen Zusammenhang der Kugelmyome mit den Adenomen thatsächlich ausschliessen zu dürfen.

Als besonders bezeichnend nenne ich hierfür den Fall Vb. Ein haselnussgrossses, also schon recht respektables Adenomyom, ganz aus miliaren Adenomyomen nach dem Modus a zusammengesetzt, ist in der Wand des Uteruskörpers einer verheiratheten, freilich kinderlos gebliebenen Frau, welche also den physiologischen Reizungen gewiss ausgesetzt war, ent-

wickelt und hat seinerseits eine pathologische Reizung auf das Nachbargewebe ausgeübt, nämlich einen cystischen Schleimhautpolyp hervorgebracht. Aber trotzdem ist die allgemeine Uterushypertrophie ausgeblieben, trotzdem fehlen gewöhnliche Myome ganz und gar in dieser Uteruswand. Schliesslich sei noch darauf hingewiesen, dass in den Fällen grosser Adenomyome auch die Tuben oft (Fall I, IVa und b) verdickt, entschieden hypertrophisch befunden wurden, ohne dass mikroskopisch unsere Drüsenschläuche oder Adenocysten in ihrer Wand nachzuweisen waren — ein weiteres Zeichen der von der Persistenz des Wolff'schen Körpers unabhängigen Disposition des Genitalschlauches zur Hypertrophie seiner Wandung.

Das teleangiektatische Adenomgewebe wird wohl als ein excessiv entwickeltes cytogenes Bindegewebe aufzufassen sein. Worin dieser Excess begründet, ob etwa in einer besonderen Disposition des Blutgefässsystems, einer lokalen oder einer allgemeinen, darüber zu urtheilen habe ich keine thatsächliche Berechtigung erlangt. Das cytogene Bindegewebe überhaupt darf ich freilich wohl als den Ausdruck einer Hyperplasie der aus Gefässen und Bindegewebe bestehenden Gerüstsubstanz des Myometriums betrachten und wegen des innigen Gebundenseins an die Drüsenschläuche behaupten, dass ihr wachsendes Epithel auch die Proliferation des anstossenden vasculären Bindegewebes hervorbrachte. Wird die Proliferation des letzteren übermässig und angiomatös, so resultirt das ganz lockere Grundgewebe des teleangiektatischen Adenoms, während die äussere myomatöse Scheide des miliaren Tumors rudimentär bleibt. Vielleicht kommen diese Eigenthümlichkeiten in den Bauverhältnissen der teleangiektatischen Formen durch die atrophischen Vorgänge und die rückgängigen Metamorphosen des Alters zu Stande; denn in sämmtlichen bezüglichen Fällen meiner Beobachtung (Fall V b, XVIII, XIX, XX) war ja das sechzigste Lebensjahr bereits zurückgelegt.

VIII. Metamorphosen der Adenomyome und Kombinationen mit Krebs.

Da wir innerhalb der Wand eines und desselben Uterus neben den Adenomyomen sehr oft noch gemeine, sowohl intramurale als gestielte, von Serosa überzogene Myome antreffen, so ist uns gewiss der Gedanke an die Möglichkeit nahe gelegt, dass sich mit der Zeit aus den Adenomyomen die Kugelmyome heranbilden, dass jene vielleicht nur ein jugendliches, sogar ein rasch vergängliches Stadium von diesen darstellen. Indess hat sich dieser Gedanke, dass eine Umwandlung des Adenomyoms in ein gewöhnliches Myom, mittels eines Schwundes des Epithels des Drüsenganges zu Stande kommen könnte, durch meine Untersuchungen thatsächlich nicht bestätigen lassen. Ich habe ihn aufgegeben und mich immer mehr zu der Meinung bekennen müssen, dass prinzipiell die beiden Arten zu scheiden sind, die Adenomyome und die einfachen Myome, welchen die drüsigen Einschlüsse fehlen. Wenn ich auch in den grossen harten Myomen der Fälle I und III, die in jeder Beziehung den Bau und den Faserzug der ordinären Myome darboten, ganz zerstreut Adenocysten, wenn ich selbst beim ersten Fall in dem Centrum des am Uterusscheitel aussen aufsitzenden halberbsengrossen subserösen Myoms einen richtigen cystischen Drüsengang nachweisen konnte, so habe ich doch so manches kleinere, 1—10 mm, aber auch einzelne gegen 20 grosse Myome in ganzen Schnittreihen durchmustert und in ihnen auf epitheliale Formationen gefahndet, aber fast vollständig vergebens, trotzdem ich wohl darauf achtete, dass etwa die Epithelzellen verändert, rückgängig geworden und dem Untergang nahe sein konnten. Hauser's Erwartung, dass der Nachweis des Epithels bei solcher systematischen Untersuchung der Myome überhaupt viel häufiger gelingen werde, ist nicht in Erfüllung gegangen trotz heissen Bemühens meinerseits. Nur noch auf ein zweites Myom mit einem solchen evident axial aufgestellten Drüsengang, ein wahres Paradigma der verheissenen Art, aber nur von 2 Länge, also miliarer Grösse, bin ich in den oberflächlichen Schichten der hypertrophischen Uteruswand des Falles IV b gestossen (s. A' Fig. 1 b).

Wohl fand ich bei den kleineren Adenomyomen zuweilen einige Schwierigkeit, das Epithel zu erkennen, weil es schlecht ausgebildet, in

sich gelockert und hinfällig geworden war, so z. B. im Fall VIII und XIX allgemein. Es handelte sich hier freilich um ältere Präparate, denen ich bei der Konservirung nicht die nöthige Sorgfalt zugewandt hatte. Da sich auch in dem andern Fall von teleangiektatischem Adenomyom (XVIII) das Epithel schwer darstellen liess, so kam mir schon der Gedanke, dass der übermässige Gefässreichthum oder das Ueberwiegen des cytogenen Bindegewebes überhaupt der kräftigen Ernährung der Epithelien ungünstig sei. Indessen lehrte mich der dritte Fall (XX), dass sich trotz der Mächtigkeit des cytogenen Gewebes und seines Gefässapparates die schönsten Flimmerepithelien und die höchsten Cylindergestalten darbieten können. Auch mit dem fortschreitenden Alter nimmt die Kräftigkeit des Epithels nur wenig ab, mindestens nicht regelmässig; vielleicht werden die Epithelien etwas niedriger und die Cystchen deutlicher. Beides zeigen die Uteri zweier 82jährigen Frauen der Fälle XVII und XXVII, welche schon deutlich atrophisch sind. Allerdings erscheint der Flimmerbesatz wie auch die reiche Mannigfaltigkeit und die kräftige Gestaltung des Epithels besonders deutlich bei den Individuen zur Zeit der geschlechtlichen Funktionirung, bei Frauen, welche sich im Alter von 30—50 Jahren befinden. Aber diese begünstigte Lebensperiode reicht auch noch bis in den Anfang der siebziger Lebensjahre hinein; selbst die grossen Uterustumoren mit reichster Entwicklung der drüsigen, wie auch der muskulären Formationen, werden noch bei Individuen bis zum Alter von 56 Jahren (Fall IVb) beobachtet. — Einen günstigen oder ungünstigen Einfluss der Schwangerschaft auf die Entwicklung der Adenomyome habe ich nicht nachweisen können. An kürzlich schwanger gewesenen Uteri ist es mir bis dahin nicht gelungen, Adenomyome aufzufinden. Schwangerschaft und Geburt war, wenn überhaupt eingetreten, wie bei XI, XIII, XV (sämmtlich Fälle von kleinen Adenomyomen), schon seit mehreren Jahren vorüber. — An den muskulösen Gebilden der Tumoren scheint sich mit der Zunahme des Lebensalters eher eine Veränderung zu offenbaren. Denn die teleangiektatische Form, sowohl der Körpergeschwulst des Falles Vb als der Tubenwinkeladenomyome (XVIII bis XX), wurde, wie schon gesagt, nur bei Individuen gesehen, welche sich schon im siebenten Lebensjahrzehnt befanden. In diesen Tumoren waren die muskulösen Elemente so klein, dass es schwer hielt, sie von den Bindegewebszellen der cytogenen Substanz zu unterscheiden. Aber auch ausser dem Bereich der eigentlichen abgrenzbaren Tumoren traten Züge kurzspindeliger Muskelfasern auf, gewöhnlich in den sehr gefässreichen Theilen der Uteruswandung, so in dem submucösen Stratum (Fall Vb, XVIII und XX), wahrscheinlich ein Produkt atrophischer Vorgänge, nicht ein jugendliches Stadium der Neubildung.

Die Cystenbildung dürfen wir auch zu den Metamorphosen rechnen, müssen sie aber wohl weniger äusseren Einflüssen, als den innerhalb der

Tumoren und zwar an ihrem drüsigen Antheil zur Wirkung gelangenden Momenten zuschreiben. Die Flüssigkeit, welche sich in den Drüsenkanälchen ansammelt und namentlich aus den Hauptkanälen und den Sammelröhren Ampullen, Gangcysten, schliesslich grosse, fast kugelige Cysten werden lässt, ist ja zum grössten Theil ein Sekret, nicht bloss ein reines Transsudat. Wäre letzteres der Fall, so dürfte man erwarten, gerade in den teleangiektatischen Tumoren die grössten Cysten zu finden, was keineswegs zutrifft. Je kräftiger dagegen das drüsige Gewebe, desto zahlreicher, desto grösser auch die Cysten, das ist die Regel bei den grossen Adenomyomen des Uteruskörpers. Nur in diesen ist der Boden bereitet für die ganz grossen Adenocysten, wie Fall II, III und Breus' Beobachtung lehren. Es mag ja sein, dass die Sekretion an den drüsigen Apparaten auch nicht kontinuirlich ist, vielmehr nur zu gewissen Zeiten unter lokalen Kongestionen auftritt. Wird es sich doch ähnlich auch mit den Parovarialcysten verhalten! Wenn auch ihre Wandung in ihrer sklerotischen Beschaffenheit die Zeichen chronischer Irritation und einfacher richtiger Entzündung, wie die Wand einer Hydrocele, zur Schau trägt, wenn auch die Blutungen auf die an ihr auftretenden aktiven Hyperämien hinweisen, so macht es doch die Anwesenheit von einmündenden Drüsenschläuchen sehr wahrscheinlich, dass hier, wie bei den Cystoadenomen des Eierstockes, die Drüsensekretion fortdauert und nach längerer Zeit den Cysteninhalt in so beträchtlicher Menge liefert. Wahrscheinlich beruht die relativ zum Volumen der Drüsenmasse kolossale Flüssigkeitsansammlung darauf, dass das Sekret liegen bleibt und aufgespeichert wird, weil die Wandung durch die entzündliche Verhärtung und Verdichtung unfähig geworden ist, die secernirte Flüssigkeit wieder zu resorbiren. Ist diese Argumentation richtig, so dürfen wir sie gewiss auf die Adenomcysten anwenden, da sie ja der Grösse nach im umgekehrten Verhältniss zu den Drüschen stehen, aus denen sie unzweifelhaft hervorgehen. Indem ihr Drüsensekret keinen Weg findet, auf dem es ausgeführt werden könnte, weil auch die Hauptkanäle sicherlich geschlossen aufhören, so muss es unter physiologischen Verhältnissen wieder resorbirt werden. Erst wenn diese Resorption verhindert wird, wenn entweder feste Massen, Zellen und Blutkörperchen ergossen oder wenn die Wandungen der Drüsen verändert werden, bleibt ein Rest des Sekretes und die Cyste entsteht.

Um dieser Hypothese eine thatsächliche Unterlage zu geben, möge an die augenscheinliche Disposition zur Blutung und Pigmentbildung, welche gerade dem drüsigen Apparat unserer Tumoren eigenthümlich ist, erinnert werden. Ich weiss dafür keine andere Deutung, als dass derselbe periodischen Hyperämien, funktionellen Kongestionen, die leicht ein Uebermaass erreichen, ausgesetzt ist und denke dabei besonders an die physiologischen Kongestionen während der Menstruation und während des geschlechtlichen

Umganges, weniger an pathologische Kongestionen, an eigentlich entzündliche, wie es Chiari gethan hat.

Deutliche regressive Metamorphosen oder Degenerationen habe ich nur in zwei besonderen Fällen gesehen, und zwar käsige Degenerationen, gekettet an die Adenomherdchen, wenn auch Strukturen hervortraten, welche die Komplikation mit einer anderen Krankheit klarlegten. In zwei Fällen, (XVI und A) zeigten manche Herde der Degeneration die Eigenschaften der Tuberkel, deutliche Riesenzellen, oft inmitten von Haufen grösserer Zellen, deren epithelialer Verband nicht mehr zu erkennen war; aber eigentliche tuberkulöse Lymphome fehlten fast ganz. Im Falle XVI wiesen Rundzelleneinlagerungen, ungewöhnlich starke perimetritische Adhäsionen und ausgedehnte Verwachsungen der Tuben auf einen chronisch entzündlichen Process, auf eine chronische Endometritis der Tubenwinkel und eine Endosalpingitis mit tuberkulisirendem Charakter hin. Auch die Bauchfelladhäsionen waren mit Tuberkeln durchsetzt und in den Lungen grossartige Kavernen gebildet, an den lateralen Tubenenden in Folge der Sperrung des Lumens der medialen Theile durch die Adenomyome eine Hydrosalpinx entstanden. Zu den an sich wohl nur unbedeutenden Adenomyomen war die chronische Entzündung mit ihrem besonderen Charakter hinzugekommen und hatte dem Fall die Präge gegeben. Grösser war die Komplikation in dem nachstehenden Fall A. Nicht nur wurden in dem Bereich eines Adenomyoms Epitheloidtuberkel aufgefunden, sondern auch eine zweite Art von Adenom war hinzugetreten, entschieden ein malignes Adenom oder vielmehr ein richtiger Drüsenkrebs. Um diese Komplikation verständlich zu machen, sehe ich mich genöthigt, diesen Fall in seinen Besonderheiten genauer aus einander zu setzen und alsdann noch zwei andere Beobachtungen von Korpuskrebs mitzutheilen. Durch die gegenseitige Vergleichung dieser drei Fälle glaube ich mehrere ganz interessante Gesichtspunkte gewonnen zu haben.

Fall A.

Adenomyome und Cystadenome mit Epitheloidtuberkeln, diffus verbreitet durch die ganze Uteruskörperwandung, aber die peripheren Schichten der Dorsalseite des Scheitels bevorzugend. Infiltrirter myoplastischer Cylinderepithelkrebs in den centralen Schichten der rechten Uteruskörperhälfte. Kugelmyome. Allgemeine Hypertrophie des Uterus und der Tuben.

Das Präparat und die Krankengeschichte verdanke ich Herrn Collegen Hermann Freund und berichte aus dieser, dass die 44 Jahre alt gewordene Frau M., die niemals geboren hat, ihre Regel immer sehr profus und schmerzhaft, seit 4 Jahren so reichlich bekommen hat, dass die schwerste Anämie eintrat. Die nicht ganz kindskopfgrosse sehr harte Geschwulst hat den Uteruskörper so ausgedehnt und ist mit der Blase, dem Dünn-

und Dickdarm (Processus vermiformis) so fest verwachsen, dass die vesikale und die rektale Exkavation der Bauchhöhle ganz aufgehoben sind, dass ferner die Auslösung des Uterus allein nur sehr schwierig gelingt und hernach auch die cystischen Ovarien und die Tuben nur mit grosser Mühe losgetrennt werden können. Trotzdem 6 Tage kein Fieber, unter Entkräftung letaler Ausgang am siebenten.

Die mir vorliegende Masse, nahezu das ganze supracervikal amputirte Corpus uteri, ist fast kugelrund und misst 120:100:90. Auf ihrer Amputationsschnittfläche bildet ein Spalt von 15 den Eingang in die Uterushöhle. An ihrer entgegengesetzten, mit ganz rauher Serosa überzogenen, aber leicht als Uterusscheitel zu erkennenden Seite ragen unter den bindegewebigen Aufsätzen zwei besondere derbe Stümpfe, die uterinalen Tubenenden, wegen ihrer Grösse vor den Adhäsionsstümpfen hervor und stehen um 80 von einander ab. An der ventralen Seite des Scheitels wölbt sich ein wallnussgrosses (20mm), interstitielles Kugelmyom empor; mehrere kleinere stecken inmitten der hypertrophirten dorsalen Wand. Auf dieser ist ausserdem aber ein ganz flacher Vorsprung, unter ihm ist ein richtiges Adenomyom auf 20 in die Tiefe zu verfolgen. Seine Natur wird auch mikroskopisch festgestellt und schon makroskopisch durch die bekannten balkigen Zeichnungen angedeutet; seine Grenze ist gegen die übrige hypertrophische Uterussubstanz eben so undeutlich gezogen, wie wir das bei den Adenomyomen zu sehen gewohnt sind. Auf der äusseren Oberfläche, sowohl an der dorsalen, als an der ventralen Seite, erheben sich Zapfen und Stümpfe, nämlich Fetzen des weichen Gewebes, welches die Adhäsionen gebildet hatte. Die festere Hauptmasse, deren Härtegrad nach ihrem Centrum zuzunehmen scheint, enthält die schon aufgeschnittene Uterushöhle. Diese theilt sich nach dem Uterusfundus in zwei gegen die beiden Tubenstümpfe hin verfolgbare Zweige, wie in einem Uterus bicornis, obwohl aussen eine Einsattelung nicht einmal angedeutet ist.

Die Uterushöhle erscheint nun sehr eng und beschränkt, ist auch schon am nicht gehärteten Präparat schwer zum Klaffen zu bringen aus zweierlei Gründen. Erstlich steckt sie ganz in der sehr steifen Centralmasse der Uterusgeschwulst, besonders nach rechts hin. Zweitens hängen rechts fetzig-zottige, selbst leisten- und lamellenartige Exkrescenzen als sehr weiche, weiss und markig aussehende Gewebsmassen von der steifen Wand in die Uterushöhle herab und beengen den Binnenraum, namentlich oben innerhalb des rechten Hornes und unten auch vorwiegend auf der rechten Seite. Links erscheint die Innenfläche noch mit einer glatten Schleimhaut versehen, rechts dagegen äusserst uneben und nicht mit einer besonderen Schleimhautschicht bekleidet; vielmehr gehen Klüfte und Spalten zwischen das innen anstehende Gewebe in die feste Tumorenmasse etwas hinein, so dass eine grosse Rauhigkeit entstanden ist; auch scheint ein wirklicher Substanzverlust eingetreten zu sein. Als nun ein Querschnitt horizontal durch das gehärtete Präparat auf halber Höhe dicht unterhalb der Stelle, wo sich die Höhle verzweigt, angelegt wird, ergiebt sich der Unterschied zwischen der rechten und der linken Seite des Uterus noch deutlicher. Links klafft seine Höhle und bietet einen richtigen, kaum unebenen Schleimhautüberzug dar; nach rechts hin wird sie ganz platt und eng, dringt aber in die rechte Seitenwand des Uterus ungleich tiefer wie die Höhle auf der linken Seite ein und löst sich hier in die früher erwähnten Spalten und Klüfte auf. Trotzdem bleiben die Tiefen der Höhle von der Aussenfläche der rechten Uterushälfte weiter entfernt wie links, weil nämlich die Wand der ganzen rechten Hälfte viel dicker (50—60) geworden ist, als die linke Seitenwand (22). Geht man von links nach rechts, so sieht man die Dicke sowohl auf der ventralen, wie auf der dorsalen Wand, schon bevor man die Medianebene überschreitet, zunehmen. Jedenfalls erscheint die ganze rechte Hälfte des Uteruskörpers weit mehr geschwollen wie die linke, zugleich aber von innen her mehr

zerklüftet, die Achse der ganzen Uterushöhle auf dem Horizontalschnitt trotzdem nach links hinübergerückt.

Diese besondere Vergrösserung der rechten Uterushälfte gegenüber der linken kommt nun auch auf den Längsschnitten deutlich zum Ausdruck. Obwohl äusserlich das ganze Präparat annähernd die Gestalt einer Kugel darbietet und seine linke Hälfte eben so lang wie seine rechte zu sein scheint, hebt sich auf den Durchschnitten rechterseits eine Masse, welche steifer und dichter wie der übrige Uterus war, fast wie ein besonderer Tumor hervor. Vorwiegend nimmt dieses Massiv die inneren centralen Schichten der Uteruswand ein, so dass es die rechte Hälfte der Uterushöhle in ihrer ganzen Länge rinnenartig umgiebt, gleichsam eine Runse darum gebildet hat. Um diesen derben Kern erscheinen nun die peripheren Wandschichten, da sie sich beim Betasten viel weicher, lockerer und verschieblicher wie der centrale Grundstock anfühlen, als eine besondere Rindenzone, gleichsam als ein Mantel, dessen Dicke annähernd 10 beträgt. Von dieser Mantelzone ist das eingeschlossene derbe, 40 bis 50 dicke Massiv nicht nur hinsichtlich der Konsistenz, sondern auch weiterhin in dem ganzen Gewebsaufbau, besonders in der Strukturzeichnung, die auf der Schnittfläche zu Tage tritt, scharf unterschieden und leicht abzugrenzen, wenn es auch nicht loszuschälen ist. Ein weissliches Balkenwerk oder auch weissliche Flecke, welche auf der Schnittfläche durch das derbe Gewebe ausgestreut sind und welche sich ganz in der Art der drüsigen Inseln der Adenomyome, nur noch viel gröber und grösser darstellen, charakterisiren diese Zeichnungen als adenomatöse. Sie überwiegen sogar an Masse oft die einbettende Muskelsubstanz; aber auch wo sie schwächer entwickelt, stellen sie einen deutlichen Kontrast gegen die Mantelzone, da sie dieser fehlen, her. Somit erhalten wir den klaren Eindruck einer inneren aus der hypertrophischen Uteruswand zu sondernden centralen Geschwulst, welche die rechte Uterushälfte einnimmt und die rechte Uterushöhle vorn, seitlich und hinten umgiebt. — Viel schwächer und zarter sind ähnliche Bälkchen drüsiger Substanz in der linken Seitenwand wahrzunehmen; doch auch diese erinnern sofort an die uns bekannten Zeichnungen, welche auf der Schnittfläche der Adenomyome hervortreten.

In der That ist bei der mikroskopischen Untersuchung sowohl innerhalb jener gröberen Inseln, wie in diesen zartesten Bälkchen eine ganz ähnliche drüsige Struktur wie in den analogen Gebilden der gewöhnlichen Adenomyome aufzudecken. Man erkennt Durchschnitte von schlauch- und kolbenförmigen Drüsen, die ein einschichtiges, verschiedentlich hohes Cylinderepithel besitzen und meistentheils unmittelbar in einem zellenreichen, oft in einem richtigen cytogenen Bindegewebe eingebettet sind. Etwas weite Drüsengänge fehlen nicht, und selbst makroskopisch deutliche, nicht exakt kugelig gestaltete Cysten treten klaffend hervor, freilich letztere mit einer besonderen Wand versehen, die des richtigen Cylinderepithels entbehrt. Die evidenten Drüsenschläuche stehen nun ferner zu grossen Schaaren neben einander in den eigentlichen Inseln, wie geschlossen geordnet, dagegen ganz zerstreut innerhalb der zarteren Bälkchen, doch auch hier bisweilen zu mehreren neben einander, wie im Gänsemarsch aufgestellt. Auch ganz versprengte Drüsenröhrchen oder vielmehr Cylinderepithelschläuche erscheinen, ohne dass ihnen ein zellenreiches Bindegewebe ein besonderes Bett bereitet hätte; vielmehr sind sie nur von gewöhnlichem Muskelfasergewebe umklammert.

Durfte ich hiernach keinen Anstand nehmen, alle diese Herdchen Adenome zu nennen, so fielen doch bei der Untersuchung bald allerhand Besonderheiten in's Auge, welche die Diagnose: einfaches Adenomyom in's Wanken bringen mussten. Ich nenne in dieser Beziehung dreierlei Dinge:

1. In den gröberen Inseln des rechtsseitigen centralen Massivs ist die ganze Substanz zuweilen schlecht geordnet und verworren, die cylindrische Zellform nicht ausgeprägt oder nur in einzelnen Bruchstücken vertreten. Andererseits färben sich namentlich im Centrum der Inseln die Epithelzellen recht schlecht, nur ganz verwaschen, selbst wenn ihnen die deutlichste Cylindergestalt eigen ist und wenn sie auch in langen Reihen als richtige Schlauchwände aufgestellt sind. Je grösser die Insel und je näher sie der Uterushöhle tritt, um so evidenter wird diese offenbare Nekrose der epithelialen Elemente.

2. Innerhalb des centralen Massivs, aber auch innerhalb der mittleren und peripheren Uterusschichten, hier freilich viel seltener, kommen drüsige Inseln vor, deren Grundgewebe nicht gewöhnliche Rundzellen, sondern zierliche Spindelzellen führt. Der Uebergang zum Muskelfasergewebe ist an ihm gut zu verfolgen, und leicht ist es auch festzustellen, dass dieses zwischen den typischen Drüsenkanälchen vorhandene Gerüst ein umgewandeltes Myometrium ist, wie man es ähnlich zwischen den drüsigen Einrichtungen eines adenocarcinomatösen Gewebes der Uteruswand, namentlich an den jüngeren fortschreitenden Theilen maligner Adenome zu finden gewohnt ist. Noch in anderer Weise ist innerhalb recht grosser, wie es scheint in Erweichung begriffener Inseln die Struktur des Gerüstgewebes verändert. Hier erscheinen die Bälkchen des Gerüstgewebes umgekehrt zellenarm, sehr durchsichtig, äusserst schmal und platt, wie in Einschmelzung begriffen. Kurz, sie erinnern an die schleimig erweichten Bälkchen krebsiger Gewebe.

3. Besonders fällt aber ein drittes Moment auf. Schon mit blossem Auge erkennt man in den karmingefärbten Schnitten miliare Fleckchen, indem sie farblos geblieben oder eine gelbe, wohl die chromgelbe Farbe behalten haben, im grellen Kontraste zu dem lebhaft roth gefärbten übrigen Gewebe. Mikroskopisch ist ihre Abweichung von den drüsigen Texturen der adenomatösen Herdchen nicht minder auffällig, um so auffälliger, da die jüngsten und kleinsten Flecken deutlich in den Drüsenherdchen sitzen, oft in nächster Nähe zu einem gewöhnlichen Cylinderepithelschlauch. Ich darf sie im Voraus Epitheloidtuberkel nennen und erspare dem Leser die ermüdende Lektüre einer langen Detailbeschreibung, wenn ich mit diesem Wort an jene Abart von Tuberkeln erinnere, welche von J. Arnold und Krauss bis auf Salzer neuestens an Granulationsgeschwülsten, die in drüsenhaltigen Geweben aufgetreten, beschrieben worden sind — an diejenigen Tuberkel, welche vorzugsweise aus polyedrischen Epithelzellen bestehen und durch

Wucherung von wahren Drüsenepithelien (Gallen-, Hoden-, Nieren-, Milch- und Thränendrüsenkanälchen etc.) zu Stande kommen.

Wenn die nicht roth gefärbten Fleckchen mikroskopisch noch Zellkerne erkennen lassen, nicht ganz aus amorphen Körnchen bestehen und daher den käsigen Massen gleichen, so gewinnt man an ihnen bald den Eindruck, den ein mehrschichtiges Epithel macht, das aus polyedrischen Zellen besteht. Freilich sind es gewöhnlich solide Häufchen, auch cylindrische Stränge, welchen die typische Plattenzellenschicht des sog. Deckepithels natürlicherweise fehlt. Ausserdem sind die neben einander gelegenen polyedrischen Zellen von ungleicher Grösse, ungleich die Mengen ihres Protoplasmas, ungleich namentlich die einzelnen Glieder derselben Schicht. Vielkernige Riesenzellen kommen unzweifelhaft, wenn auch nicht regelmässig vor. Endlich ist der Verband der Zellen gewöhnlich sehr locker, sie berühren einander nicht allseitig; dennoch sind aber zwischen ihnen keine Fäserchen gelegen, keine Intercellularsubstanz, wie in den durch Infiltration des Bindegewebes entstandenen lymphomatösen Neubildungen. Auch gegen das Gerüstgewebe der Inseln verwischt sich die Grenze der Zellenhaufen, offenbar indem dieses ebenfalls Metamorphosen eingegangen ist, die an ihm entweder Nekrose und Zerfall herbeigeführt, oder aber durch Rundzelleninfiltration hindurch die Bildung eines glänzenden sklerotischen Bindegewebes, damit eine Art Einkapselung des nekrotischen Einschlusses hergestellt haben. Die einzelnen Phasen dieser Vorgänge sind namentlich an den kleinsten, isolirt, gleichsam in zerstreuter Ordnung, abseits von einer richtigen Insel gelegenen Herdchen zu verfolgen, nämlich je im Innern ein rundlicher Haufen abgestorbener Zellen und um ihn ein lebhaft roth gefärbter Hof von Rundzellen. Bei den Herdchen dieser zerstreuten Ordnung drängt sich lebhaft der Gedanke auf, dass sie richtige tuberkulöse Lymphome und dass sie im Bindegewebe entstanden seien. Und auf die gleiche Frage wird der Beobachter oft an den inmitten der drüsigen Inseln gelegenen nekrotisirenden Herdchen geleitet.

Für eine solche Auffassung der Herdchen als richtige Tuberkel sprechen noch manche andere Momente, namentlich ihr Auftreten in Gruppen und ihr Vorhandensein auch ausserhalb des Myometriums. Sie waren auch in den Resten der Schleimhaut der linken Uterushälfte reichlich, in den beiden Tubenstümpfen vereinzelt, aber grösser, endlich sehr zahlreich in den auffällig dicken Wandungen cystischer Räume des Myometriums zu finden. In der That legte die mikroskopische Untersuchung dieser Cystenwandungen den Gedanken, dass sie aus einem Zusammenfluss vieler miliarer Knötchen entstanden und dass die Höhle aus einem nachfolgenden käsigen Zerfall derselben hervorgegangen, sehr nahe, um so näher, da in der Wand mehrerer Cystchen richtige Drüsenschläuche nicht nachgewiesen werden konnten. Wahre Retentionscystchen, wie in unseren übrigen Adenomen, mit der

typischen Epithelbekleidung in einer Grösse von 2 mm und mehr habe ich anfangs nicht aufgefunden. Trotzdem habe ich folgende, wie mir scheint, triftige Gründe dagegen erlangt, diese miliaren Bildungen richtige Tuberkel zu nennen. Vor Allem fällt es in die Wagschale, dass diese Herdchen so evident an die Stelle der epithelialen Einrichtungen, sagen wir der präformirten epithelialen Drüsenschläuche, getreten sind. Wir finden innerhalb der grösseren Inseln die geschilderten, aus polyedrischen Epithelzellen bestehenden Häufchen ganz ebenso vertheilt, wie die aus Cylinderepithel aufgebauten Drüsenschläuche, nur darin einen Unterschied, dass bei jenen die Grenze gegen das cytogene Bindegewebe nicht so glatt und scharf erscheint wie bei diesen. Wir finden daneben in denselben Inseln solide kernlose Klümpchen, umsäumt von dem deutlichen Cylinderepithel, also solide Pfröpfe, gleichsam als feste Sekretmassen im Lumen der Drüsenschläuche. Wir finden namentlich aber in den kleineren Inseln neben intakten Drüsenschläuchen Querschnitte von Röhrchen, deren einfache Epithelschicht zur Hälfte aus Cylinderzellen besteht, zur anderen Hälfte dicker geworden, mehrschichtig und aus den genannten polyedrischen Zellen aufgebaut ist. Auf das Bestimmteste bin ich zu behaupten berechtigt, dass an derartigen Stellen wenigstens die polyedrischen Zellenhaufen direkt aus den Cylinderepithelien entstanden sind, dass mittels dieser Veränderung des Epitheltypus der Epitheloidtuberkel seinen Anfang genommen hat. Dies sicher zu entscheiden, ist nicht immer leicht, da sich die Drüsenschläuche und die cytogene Grundsubstanz so innig durch einander flechten. Ist jener Zellenhaufen nicht etwa inmitten eines Balkens dieses Gerüstgewebes der Insel aufgegangen? Um so mehr habe ich diese Möglichkeit berücksichtigen müssen, als ich in der That Spältchen und Kanäle mit wenigen Schichten jener grossen, kräftigen, platten Zellen bekleidet gefunden habe, welche gewiss solche gewucherte Endothelien, Blut- oder Lymphgefässendothelien, waren, wie sie in den Endotheliomen vorkommen. Mag aber diese Art der Entstehung des epitheloiden Materials innerhalb der Bindegewebsspalten in diesem Falle A. nicht ganz ausgeschlossen sein, hauptsächlich sind es die Epithelröhren selbst gewesen, welche ihm den Boden lieferten. Nur mit dieser Vorstellung können wir die Formen begreifen, in welchen das epitheloide Material erscheint, auch nachdem es nekrotisch geworden, erweicht und zerfallen ist. Die Kugelgestalt des Knötchens bildet zwar die Regel; aber die eigenthümlichen Massen erscheinen doch auch als Stränge, man trifft sogar längliche klaffende Kanäle, deren Wandung die künstliche Färbung nicht annimmt, offenbar nekrotisch und erweicht, nämlich aufgefasert ist. Und diese Stränge sind nicht etwa aus Ketten hinter einander gereihter kugeliger Knötchen zusammengesetzt. Allerdings enthalten die Wandungen der mitten in der Uteruswand erscheinenden rundlichen Höhlen, wie schon erwähnt, die Epitheloidmassen in der kugeligen Form, und ihre ganze Anordnung er-

innert an das Lageverhältniss der jungen Tuberkel, welches wir in der peripheren jugendlichen Zone um einen älteren Tuberkel zu finden pflegen. Indessen darf ich doch mit gutem Grunde diese Höhlen als präformirte Adenocystchen, etwa als Ampullencysten, ansprechen, und auch weiter behaupten, dass die regelmässig an ihren Umfang angeschlossenen, beziehungsweise die neben ihnen noch aufgestellten richtigen Drüsenröhren jene Epitheloidtuberkel gebildet haben konnten. Die innere Oberfläche selbst grösserer Cysten ist glatt; niemals ist die Erweichung und der Zerfall des Wandgewebes so ausgesprochen, wie an jenen Kanälchen; freilich fehlt der Cystenwand das Cylinderepithel, wenn sie dick und reich an Tuberkeln. Andererseits konnte ich gerade an einer grösseren (4) Cyste hier Cylinder-, dort polyedrisches Epithel, ferner in ihrer aus cytogenem Bindegewebe bestehenden Wand sowohl richtige Drüsengänge, als Epitheloidtuberkel neben einander nachweisen, letztere nur in geringer Zahl.

Vor allem aber kann an der noch deutlich erhaltenen Schleimhaut der linken Uterushälfte von einer Ulceration oder einem Zerfall, wie er bei der gewöhnlichen Tuberkulose der Uterusschleimhaut so regelmässig vorhanden, absolut nicht die Rede sein. Dafür ist hier ihre Oberfläche zu glatt, und trotz der reichlichen Epitheloidknötchen sind daneben die uterinen, mit Cylinderepithel bekleideten Drüsenschläuche noch ganz deutlich zu erkennen. Warum sollten nicht auch hier jene an die Stelle der letzteren getreten sein? Die Herdchen in den dicken Tubenstümpfen verhalten sich eigenthümlicher. In jedem Stumpf ist ein gegen den Uterus, links auch gegen die Schnittfläche abgeschlossener Kanal mit erweichter, nekrotischer Innenschicht zu finden und als Tubenrohr aufzufassen deswegen, weil auf eine innere fibröse Wandung nach aussen ein cirkuläres Muskelfaserlager folgt. Neben diesem Kanal sind nun im rechten Stumpf noch selbstständige Höhlen, millimetergrosse Cystchen mit bröckligem Inhalt aufgestellt, die ich als Adenocysten, deren Wand von Nekrose befallen, betrachten möchte.

Auch innerhalb der geschwollenen Uteruswandung sind ähnliche Gänge mit käsigem Inhalt und mit mehrfach geschichteter, mit innerer nekrotischer, äusserer fibröser Wand aufzufinden, von denen nicht zu entscheiden ist, ob sie als veränderte Adenocystengänge, als thrombosirte Gefässe oder als im Innern erweichte fibröse Tuberkel zu betrachten sind. Endlich geht die Verbreitung und die Zahl der Epitheloidtuberkel keineswegs mit der Verdickung der Uteruswandung oder gar mit der Zerklüftung des Tumors parallel. Keineswegs erscheinen sie am dichtesten gedrängt in den innersten Schichten der rechten Uteruswand trotz ihrer Zerklüftung. Wenn hier auch Spältchen zu finden sind, in deren Wandung Epitheloidtuberkel dichte Reihen bilden, so bekommen wir doch an den weit ab von der Uterushöhle gelegenen Cysten, und zwar an den dickwandigen, denselben Reichthum an Knötchen zu sehen. In den üppigen Adenommassen des centralen rechts-

seitigen Tumors treten dagegen diese Epitheloidtuberkel ganz in den Hintergrund.

Die Epitheloidtuberkel bedeuten hiernach eine Umwandlung des einschichtigen Cylinderepithels in ein Plattenepithel, eine Desquamation desselben und eine Retention mit Ausgang in eine nekrotische Degeneration. Die letztere erfolgt sehr langsam, das einhüllende Gewebe reagirt nur in schmalen Zonen mit Rundzelleninfiltration und mit Bildung eines fibrösen Bindegewebes, in welchem richtige central nekrotisirende Lymphome, das heisst die typischen miliaren Tuberkel, nicht erscheinen. Ebensowenig tritt an diesen Epitheloidtuberkeln eine kräftige Erweichung, ein schnellerer Zerfall, wie er den ordinären käsigen und tuberkulösen Produkten eigen ist, zu Tage.

Diesen nekrotisirenden Vorgängen steht nun aber, wie die mikroskopische Untersuchung der diffusen Anschwellung der rechten Uterushälfte lehrt, eine andere Metamorphose gegenüber. Bald bieten die mächtigen Adenominseln, welche diesen etwas absonderlichen centralen Tumor der Uteruswand auszeichnen, die alveoläre Struktur so auffällig dar, wie nur immer die exquisitesten Cylinderepithelkrebse; bald erscheinen die Drüsenkolben und Schläuche in dem zellenreichen Gerüstgewebe nur ganz undeutlich und verworren, die Zellenhaufen ohne den epithelialen Verband und ihre Zellen fast kugelig, von den Zellen des Gerüstgewebes nur wenig verschieden. Es schliesst sich alsbald eine Nekrose der Epithelzellen und der Gerüstsubstanz und eine Erweichung geringen Grades an. Nach der Uterushöhle zu, in den hier hervorragenden Zapfen und Kolben sind diese Vorgänge deutlich ausgeprägt; in den meisten ist namentlich die alveoläre und adenomatöse Struktur bestens entwickelt, nur die früher geschilderte Spindelzellenwucherung und die üppige Entfaltung des Gerüstgewebes weniger ausgesprochen, wie an den tiefer in der Uteruswand gebetteten Adenomherden.

Alle diese Besonderheiten müssen in dem Beobachter die Neigung erwecken, diese Herdchen als carcinomatös zu bezeichnen. Zwei Momente haben für mich den Ausschlag gegeben, den drüsigen Theilen des centralen Tumors der rechten Uterushälfte einen malignen Charakter zuzusprechen und den Namen Adenocarcinom auf sie anzuwenden. Erstlich ihr excessives Wachsthum, welches ganz grob darin zum Ausdruck kommt, dass die grossen Zapfen und Kolben, und zwar durchweg von richtiger adenomatöser Struktur in die Uterushöhle hineingewachsen sind. Andererseits haben die tief in der Wand gelegenen Adenome an dem Aufbau ihrer Gerüstsubstanz das alte Muskelfasergewebe sichtbar betheiligt, gerade so wie in der peripheren Wachsthumszone eines Leberkrebses die Leberzellenbalken für die Balken der die Aveolen bergenden Gerüstsubstanz das Baumaterial liefern müssen. Keineswegs ist das cytogene Bindegewebe mit den Drüsenkörpern zu-

sammen, als ihnen zugehörig, angebildet worden und gegen das wuchernde Drüsenepithel hin derartig gewachsen, wie es bei der Entstehung der drüsigen Bildungen der Adenomyome stattfindet; vielmehr sind die wachsenden Drüsenkolben in das Muskelfasergewebe eingedrungen, um dasselbe zu dissociiren und zur Wucherung anzuregen, aber zur Bildung eines Gewebes von kurzem Bestand und geneigt zur Destruktion.

Als ich mich bei der allseitigen Durchforschung des vorliegenden Präparates und nach langer reiflicher Ueberlegung dem Gedanken nicht verschliessen konnte, dass darin auch noch ein Krebs bildender Vorgang anzuerkennen sei, war damit die Zahl der in diesem Uterus kombinirten Krankheiten auf drei gestiegen: 1. Adenomyom, 2. Epitheloidtuberkel, 3. Adenocarcinom, sofort aber auch die Frage angeregt, ob nicht ein genetischer Zusammenhang zwischen ihnen vorhanden und welches die Reihenfolge sei, in der sie nach einander aufgetreten. Sollte es nicht möglich sein, die vorliegenden Thatsachen anders zu deuten und die Dreiheit der Vorgänge auf einen einzigen zurückzuführen?

Zuerst hiess es in dieser Beziehung erwägen, ob nicht Alles, ob nicht die adenomatösen Herdchen, die hier in sämmtlichen Schichten, der ventralen und dorsalen, in der linken und rechten lateralen Wand leicht zu finden waren, von der Uterinschleimhaut abzuleiten wären statt von den Resten des Wolff'schen Körpers. Für den grossen centralen Tumor lag eine solche Möglichkeit gleichsam auf offener Hand, so nahe, dass ich mich in der That der Ansicht anschliesse, dass dieser centrale Tumor deswegen entstanden ist, weil von innen, von der Uterushöhle her, besondere, Krebs erzeugende Einflüsse auf die Wand der rechten Uterushälfte eingewirkt haben. Konnte man nicht die kleinen zahlreichen, in den peripheren Wandschichten überall nachweisbaren Adenomherdchen als junge Aussprossungen des Krebses ansehen? somit das Ganze als einen Krebs des Uteruskörpers auffassen?

Um diese Bestimmung der vorhandenen Dinge, so natürlich und allen Verhältnissen angemessen sie erschien, gänzlich zurückzuweisen, berichte ich nun über eine Thatsache, welche mir schon bei der mikroskopischen Untersuchung des noch nicht gehärteten Präparates Eindruck machte. Viele der cylindrischen Epithelzellen, auch solche, welche noch mit einander zu einer einfachen Schicht verbunden waren, trugen einen deutlichen Flimmerbesatz. Meistens waren damit nur einzelne, aber auch 3—5 neben einander aufgestellte Zellen versehen; immer war es dasselbe partielle Besetztsein mit Wimpern, wie ich es früher in den richtigen Adenomyomen gefunden hatte. Auch nach der Härtung gelang noch der Nachweis dieser Flimmerhärchen, freilich viel seltener, ferner aber gar nicht an den Cylinderzellen der kolossalen Drüsenherdchen des centralen Tumors, immer nur in den Drüsenschläuchen der kleinen typischen Adenomherde. Wollte man das Ganze

eine krebsige Affektion nennen, so müsste man von einem Flimmerepithelkrebs sprechen, müsste unter diesem Namen eine neue Kategorie des Carcinoms aufstellen und in unser heutiges System der Geschwulstlehre einführen. Mir will es nicht einleuchten, dass die hinfällige Krebszelle so hoch organisirt sein und einen Flimmerschmuck, mit ihm die Funktion der Flimmerung erhalten haben könnte. Gerade auf Grund dieser Thatsache halte ich an dem Rechte fest, all' die kleinen durch alle Wände des Uterus und durch alle seine Schichten ausgestreuten charakteristischen Herdchen mit den Adenomen unserer Tumoren auf dieselbe Stufe zu stellen und damit auch sie von Wolff'schen Drüsengängen abzuleiten, nicht von den Uterindrüsen. Die peripheren Erhebungen der dorsalen Scheitelwand rechtfertigen, wenn ihre Struktur mit dem Aufbau der früher geschilderten Adenomyome verglichen wird, diese Vorstellung in sprechender Weise. Die vollständige Analogie der Struktur veranlasst uns dann aber auch, die in allen Wandungen vertheilten kleinen Herdchen als Adenomyome aufzufassen. Damit sind sie weiterhin trotz ihrer Kleinheit auch als die ältesten unter den drei Bildungen gekennzeichnet. Alsdann gehören die Epitheloidtuberkel, wie der Krebs, sicherlich einer späteren Zeitperiode an. Jene Tuberkel erscheinen stets, wie ich bewiesen habe, an die Adenome und die Adenocysten so fest gebunden, dass sie einer besonderen Metamorphose derselben ihre Entstehung verdanken. Aber auch von den adenomatösen zu den krebsigen Strukturen ist der Schritt nicht weit. Ferner ist die Ulceration, der Zerfall an der Wandung der rechten Uterushöhle so gering, dass wir wohl sagen dürfen, das einfache Adenomyom sei in den centralen Theilen der Uteruswandung bösartig, krebsig geworden, und zwar nur in den centralen Theilen, weil diese von der Uterushöhle aus in irgend einer Weise beeinflusst wurden, nicht unbedingt deswegen, weil die alten epithelialen Apparate, die Uterindrüsen, Krebskeime in die muskulösen Theile der Uteruswandung hineingetrieben hätten. Auch letzterer Annahme stehen keine erheblichen Bedenken entgegen; man gebraucht nur noch dazu die weitere Vorstellung, dass die einwachsenden krebsigen Epithelstränge die für ihr Fortschreiten günstige Bahn in den Adenomyominseln vorgefunden hätten. Mir scheint die Hypothese zu genügen, dass eine andauernde Reizung, sei es eine mechanische oder eine chemische, von innen her auf die innere Uteruswand ausgeübt wurde und ein reizempfängliches Material in den hier eingestreuten Ueberbleibseln des Wolff'schen Körpers antraf. Für sekundäre Vorgänge besonderer Art zeugen ja auch die Epitheloidtuberkel. Nicht nur bieten sie eine starke Wucherung von Epithelzellen, sondern auch eine Aenderung ihres Typus, schliesslich den Ausgang in Nekrose und den Zerfall der Zellen dar. Wenn nun diese Metamorphosen den krebsigen Umänderungen des Gewebes auch nicht unähnlich erscheinen, so darf ich sie doch nicht einer und derselben Veranlassung zuschreiben,

muss sie vielmehr als zwei genetisch verschiedene Vorgänge betrachten. Dies verlangt dringend die Verschiedenheit des Krebses und der Epitheloidtuberkel in ihrer Ausbreitung. Denn jener beschränkt sich auf die rechte Hälfte des Uterus, diese sind eben so deutlich, fast eben zo zahlreich in der linken wie in der rechten Wand vorhanden, obwohl in der linken Seitenwand die Adenomherdchen absolut nicht anders gebaut erschienen, wie in den auf der Dorsalseite des Uterusscheitels aussen hervorragenden ganz reinen Adenomyomen.

Den Krebs können wir nach dem Typus der Zellen als Cylinderepithelcarcinom bezeichnen und ihn ferner noch, da er nirgends deutlich globäre Ausläufer in die Nachbarschaft sendet, gegen diese überhaupt keine scharfe Grenze besitzt, zu der infiltrirten Form rechnen. Wenn er sich trotz dieser diffusen Ausbreitung als ein besonderes Massiv vor der übrigen hypertrophischen Uterussubstanz hervorhebt, so liegt dieses an der grossen Masse und der Derbheit des in ihm neugebildeten Gewebes, so wie daran, dass Degeneration, Erweichung und Zerfall fast ganz ausgeblieben sind. Hiernach zu urtheilen, ist seine Bösartigkeit nur gering zu nennen. Denn die Hyperplasie des Gewebes tritt weit in den Vordergrund, nicht nur an seinem epithelialen Apparat, sondern auch an dem Muskelfasergewebe. Ich möchte diesem Krebs daher auch den Zusatz: myoplastisch geben.

Die Auffassung dieser besonderen Art des centralen Tumors, welche durch die genannten Schlagworte ausgedrückt werden soll, gründet sich namentlich auf die analogen Verhältnisse, welche in zwei anderen ausgesprochenen Fällen von Krebs des Uteruskörpers beobachtet wurden. In beiden waren wiederum centrale Tumoren allseitig um die ganze Körperhöhle ausgebildet, also offenbar von der Schleimhaut her in die Uteruswand hineingewachsen. Beiden Fällen von centralem Krebs kommt ein besonderes Interesse zu für die Frage nach den Gewebsarten, welche sich bei diesen infiltrirten Formen am Aufbau des Krebses betheiligen. Beide haben daher auch für die Theorie unserer Adenomyome eine gewisse Bedeutung, welche ihre detaillirte Schilderung hier rechtfertigen möge.

Fall B.

Infiltrirter myoplastischer Cylinderepithelkrebs der centralen Schichten des Uteruskörpers. Epitheloidtuberkel. Allgemeine Hypertrophie des Uterus ohne Kugelmyome.

Frau Lö., 55 J., steril, zu 12 J. erste Menstruation, zu 20 J. zweifelhafter Abortus, von 28 J. an immer schwächere Menses und in den dreissiger J. Menopause; mit 45 J. nach „Anstrengung“ eine Blutung, welche unregelmässig wiederkehrt, oft bis zur Erschöpfung, der blutige Ausfluss stinkend. Sehr starke Fettleibigkeit. Faustgrosser derber

Uterustumor; aus der offenen Uterushöhle wurden Mitte Juni Massen ausgekratzt, bei deren Untersuchung ich die Diagnose auf Carcinom stellte. Am 28. Juni 1894 Totalexstirpation durch Herrn Professor W. A. Freund nach seiner Methode vom Bauche aus, da die Vagina sehr eng und in seniler Atrophie begriffen. Gute Genesung.

Noch im Anfang September 1895 stellt sich die Frau Herrn Freund in gutem Wohlbefinden wieder vor, ohne dass also innerhalb der 14 Monate, die seit der Operation verflossen waren, irgend etwas eingetreten, was auf ein Recidiv hingedeutet hätte.

Der Körper bildet die Hauptmasse des gleichmässig birnförmigen 140 langen Uterus, dessen Cervikaltheil, 25 lang, sich nur wie ein kurzer Stiel ausnimmt, dessen rechter Seite die Tuba und der Eierstock unverletzt anhängen, während die linke Tuba nur als ganz kurzer Stumpf vorhanden ist. Nach dem Uterusscheitel hin nimmt die Vergrösserung zu, so dass hier die Tubeninsertionen um 130 von einander abstehen und der ventrodorsale Durchmesser bis 90 beträgt, die dorsale Wand auf 50 und die ventrale Wand auf 35 ansteigt. Fast in der Höhe des Orificium internum sind beide Wände noch über 10 dick, die Cervixwand dagegen knapp 5 mm. Trotzdem der Uteruskörper so stark und gleichmässig vergrössert ist, erscheint seine Oberfläche spiegelnd glatt; seine Serosa und auch der periphere Theil seiner Muskelwand tragen keine besonderen Vorsprünge oder bindegewebigen Anhängsel. Auch der Durchschnitt ergiebt selbst bei der mikroskopischen Untersuchung keinerlei qualitative Veränderung der Aussenseite des Myometriums. Leicht erkennbar bildet diese einfach hypertrophische Muskelsubstanz eine Mantelzone von 6 bis 11 mm Dicke um die centrale Hauptgeschwulst. Ist ferner diese periphere Zone so weich und dehnbar wie die Wandung eines schwangeren Uterus, so ist die innere Masse um so derber und dichter und ruft daher bei der Betastung denselben Eindruck hervor, wie der harte Kern in einer Pfirsich. Nicht minder deutlich ist der Unterschied zwischen dem centralen und dem peripheren Theil des Uteruskörpers hinsichtlich der Zeichnung und Anordnung des durchschnittenen Gewebes. In dem äusseren Mantel ist eine koncentrische Streifung zu erkennen, selbst eine leichte lamelläre Anordnung angedeutet, im Ganzen aber eine gewisse Eintönigkeit wahrzunehmen. Um so auffälliger tritt in der inneren centralen Schicht der Uteruswand eine Zeichnung hervor, hergestellt durch ein weissliches Gerüstwerk, welches in das sonst durchscheinende Grundgewebe eingeflochten erscheint. Die von den Adenomyomen her bekannten Zeichnungen treten uns in diesem dichten Gewebe mit gleicher Deutlichkeit entgegen, ja die Bälkchen und die Inseln in den zu Netzen verbundenen Balken erscheinen auffallend grob; bei der mikroskopischen Untersuchung zeigen die Bälkchen und Inseln meistentheils den ähnlichen drüsigen Bau wie die Balkensysteme in den grossen Adenomyomen des Uteruskörpers. In besondere Herde, in deutliche Knollen, in einzelne globäre Tumoren lässt sich diese centrale Zone des Uterus durchaus nicht zerlegen. Selbst gegen die Mantelzone hin verläuft die Grenze nur diffus, bildet keinerlei Wellenlinien oder Kurven — kurz, auch hier entspricht die Zeichnung ganz derjenigen, die wir bei den sog. infiltrirten Tumoren vorfinden. Sogar der kräftige Moireeschimmer, der dem adenomyomatösen Gewebe gewöhnlich eigen ist, und die diesen Schimmer erzeugende Anordnung der Muskelfasern in regelmässigen Zügen und geschwungenen Linien fehlt an den mikroskopischen Präparaten nicht. Wenn hiernach auch der Gedanke auftauchte, dass dieser Uterustumor mit unter die betrachteten Adenomyome, etwa zu den centralen, gerechnet werden müsste, so traten mir doch andererseits mehrere grelle Differenzen entgegen. Vor allem erscheint die Uterushöhle nicht verengert, nicht abgeplattet, sondern entschieden erweitert auf 10—12, nirgends aber eine solche Vorwölbung wie in den Fällen II und IVb; und ferner fehlt, so weit der Tumor geht, fast überall eine Schleimhautschicht. Fast genau bis in den Cervikal-

kanal, dessen Schleimhaut normal, hinein ist die Oberfläche der Uteruswand mit groben Höckern, halberbsengrossen Hügelchen, selbst kaktusartigen Zäpfchen besetzt. Dazwischen dringen Grübchen, Spältchen und Klüfte in die Uteruswand hinein und die mikroskopische Untersuchung ergiebt sofort, dass in diesen Erhöhungen und Vertiefungen überall nur das typisch veränderte Uteruswandgewebe zu Tage liegt, nirgends auch nur ein Rest der Schleimhaut. Diese ist offenbar meistens verloren gegangen, und längs der ganzen Uteruskörperhöhle ist ein Substanzverlust bis in das Myometrium eingedrungen. Wie tief, das ergiebt sich am deutlichsten in dem Fundustheil, indem hier die Klüfte oft so weit zu verfolgen sind, dass ihnen entsprechend von der ganzen Wanddicke des Uterus nur noch 10 mm übrig geblieben sind. Auch klafft in der mittleren Höhe des Uterus seine Höhle bis auf 15. Kurz, schon mit blossem Auge ist zu erkennen, dass innen von der Uterushöhle her eine Abbröckelung, ein Zerfall der veränderten Muskelwand stattgefunden hat.

Mikroskopisch tritt der degenerative Charakter an den die Klüfte und die oft mit Kokkenkolonien gefüllten Spalten umschliessenden Tumortheilen nicht minder deutlich zu Tage. Ihre Färbung mit Karmin ist verwaschen, die Differenzirung bleibt aus, namentlich die Kerne treten nicht hervor, auch nicht in den so zellenreichen Inseln drüsenartiger Substanz. Die in die Klüfte hineinragenden Fetzen sind von brauner Farbe, nicht karmingefärbt, lassen aber dennoch die Cylinderepithelien in langen Reihen, also in Drüsenschläuchen erkennen; offenbar hat eine hämorrhagische Infiltration stattgefunden. An anderen Fetzen ist aber die drüsige Anordnung undeutlich geworden, indem sich der epitheliale Verband der Zellen lockerte und ihre typische Gestalt in die indifferente Kugelform überging. Statt der lebhaften rothen Färbung erscheint an diesen verworrenen Zellenhaufen oft ein gelblicher Farbenton, auch ist eine etwas hyaline und glänzende Beschaffenheit an denselben aufgetreten — kein Zweifel also, dass gerade der drüsige Apparat in dem Tumorgewebe eine langsame Nekrose eingegangen ist. Auch kommen einzelne Herde vor, welche Riesenzellen und grosse epitheloide Zellen an Stelle des typischen Cylinderepithels enthalten und so den Eindruck der Epitheloidtuberkel hervorbringen. Ganz anders präsentiren sich die in der Nähe dieser degenerirten Herdchen gelegenen Inseln, welche schon durch ihre lebhaftere rothe Färbung auffallen. Dieselben finden sich regelmässig nach aussen von den degenerirten Partien, meistentheils schon hart an der Grenze gegen die drüsenfreie Mantelzone aufgestellt. Nennen wir sie ohne Zögern die jugendlichen Abschnitte des Tumors, schon deswegen, weil alle Verhältnisse darauf hinweisen, dass sein drüsiger Antheil innerhalb der Wand des Uterus von innen nach aussen fortschreitet!

Diese jugendlichen Drüseninseln gleichen nun auf den ersten Blick den Adenominseln unserer Uterustumoren in einem solchen Grade, dass der Gedanke daran, sie mit diesen zu identificiren, ausserordentlich nahe gelegt wird. Es bedarf sorgfältiger Untersuchung, um folgende Differenzpunkte festzustellen. Das einschichtige Cylinderepithel der Drüsenschläuche ist etwas unregelmässiger, die Dicke dieser Schicht wechselt an ganz benachbarten Stellen, die Schlauchgestalt der Drüsen ist weniger ausgesprochen, für ihre ganze Form die Bezeichnung: acinös oder alveolär viel passender, wie bei den Schläuchen der Inseln unserer Adenomyome. Das maassgebende Unterscheidungsmerkmal jedoch sollte ich erst in der Struktur der Gerüstsubstanz erkennen. Trotzdem sie gewöhnlich dieselben schmalen Bälkchen bildet, wie das cytogene Bindegewebe in den adenomatösen Inseln der richtigen Adenomyome des Uterus, so färbt sie sich doch blasser, weil sie viel zellenärmer, namentlich ärmer an Rundzellen ist wie dieses. Auch sind Muskelfasern in diese Bälkchen hinein leicht zu verfolgen. Andere erscheinen wiederum so blass, durchsichtig und strukturlos, dass man sogleich an die schleimige Degeneration des Gerüstes bösartiger, namentlich krebsiger Tumoren erinnert wird. Hier und da ruht

das Epithel auf Polstern, die aus richtigem Schleimgewebe bestehen, oder das schleimig degenerirte Bindegewebe bildet eine kompaktere Masse, als ob die epithelialen Ordnungen in die Gerüstsubstanz aufgegangen wären. Eine deutliche schleimige Sekretion, eine Bildung von Schleimcysten aus den Epithelien der Drüsenkörper ist darin nicht nachzuweisen, wohl aber eine Umwandlung der Schläuche in solide Plattenepithelstränge.

Durch die hier geschilderten Verhältnisse werden wir wohl dazu berechtigt, wenn nicht der ganzen Neubildung, doch ihrem drüsigen Antheil eine Tendenz zur Degeneration und eine Hinfälligkeit, wie sie für das Gewebe der bösartigen Tumoren charakteristisch ist, zuzuschreiben. Gewiss ist hier die Bezeichnung: Krebs und speciell infiltrirter Cylinderepithelkrebs zu rechtfertigen, ferner anstandslos zu behaupten, dass die Carcinose von den innersten Schichten der Uteruswand ausgegangen ist. Im Uterusgrund ist die Zerstörung viel tiefer eingedrungen als in den unteren Theilen des Corpus; in den beiden Tubenecken aber sind die degenerirten Drüsenmassen am weitesten gegen die äusseren Muskelschichten hin zu verfolgen, freilich ohne die intramurale Tube mit zu betheiligen. Durfte man nicht daran denken, dass der Krebs von den beiden Tubenwinkeln ausgegangen sei? Sekundäre Krebsknoten brechen freilich auch an den Tubenwinkeln und längs der inserirenden Theile der Tuben in Fällen, wo das Carcinom an der unteren Uterushälfte zuerst erscheint, selbst bei primärem Cervixkrebs, nicht selten hervor, und zwar greift hier die Verbreitung der Krebszapfen, wie ich mich an einem Fall der hiesigen Sammlung durch mikroskopische Untersuchung überzeugen konnte, innerhalb der Lymphgefässnetze, die bekanntlich an den Tubenwinkeln besonders reich entwickelt, deutlich Platz. Wären, wie an diesem Präparat, auch in dem hier diskutirten Falle an den Tubenwinkeln subseröse Krebsmassen gelegen, so würde ich gern behaupten, dass der Krebs, dass namentlich seine Epithelwucherung auf dem Wege der Lymphgefässe innerhalb der Wand des Uteruskörpers fortgeschritten wäre. Bei diesem Mangel von sekundären Knoten und regionären Metastasen (auch Recidiven), bei der gleichmässigen Ausbreitung des Tumors rings um die ganze Höhle des Uteruskörpers, bei der stark ausgeprägten infiltrirten Form der ganzen drüsigen Neubildung war es nicht leicht, die Frage: Krebs oder nur degenerirtes Adenom? positiv zu entscheiden. Immer wieder wurde ich durch diese thatsächlichen Momente veranlasst, die Analogie mit den gewöhnlichen Adenomyomen der Uteruswand in Rechnung zu ziehen. Musste nicht auch hier die Möglichkeit zugelassen werden, dass im Uterusfundus zuerst ein gutartiges Adenomyom bestanden, von der Uterushöhle her krebsig inficirt wurde und sich alsdann rasch über die innere Schicht des ganzen Uteruskörpers ausbreitete? Die beträchtliche allgemeine Hypertrophie des Myometriums wäre mit einer solchen Annahme wohl zu vereinigen. Andererseits sind derartige muskuläre Hypertrophien des Uteruskörpers, wenn sich in ihm bösartige Tu-

moren ausbreiten, nicht so selten, selbst in dem grossartigen Maassstabe des vorliegenden Falles nicht undenkbar. Wenn andere Gewebe auf das fortschreitende Wachsen der epithelialen Krebszapfen mit Rundzelleninfiltration reagiren, antwortet darauf der Uteruskörper gern, wie mir scheint, mit einer vorwiegenden Muskelfaserneubildung, gerade wie das Knochenmark bei den langsam wachsenden „osteoplastischen" Carcinomen mit einer üppigen Produktion eines wirklichen Knochengewebes. Ist aber die Myoplastik gewissen Krebsen des Uteruskörpers eigenthümlich, so kann die offenbare Muskelfaserneubildung, wie sie hier vorliegt, nicht benutzt werden, um die Annahme zu begründen, dass der Krebsentwickelung schon eine gutartige Tumorbildung, speciell ein Adenomyom der Tubenwinkel vorausgegangen sei. — Leider habe ich auch keine anderen Momente zur Stütze dieser Annahme erlangen können. Es wurden weder die Flimmerbesätze an den Epithelzellen, noch richtige reine Adenomherde mit der typischen Struktur, wie sie doch im vorigen Falle nachzuweisen, an den Mantelzonen der Tubenwinkel aufgefunden. Nur die diffuse Ausbreitung, die infiltrirte Form, sowie die grosse Aehnlichkeit der Epithelformationen mit dem drüsigen Antheil der Adenomyome kann uns bewegen, den Gedanken, dass auch hier der Krebs des Uteruskörpers auf dem Boden eines centralen Adenomyoms aufgetreten sei, noch festzuhalten. Diesen Gedanken an der Hand der Thatsachen durchzuführen, muss ich weiteren Beobachtungen ähnlicher Fälle von Körperkrebs überlassen.

Haben wir auf Grund des vorausgegangenen Falles die Vorstellung gewonnen, dass das Adenomyom krebsig werden kann, so liegt auch die Frage nahe, ob es Uteruskrebse, wenigstens Carcinome des Uteruskörpers giebt, welche sich unmittelbar aus den persistirenden Wolff'schen Drüsenkanälen entwickeln. Auf diese Frage bin ich gekommen, da mir schon zur Zeit des Beginnes dieser Untersuchung mehrere total exstirpirte krebsige Uteri eingeliefert wurden, an deren Tubenwinkel richtige Cystadenome ausgebildet waren. Es handelte sich hier immer um Cervix- beziehungsweise Portiokrebs. Sollten etwa in das Collum uteri versprengte Reste des Wolff'schen Körpers oder sollte der Wolff'sche Gang selbst nicht den von der Theorie lebhaft verlangten embryonalen Keim für die Krebse des Mutterhalses bilden? Haben wir doch in ihnen „Zellenhaufen, welche unverwendet übrig geblieben, resp. an die ungehörige Stelle gerathen sind, dadurch, dass ein kleines entwickelungsgeschichtliches Versehen passirt ist", embryonale Anlagen epithelialer Natur, wie sie nicht passender für die Cohnheim'sche Geschwulsthypothese gefunden werden könnten! Ich habe diesen Gedanken trotz seines „hellen Lichtes" aufgeben müssen, da ich in zahlreichen weiteren (mindestens 80) Fällen von Uteruskrebs solche Adenome in der Uteruswand, auch in den Tubenwinkeln, bei makroskopischer Betrachtung vermisste, und selbst mikroskopisch bisweilen in ihnen persistirende Wolff'-

sche Kanäle nicht auffinden konnte. Da die Fälle von Adenomyom in den Tubenwinkeln, wie meine Erfahrung lehrt, gar nicht selten vorkommen, wie andererseits ja die Krebse am Mutterhalse häufig erscheinen, so dürfen wir uns nicht wundern, beide Tumorarten auch einmal an einer und derselben Gebärmutter als eine zufällige Kombination anzutreffen, ohne dadurch veranlasst zu werden, zwischen beiden Dingen einen genetischen Zusammenhang aufzusuchen.

Deutlicher sprechen die anatomischen Verhältnisse dieses Falles für die gegenseitige Abhängigkeit der Muskelfaser- und der Epithelzellenneubildung, auch der krebsigen, nicht sowohl die starke allgemeine Vergrösserung des Uterus, als die dem blossen Auge so auffällige Struktur der krebsigen Schichten der Uteruswand. Soweit sie adenocarcinomatös erscheinen, sind sie auch derber und dichter, kurz gesagt, massiger geworden und heben sich auf den Durchschnitten vor der weicheren Mantelzone stark hervor. Das Balkengerüst, der Moireeschimmer erscheint in den centralen (krebsigen) Zonen der Uteruswand mit so grosser Evidenz, der drüsigen Neubildung passen sich hier die besonders gearteten und gerichteten Muskelfaserzüge so scharf an, dass es zweifellos, beide Strukturen, die adenomatöse und die myomatöse, gehen einander parallel. Freilich mikroskopisch ist eine myomatöse Scheide um die einzelnen drüsig-krebsigen Inseln und Stränge keineswegs so regelmässig nachzuweisen, wie es mir in den Adenomyomen der Tubenwinkel oft gelungen ist. Einerseits sind in den zerfallenden Theilen die neugebildeten, d. i. durch starke Färbung ausgezeichneten Muskelfaserbündel nicht zu erkennen, andererseits fehlen sie auch um die ganz jugendlichen epithelialen Nester, hier wohl deswegen, weil die rasche epitheliale Neubildung vor der doch wohl secundären Muskelfaserentwickelung einen bedeutenden Vorsprung gewonnen hatte, weil diese mit jener nicht gleichen Schritt halten konnte. Nach alledem scheint mir die genetische, um nicht zu sagen die kausale Beziehung des Carcinoms zur Muskelfaserneubildung so evident, dass ich dieser Abhängigkeit durch das Wort: myoplastisch Ausdruck verleihe.

Als drittes Paradigma eines infiltrirten Cylinderepithelialkrebses des Uteruskörpers ist mir folgender Fall vorgekommen und wohl geeignet erschienen, die für seine beiden Vorläufer gepflogenen Betrachtungen zu unterstützen.

Fall C.

Infiltrirter schleimiger Cylinderepithelialkrebs der centralen Schichten des Uteruskörpers. Miliare Myxomherde mit Erweichungscysten und Kugelmyome in dem Stratum subserosum.

Annähernd kugelförmiger, fast faustgrosser Uteruskörper, nebst einem Cystadenom des Ovariums durch Herrn Collegen Prof. Eug. Böckel exstirpirt, und zwar etwas oberhalb

des Orificium internum, von einer Zweiundsechzigjährigen, die schon seit mehreren Jahren an Beschwerden zu leiden hatte. Der Höhendurchmesser beträgt 65, die Dicke 60, die Breite 70, die Dicke der dorsalen Wand 30, der ventralen 25. Seine äussere Oberfläche ist, abgesehen von flach sich erhebenden Kugelmyomen bis zur Dicke von 5 mm, nur wenig uneben, der seröse Ueberzug an einzelnen Stellen leicht strahlig und narbig eingezogen, sonst gut spiegelnd. Dagegen ist die Uterushöhle äusserst unregelmässig sowohl in ihrer Gestalt, indem ihr sagittaler Durchmesser zwischen 5 und 15 wechselt, als auch hinsichtlich ihrer Oberfläche, welche nirgends glatt wie die der gewöhnlichen Schleimhaut erscheint. Diese ist nur noch im untersten Abschnitt etwas angedeutet, fehlt sonst offenbar gänzlich, indem die innersten Wandschichten fast durchweg mit Spalten durchzogen, zerklüftet und zerbröckelt sind. Diese Spalten dringen im Uterusgrund, namentlich auch in den Tubenwinkeln recht tief ein, immer durch ein verändertes Myometrium, welches auf dem Durchschnitt der Wand eigenthümlich gezeichnet erscheint. Weissliche Balken und Inseln durchflechten das Gewebe der Wand, und zwar ihre innere Schicht rings um die Uterushöhle ziemlich gleichmässig, die periphere Schicht dagegen derartig, dass es hier leichter fällt, kleinere Herde zu sondern. Letztere durchsetzen zum Theil auch die äussersten Wandschichten, entsprechend den aussen vorhandenen narbigen, theilweise eingezogenen, theilweise durch Bläschen aufgetriebenen Stellen. Alle diese besonderen Figuren haben, wie das Mikroskop lehrt, durchweg einen drüsigen Bau, alle grösseren Inseln durchschnittlich je einen gemeinsamen Hohlraum, in welchen die Kanäle der einzelnen Unterabtheilungen münden, und um so deutlicher, je mehr schleimige Substanz darin angesammelt ist. Obwohl die Zellen, welche die Wand der Drüsenkolben in einfacher Schicht bedecken, ziemlich regelmässige Cylinderepithelien sind und den Drüsenepithelzellen aller vorausgehenden Fälle durchweg gleichen, so ist doch eine Abweichung zu erkennen. An fast allen Zellen nimmt ihr zum Binnenraum gewendeter Kopftheil die Karminfarbe nicht an; sein Protoplasma erscheint ferner feinkörnig, wohl infolge einer Mucingerinnung, die hier der angewandte Spiritus ebenso wie an den schon genannten Schleimklumpen herbeigeführt hat. Wenn auch deutliche Becherzellen nur selten nachzuweisen, so treten doch im Ganzen alle Verhältnisse, wie an den Epithelbekleidungen der Schleimdrüsen und Schleimcysten, z. B. an der ordinären Adenocyste des Eierstocks, zu Tage.

Kein Zweifel, die den Drüsenmassen dieses Uterustumors eigenthümlichen Epithelzellen sind durch die Funktion der Schleimbildung besonders gekennzeichnet. Diese Ansammlung des Schleimes hat Hohlräume hervorgebracht, nicht sowohl kugelige Cysten, als vielmehr jene Klüfte und Spalten, welche der neugebildeten Drüsensubstanz auch noch einen degenerativen Charakter, eine Tendenz zur Zerstörung des Gewebes verleihen. Der Name Schleimkrebs ist daher ohne Zweifel vollkommen zutreffend. Auch die Entwickelungsart der erwähnten subserösen Bläschen und der vereinzelt mitten in der Wand vorkommenden Cysten (bis zu 3 Durchmesser) muss uns veranlassen, von Schleimkrebs zu sprechen. Jene Bläschen und Cysten erweisen sich nämlich bei genauerer Untersuchung nicht als Retentionscysten, wie es zu vermuthen war, sondern als durch eine Erweichung und zwar durch die schleimige Erweichung des recht festen Gewebes entstanden. Erstens haben sie keine Epithelbekleidung und zweitens erscheinen sie als Herdchen, die aus jugendlichem Schleimgewebe bestehen, die aber

nicht deutliche Spuren von drüsigen Einrichtungen in sich bergen, so nahe ihnen auch oft die kräftig entwickelten Adenome gelegen sind. Hingegen schliesst dieses Schleimgewebe richtige glatte Muskelfasern ein, ist an einzelnen grösseren Herdchen auch mit vielen Rundzellen durchsetzt und macht daher den Eindruck, das Produkt einer Reizung und eine Gewebsneubildung zu sein, die auf dem Boden, in welchem die junge krebsige Epithelialwucherung fortschreitet, wachgerufen wurde. Entweder dürfen wir darin mit Virchow eine reaktive Wucherung seitens der die Krebszapfen umgebenden Substanz sehen, oder annehmen, dass eine gestörte Cirkulation der Gewebssäfte, dass eine Blut- oder Lymphstauung diese Metamorphose des Tumorbodens veranlasst und auf dem Wege der Infiltration mit besonderem Gewebssaft ein richtiges Schleimgewebe zu Stande gebracht hat. Mit Krebszapfen gefüllte und noch von Endothel bekleidete präformirte Kanäle, entweder Lymphgefässe oder Venen, habe ich in der That nachweisen können. Das natürliche Endziel dieser Gewebsmetamorphose war die Erweichung, und damit wurde die Cyste vollendet — beides unverkennbare Zeugen der Hinfälligkeit des Neugeschaffenen.

Es ist mir nicht gelungen, eine richtige Muskelfaserneubildung nachzuweisen, welche genau den einzelnen Krebszellennestern anzupassen gewesen wäre. Auch im Grossen fällt die wahre, die muskuläre Hypertrophie der Uteruswandung so wenig ins Auge, dass ich mich nicht berechtigt fühle, in der Bezeichnung, welche ich dieser Geschwulstbildung der Uteruswand gebe, auf eine myomatöse Gewebswucherung hinzuweisen, wie ich es bei den Fällen A und B durch den Zusatz: myoplastisch thun durfte.

Aus diesen Schilderungen dreier Fälle von Krebs des Uteruskörpers nehme ich Veranlassung, folgende Momente betreffs der vorliegenden krebsigen Neubildung besonders hervorzuheben.

Wenn ich mich auch nicht darauf einlassen möchte, bei der Mannichfaltigkeit der Befunde die Anordnung der krebsigen Epithelwucherung im Einzelnen zu schildern, so kann ich dieselben doch dahin zusammenfassen, dass die Epithelordnung selten den schlauch-, gewöhnlich den traubenförmigen Drüsen entspricht, dass sie durchweg aber den Gebrauch der speciellen Bezeichnung Adenocarcinom oder Adenoma malignum rechtfertigt. Die bezüglichen in B und C gesehenen Strukturen der epithelialen Gebilde gleichen durchweg den von Carl Ruge früher und jüngst für das Adenoma uteri malignum dargelegten Bildern. Vorzugsweise tritt uns diejenige Anordnung entgegen, welche das intraglanduläre oder invertirende (Gebhard) Wachsthum darstellt, weniger die evertirende oder ausstülpende (extraglanduläre) Form.

Allen dreien ist es gemeinsam, dass sie in der Uteruswand centrale Tumoren bilden, welche koncentrisch um die Uterushöhle aufgestellt sind.

Aus diesem Verhältniss können wir wohl mit grosser Wahrscheinlichkeit folgern, dass der eigentliche krebsige Antheil an dieser malignen Neubildung, nämlich ihr epitheliales Element mit den epithelialen Apparaten der Uterusschleimhaut in genetischen Zusammenhang zu bringen, dass wenigstens von der Uterushöhle der Anstoss zum Krebs ausgegangen ist. Um so grösseres Gewicht erlangt die Thatsache, dass im Falle A der in die Uteruswand von innen her eindringende und vorwärts schreitende Krebs deutlichst die präexistirenden gutartigen Adenome erfasste und die durch sie in der Uteruswand gewiesene Bahn einhielt, mindestens vor anderen möglichen Bahnen bevorzugte. Wurden dabei die alten Epithelien der Wolff'schen Kanälchen durch die neuen anders gestalteten, durch die polymorphen und polyedrischen Zellen und durch die Schleim secernirenden Cylinderzellen der krebsigen Formation verdrängt und ersetzt, oder wurden jene dabei umgeprägt, wie Hauser es ausdrückt, in ihren biologischen Eigenschaften umgeändert und damit zur schrankenlosen Wucherung befähigt? Ich ziehe die letztere Annahme vor, gebe aber gern zu, dass uns dieser Begriff der Umwandlung des Charakters noch kein Verständniss für die eminente Wachsthumsfähigkeit der krebsig gewordenen Zelle eröffnet. Vor Allem spricht für das Vorkommen einer solchen Metaplasie, — mit diesem Ausdruck hat schon vor 25 Jahren Virchow diese Veränderung der biologischen Eigenschaften bezeichnet — die in der Beschreibung des Falles A hervorgehobene Thatsache, dass das einschichtige Epithellager desselben Drüsenschlauches mehrschichtig wird, dass dabei ferner die Epithelzelle ihre cylindrische mit der polyedrischen Gestalt vertauscht, ohne dass zwischen beiden Formationen untergehende, etwa komprimirte Epithelzellen zu finden sind. Diese Umänderung des Epithelcharakters hat freilich hier nicht die krebsige Metamorphose veranlasst oder eingeleitet, ist vielmehr auch in den gutartigsten Adenomyomen gelegentlich von mir beobachtet worden. Sie darf daher gewiss nicht für den Krebs als charakteristisch gelten, wenn sie gleich in den krebsigen Geweben zweifellos vorkommt, nach den bisherigen Erfahrungen an den Cervikaldrüsen beim Uteruskrebs sogar häufig vorkommt.

IX. Rückblicke.

Wir haben aus dem in dieser Abhandlung berichteten thatsächlichen Verhalten der Adenomyome und Adenocysten der muskulösen Uterus- und Tubenwand gelernt, ihren drüsigen Bestandtheil von den Ueberbleibseln des Wolff'schen Körpers abzuleiten.

Da es mir faktisch schon gelungen ist, solche Wolff'schen Kanälchen in dem Uterus, nämlich im Tubenwinkel beim erwachsenen Weibe aufzufinden, ohne dass ihre Anwesenheit dem blossen Auge durch einen Tumor angedeutet war, so hege ich die Hoffnung, dass der weitere Versuch, auch in dem kindlichen Corpus uteri diese Zeugen des einstigen Wolff'schen Körpers nachzuweisen, ein solches Analogon des Giraldès'schen Organs innerhalb des Fundus uteri, wenigstens als Ausnahme zu demonstriren, von Erfolg gekrönt sein wird.

Ich konnte mich in dieser Beziehung bereits auf den von Beigel und Rieder geführten Nachweis eines Drüsenganges oder eines Gartner'schen Kanals an der Wand des Uteruskörpers berufen. Sollte aber auch diese Voraussage nicht eintreffen, sollte es sich vielmehr herausstellen, dass beim erwachsenen Weibe solche Wolff'schen Drüsengänge im tumorfreien Myometrium nicht regelmässig vorkommen, so würden die Adenomyome immer noch aus dem Wolff'schen Organ abgeleitet werden können, nämlich mittels der Annahme, dass eine pathologische Verlagerung, eine Transposition Wolff'scher Drüsenschläuche in einen distalen Abschnitt des Müller'schen Kanals stattgefunden hätte. Nicht eine ungewöhnliche Ausdehnung des Wolff'schen Körpers längs der Genitalorgane noch innerhalb der physiologischen Breitengrade, vielmehr eine richtige Missbildung wäre damit erkannt und das Adenomyom für ein autochthones Teratom im Sinne Arnold's erklärt, der Zukunft aber die Aufgabe gestellt, diejenigen Krankheitsbedingungen zu erläutern, welche Theile des Wolff'schen Körpers versprengen und zwar an solche Orte, wo sie vor dem physiologischen Untergang bewahrt bleiben können. Die Drüsenkeime, welche versetzt werden, könnten so klein sein, dass ihr Transport auch innerhalb der Gewebslücken, inmitten der Saftbahnen der soliden Gewebsmassen stattfände, nicht bloss innerhalb der grossen Kanäle und Hohlräume. Für die multiplen serösen Cystchen,

welche dem breiten Mutterbande, den Tuben, selbst dem Uteruskörper aufsitzen, ist die Annahme, dass hier das Keimepithel der Eierstocksoberfläche durch den serösen Hohlraum hindurch verpflanzt worden sei, schon aufgestellt worden, nicht ohne guten Grund. Oben trat ich ihr entgegen in der Voraussicht, dass es bald gelingen werde, auch neben der Flimmerung regelmässig in diesen Cystchen Reste Wolff'scher Kanälchen, sagen wir transponirte Stücke des Wolff'schen Körpers nachzuweisen.

Mit dieser Auffassung, dass der drüsige Antheil dieser Tumoren eine Missbildung darstellt, stehen andere Befunde, welche an den betreffenden Genitalorganen erhoben wurden, in gutem Einklange. Als solche weiteren Zeugen einer Störung der embryonalen Entwickelung kann ich zunächst die Spuren von Zweihörnigkeit des Uterus anführen, obwohl ich bekennen muss, das Myometrium vieler Uteri bicornes auf epitheliale Bildungen ohne Erfolg untersucht zu haben, ferner die Kürze und Straffheit des Ligamentum ovarii proprium, desgleichen die relative Kürze, die Hypoplasien, die beschränkten wie die diffusen Dilatationen und die Abschnürungen der Tuba. Diese Erweiterungen und Verengerungen bedeuten allerdings, wie es scheint, einen erworbenen Zustand, ein Produkt der Ereignisse in der geschlechtlichen Funktionsperiode, eine Folge der wiederkehrenden physiologischen Reizung, wie auch pathologischer Irritation, namentlich derjenigen, welche mit der Grösse der Tumoren und ihrer Annäherung an die eingeschlossene Tuba wächst und schliesslich die Sperrung ihres Lumens bewirkt. Kräftige Adenome brauchen zwar nicht immer den Tubenkanal zu beschränken, nicht immer gleich Sterilität zu erzeugen. Wirklich scheint aber der missgebildeten Tuba durch die in ihrer Wand steckenden Wolff'schen Drüsengänge eine Anlage zur Erstarrung und Versteifung ihrer Muskulatur, eine Neigung zur Entzündung und Verhärtung ihrer Schleimhaut, eine Disposition zur mangelhaften Entwickelung, wenigstens zum Schwund der Schleimhautfalten, zum Einbruch von Cysten in das Tubenlumen und schliesslich zur Obliteration in der Periode ihrer ersten Entwickelung verliehen zu sein. Hieraus muss aber zweifellos die Unfruchtbarkeit des Weibes resultiren, sobald nämlich jene Störungen beiderseits die Tuba unwegsam gemacht haben.

Mag auch, wie die Fälle X, XI, XIII, XXI, XXII positiv beweisen, in jungen Jahren, bevor sich diese Missbildung zur vollen Höhe entwickelte, eine Schwangerschaft noch eingetreten sein und bis zum normalen Ende bestanden haben, im Allgemeinen und in der überwiegenden Zahl der Fälle bringt diese Missbildung dem Weibe das Unvermögen der Empfängniss. Ferner ist wohl zu erwägen, ob nicht der Uterus durch den Besitz der kongenitalen Reste untauglich gemacht wird, sich für die etwa eingetretene Schwangerschaft regelrecht zu vergrössern, ob er nicht von krampfhaften Kontraktionen, wie sie ja in den Fällen der grossen Tumoren des

Uteruskörpers positiv angegeben werden, befallen und dadurch verhindert wird, das befruchtete Ei festzuhalten.

Als wir lernten, die Entstehung der hier geschilderten Tumoren auf diese kongenitalen Reste des Wolff'schen Organs, diese Missbildung per excessum, die wir wohl einen Pseudohermaphrodismus nennen dürfen, zurückzuführen, fanden wir auch leicht das Verständniss für gewisse Besonderheiten, für thatsächliche Verhältnisse, welche bei anderen Vorstellungen über ihre Genese kaum zu erklären sind. In dieser Beziehung nenne ich zunächst das symmetrische Auftreten der Tubenwinkeltumoren. Baraban, welchem diese volle Identität der beiderseitigen Tumoren des Tubenwinkels in seiner einzigen Beobachtung schon so sehr imponirte, dass er ihnen das Epitheton: symétrique verliehen hat, leitet die Drüsenmassen von der Tubenschleimhaut ab und denkt daran, dass von der gemeinsamen Uterushöhle aus ein Reiz gleichmässig auf die beiden Tubenwinkel übertragen worden wäre, lässt aber die Frage, ob das ein entzündlicher Reiz gewesen sein könnte, ganz unentschieden. Chiari, welcher bezüglich der Tumoren des Tubenisthmus die Theorie des entzündlichen Ursprungs schon vor Baraban aufgestellt hatte, diskutirte ihr symmetrisches Auftreten, obwohl es ihm auffiel, nicht specieller. Da der Wolff'sche Körper ein exquisit symmetrisches, ein paariges Organ ist, so ist auch das meistentheils symmetrische Auftreten seiner Restgebilde gerade an derjenigen Stelle, wo sich der rechte und der linke Müller'sche Gang mit einander vereinigen, wohl leicht zu verstehen.

In den obigen 19 Fällen von Tubenwinkeltumoren wurden die Adenomyome 13 mal bilateral nachgewiesen. — Auch die vorwiegende Häufigkeit dieser Geschwülste an den Tubenwinkeln (insgesammt 30 eigene Beobachtungen) gegenüber dem übrigen Uterus (11) ist ohne Weiteres verständlich bei der Annahme ihres kongenitalen Ursprungs aus Resten des Wolff'schen Körpers, da diesem der proximale Theil des Müller'schen Ganges nahe, der distale Theil ferner liegt.

Ausserdem bildet der Tubenwinkel des Uterus dadurch, dass sich an ihm sowohl die Tuba, als die drei Ligamente, das runde und das breite Ligament, sowie das Ligament. ovarii vereinigen, dadurch ferner, dass an ihm bei der embryonalen Umlagerung der lateralen Abschnitte des Geschlechtsapparates aus der vertikalen in die horizontale Aufstellung, bei ihrem sog. Descensus, die Stelle der Umbiegung gelegen ist, einen natürlichen Knotenpunkt dieser Genitalwege und erscheint daher auch als die gegebene Bahn nicht nur für den Haupt-Abzugskanal des Wolff'schen Körpers, sondern auch für die Ausläufer selbst, die von diesem etwa abgesprengt werden. Ueber die grosse Zahl meiner Beobachtungen dieser cystischen Tubenwinkeladenomyome bin ich einigermassen erstaunt gewesen, da ich in der Literatur keine bezüglichen Angaben fand, abge-

sehen von Chiari's und Baraban's spärlichen Fällen. Eine Bevorzugung der rechten Seite vor der linken trat in allen bisher vorliegenden Beobachtungen, auch bei den einseitigen Tubenwinkeltumoren nicht klar zu Tage. Der Gartner'sche Kanal wurde in der weiblichen Cervix bekanntlich etwas häufiger rechts wie links gefunden (Dohrn, Rieder). — Für die fernere auffällige Thatsache, dafür, dass die Adenomyome des Uteruskörpers nahezu ganz, mindestens sehr überwiegend in seiner dorsalen Wand erscheinen, fanden wir die ausreichende Erklärung in der ventralen Stellung des Müller'schen Kanals zum Wolff'schen Körper. Für diese thatsächliche Bevorzugung des Uterusscheitels ein anderes Erklärungmoment, als ein entsprechendes Lageverhältniss der bezüglichen Gewebe im Embryo namhaft zu machen, das dürfte, wie mir scheint, schwer gelingen.

Endlich ist uns durch die Art dieser embryonalen Anlage auch klar geworden, warum der drüsige Antheil dem Adenomyom das Gepräge der organoiden Geschwulst verleiht. Ist es doch ein Bruchstück des embryonalen Wolff'schen Körpers, welches dem erwachsenen Weibe erhalten bleibt, und welches, späterhin hyperplasirend, diesen Typus des Organs nicht nur bewahrt, sondern wohl noch deutlicher ausprägt, als er dem aus der embryonalen Epoche übrig gebliebenen Rudiment des Wolff'schen Körpers zur Zeit der Geburt und in der Kindheit eigen ist.

Bestimmen nun die besonderen Eigenschaften dieser embryonalen Anlage den drüsigen Charakter, die Ausbreitung und den Sitz der Adenomyome in wünschenswerther Deutlichkeit, so liegt es freilich sehr nahe, die embryonale Anlage auch für die Tumorbildung überhaupt verantwortlich zu machen. Dass eine kausale Beziehung, gar ein direktes spezifisches Verhältniss der Ueberbleibsel des Wolff'schen Organs zu der Muskelfaserneubildung besteht, konnten wir für die kleineren Adenomyome der Tuben und der Tubenwinkel, selbst für die kleineren in der Uteruswand heranwachsenden Tumoren aus dem Auftreten muskulärer Scheiden mit Sicherheit begründen. Wodurch werden aber diese Urnierenreste selbst zur Hyperplasie veranlasst, welche uns doch so deutlich in den grossartigen Geschwülsten der Uteruswand entgegentritt? Nach den hier dargelegten Thatsachen müssten wir auch den grossartigen Myomen, welche sich uns in den umfänglichen, den grösseren Tumoren, noch neben der Scheidenbildung um die Wolff'schen Drüsenröhren darbieten, eine Unabhängigkeit von diesen, ein selbstständiges Wachsthum zusprechen. Daher ist die Frage aufzuwerfen: woher und wann wird diese massenhafte muskulöse Hyperplasie in Scene gesetzt? wie wird sie unterhalten, bis die Tumoren von ausserordentlichen Dimensionen — wie im Fall I, Diesterweg, Schottländer, Breus — entstanden sind? Die gewöhnlichen, scharf begrenzten „Kugelmyome", welche nicht minder fortwachsen und kolossale Grösse erlangen, müssen wohl, da sie regelmässig gleichzeitig erscheinen,

hinsichtlich ihrer Genese mit dieser selbstständigen Hyperplasie in einer nahen Beziehung stehen. Ihren Sitz schlagen nun diese umfangreichen Adenomyome einzig und allein in demjenigen Abschnitt des weiblichen Genitalschlauchs auf, welcher nicht nur zu der eminenten physiologischen allgemeinen Hyperplasie in der Schwangerschaft befähigt ist, sondern auch für die pathologische partielle Hypertrophie fast ausschliesslich den Boden bildet, welcher fast allein auch das gewöhnliche Myom beherbergt. Könnten da nicht diese fortlebenden Reste der embryonalen Urniere in derselben Weise wie das wachsende Ei und der Fötus auf diese äusserst erregbare Uterussubstanz einwirken, ebenso aktive Kongestionen und Ueberernährung, allgemein am ganzen Uteruskörper oder wenigstens partiell am Orte des Einschlusses herbeiführen? Ich konnte zu Gunsten dieser Argumentation die Thatsache hervorheben, dass die Adenomyome erst an den ausgewachsenen Genitalien zur Zeit der eingetretenen Geschlechtsreife vorkommen. In der vorausgehenden, fast zwei Jahrzehnte dauernden Wachsthumsperiode, bleiben die embryonalen Urnierenreste wohl ganz latent und werden nur in minimalen Grössen, gerade wie das Giraldès'sche Organ, zu finden sein.

Schon beim Kinde werden wohl die intraparietalen Urnierenreste mit dem physiologischen Wachsthum des Uteruskörpers gewiss an Grösse zunehmen, vermuthlich in demselben Verhältniss, welches wir am Parovarium kennen und welches analogerweise auch Giraldès auf thatsächliche Beobachtungen hin für sein Organ hingestellt hat. Aber die excessive Massenzunahme, die richtige Tumorbildung, die Vergrösserung zu eigentlichen Adenomen greift an den Urnierenresten erst jenseits der Wachsthumsperiode Platz, scheint frühestens mit der Zeit der geschlechtlichen Funktionirung aufzutreten und wird notorisch erst im reiferen Alter des Weibes offenbar, somit in derselben Altersperiode, in welcher sich auch die physiologischen und pathologischen Hyperplasien des Myometriums einstellen. Schon wegen dieses Umstandes scheint es geboten, die Causa proxima der grossartigen Adenom- und Myombildung in denjenigen irritativen Vorgängen und in der Thätigkeit derjenigen erregbaren Einrichtungen des Uteruskörpers zu suchen, welche ihn überhaupt zur physiologischen und pathologischen Hyperplasie veranlassen.

Wie sich in der Schwangerschaft der Uterus vergrössert, weil er seitens des in seiner Höhle wachsenden Eies nutritive und funktionelle Erregungen erfährt, sogar auf die von dem ektopischen Ei empfangenen Reizungen reagirt, ebenso könnte ja die mit Wolff'schen Drüsenresten versehene Uterus- und Tubenwand durch die Menstruation und den Coitus, überhaupt durch periodisch wiederkehrende Reizungen direkt veranlasst werden zu wachsen und, je grösser und dauerhafter diese sind, um so mehr neue Substanz als dauernden Bestand anzusetzen. Dabei werden diese Drüsenreste

selbst an dem Wachsthum gewiss mit betheiligt, mit angeregt zur übermässigen nutritiven Thätigkeit. Diese ist somit ursprünglich als sekundär, als eine Folge der Erregungen aufzufassen. Mögen sie weiterhin rückwirkend den aktiven Vorgang an dem ganzen Organ oder an einem Theil desselben unterhalten und auf diese Weise ihrerseits die fernere Anbildung von Drüsen- und Muskelsubstanz veranlassen, so bringen sie doch in sich kaum die Fähigkeit mit, selbst den anfänglichen Urheber zu spielen und das Primum movens des ganzen Wachsthums zu werden. Sind sie auch embryonale Reste, Rückbleibsel eines ganz der ersten Embryonalzeit angehörenden Organs, so dürfen wir deswegen ihren Zellen doch nicht „eine embryonale Natur" im Sinne Cohnheim's, das will sagen jene ausserordentliche Vermehrungsfähigkeit, welche den embryonalen Geweben eigen ist, für das ganze spätere Leben zusprechen, um mit Cohnheim „in dieser Unregelmässigkeit der embryonalen Anlage die eigentliche Ursache der späteren Geschwulst zu suchen". Wir sollen uns — so meine ich im Gegensatz zu Cohnheim's Lehre — nicht verleiten lassen, „einem unverwendet übrig gebliebenen Zellenquantum" deswegen, weil es einst ein embryonales war und jetzt, obwohl es dem Uterus, wie dem ganzen Menschen nachweislich keinen Nutzen bringt, obwohl es vielleicht noch dieselben Einrichrichtungen wie damals, in der Embryonalzeit, besitzt, nach jahrelanger Latenz noch die Fähigkeit zuzusprechen, von selbst ohne äusseren Anstoss das embryonale Wachsthum in ganzer Energie wieder zu beginnen und eine Zeit lang oder auch ohne Schranke fortzusetzen.

Den specifischen Reiz zum Wachsthum, wie ihn der befruchtende Samen dem Ei überträgt, bringen die Urnierenreste der Uterus- und Tubenwand gewiss nicht mit hinüber in die Zeit der Geschlechtsreife des Weibes, in die Zeit des Aufgehens der Geschwülste. Nehmen wir auch an, dass in anderen fertigen Organen ähnliche „embryonale Anlagen" wie die Wolff'schen Drüsengänge, selbst ohne mit unseren heutigen Mitteln erkennbar zu sein, fortbestehen, so ist doch damit noch nicht gesagt, dass diesen embryonalen Resten auch die embryonale Wachsthumsenergie eigen geblieben sein muss und dass sie an und für sich im Stande sind, die Causa efficiens für das Entstehen einer Geschwulst vom gleichen Gewebsbau abzugeben. Wenigstens werden für die Schaffung der gutartigen, der langsam wachsenden Geschwülste noch andere Faktoren wirksam werden, Reize, wie wir sie kurz nennen, von aussen noch hinzukommen müssen, um die Geschwulst zu erzeugen. Nur für die Zellen der bösartigen Tumoren müssen wir, da sie rasch wachsen und schrankenlos in alles Gewebe einbrechen, einen immanenten Reiz zulassen und dürfen ihre unbegrenzte Wachsthumsenergie wohl auf eine ähnliche Quelle, wie die embryonale Gewebsanbildung zurückführen, auf einen anstossenden, befruchtenden oder ansteckenden Einfluss, welcher an der Zelle haftet und von Zelle zu Zelle übertragen wird.

Vielleicht nach Art der geschlechtlichen oder ungeschlechtlichen Zeugung, so dass der befruchtende Elementarorganismus von seinem Leibe Materie, gleichsam Fleisch und Bein von sich, auf die Nachbarzelle überpflanzt, vielleicht in der Wirkungsart besonderer Körper, welche den chemischen Vorgängen in dem Organismus jene besondere Richtung geben, die in den Fermentwirkungen zu Tage tritt. Behaupten zu wollen, dass dieser specifische Reiz den Zellen, welche bei der Krebsbildung in die Erregung kommen, schon von ihrer ersten Entstehung an innewohnen müsste, dass er ihnen in späterer Lebenszeit nicht mehr zugeleitet werden könnte, das wäre sicherlich eine nicht zu rechtfertigende Willkür.

Selbstverständlich können bei der Entstehung der bösartigen Geschwülste neben diesen spezifischen Wachsthumsvorgängen noch die einfachen Gewebsneubildungen Platz greifen, derselben Art, wie sie den betreffenden Organen natürlich sind, und wie sie schon unter ihren gewöhnlichen physiologischen Lebensverhältnissen auftreten, wenn auch in geringerer Intensität. Diese bedürfen keines besonderen, nur auf das reizbare Gewebe wirkenden Reizes; es genügt, dass die natürlichen Reizungen im Uebermaass Platz greifen, ohne ihrer Qualität nach verändert zu sein.

Um dieses Causalverhältniss handelt es sich vielleicht ganz allein bei den gutartigen, bei den homologen Gewebswucherungen. Bei den Krebsgeschwülsten der Fälle A und B finden wir dieses genetische Verhältniss in der Myoplasie, in der homologen Muskelgewebsneubildung ausgedrückt, welche neben den wachsenden Zügen der krebsigen Epithelstränge auftritt und diese genau begleitet. Als ich gewissen metastatischen Krebsen, welche im Knochen langsam gewachsen, deswegen weil sie massenhaft neues Knochengewebe sichtbarlich durch Reizung der osteogenetischen Bestandtheile des Knochens, vorzüglich des Knochenmarks, erzeugt hatten, die Bezeichnung osteoplastisch gab, da wollte ich durch dieses Eigenschaftswort ausdrücken, dass diese Osteoplastik nicht dem Krebse an sich zukommt. Denn nur so weit die Krebsmetastasen im Bereich der osteogenetischen Gewebstheile aufgegangen waren, war massenhaft Knochensubstanz neu gebildet, die zum Beispiel in den daneben gelegenen carcinomatösen Lymphdrüsen gänzlich fehlte. Hätte ich statt dessen den Ausdruck Osteocarcinom auf jene Knochenkrebse angewandt, so wäre eine unrichtige Auffassung dieser Art Geschwulstbildung herbeigeführt worden. Ganz in demselben Gedankengange gebe ich den centralen Krebsen der Fälle A und B wegen der offenbaren Hypertrophie des Muskelgewebes am Sitze der Geschwulsteinheiten das Epitheton „myoplastisch“ und lehne es ab, dafür das Wort Myocarcinom in Gebrauch zu bringen.

Alsdann lässt sich aber auch bei der Benennung unserer Adenomyome derselbe Gesichtspunkt einhalten, und von ihm aus könnte ihnen der Name myoplastische Adenome verliehen werden, sofern es festgestellt ist, dass die

Muskelgewebsneubildung sekundär an dem Myometrium aufgetreten ist, und in diesem seitens der darin wachsenden Drüsenschläuche wachgerufen wurde. Klar ausgesprochen und thatsächlich nahezu bewiesen erscheint mir dieses Kausalverhältniss für die kleinen Geschwülste, für die mikroskopischen Einheiten derselben, für diejenigen miliaren Herdchen, in welchen jedesmal dem Drüsenherd seine muskuläre Scheide genau angemessen ist. Mit gutem Fug und Recht dürfen wir diese Muskelscheiden daraus entstehen lassen, dass der Epithelschlauch auf das anstossende Gewebe erregend einwirkte und dessen eminente Fähigkeit zur muskulären Hypertrophie in Aktion versetzte, ähnlich wie ein beliebiges Gewebe auf einen Fremdkörper antwortet mit der Bildung einer Kapsel, ebenso aber auch wie die osteogenetische Schicht des Knochenmarks und des Periosts auf den darin angesiedelten und anwachsenden Krebskeim reagirt und gemäss ihrem eigenthümlichen Vermögen neue Knochensubstanz producirt. Insofern kann dieser Antheil des in unseren Adenomyomen neu geschaffenen Muskelgewebes auch als Produkt der Einwirkung des drüsigen Materials auf die Muskelsubstanz des Uterus gelten; nur in diesem Sinne darf das Wolff'sche Drüsengewebe als der eigentliche Urheber der späteren Geschwulst bezeichnet werden. Wie in dem Parovarium die epithelialen Drüsenkanäle mit einer Faserschicht umhüllt werden, wächst ihnen auch innerhalb der Uterus- und Tubenwand eine Hülle, oft eine zweischichtige, eine innere aus cytogenem Bindegewebe und eine äussere muskelfaserhältige, zu. Beide wechseln, wie aus meinen Schilderungen leicht zu beweisen, sehr in ihrer gegenseitigen Stärke und erscheinen namentlich auch unbeständig in ihrem Massenverhältniss zum Epithel. Gewiss dürfen wir erwarten — und die Thatsachen sprechen dafür —, dass auch das Epithel in seiner Entwicklung wiederum von der muskulösen Scheide beeinflusst wird, sowohl in positiver, als in negativer Richtung. Die Aktion der muskulären Scheide wird nicht nur atrophirend, sondern auch hypertrophirend auf den epithelialen Drüsenschlauch einwirken können. Selbst bei den kleinen Adenomyomen wird es unmöglich sein, für jede Phase der Geschwulstbildung zu bestimmen, welches der beiden Gewebe die Aktion beginnt, und welches sekundär in Thätigkeit versetzt wird. Verliert nun also mit der Zeit das Epithelgewebe die Rolle des ersten Erregers der hypertrophischen Vorgänge schon in dem engen Bereich der miliaren Herdchen, so können wir gewiss nicht umhin, dem neuen Muskelfasergewebe in den grossen voluminösen Geschwülsten, dort wo es in so grosser Masse auftritt, ohne eine den epithelialen Apparaten angemessene Anordnung zu haben, eine Unabhängigkeit zuzuerkennen. Für die allgemeine Hypertrophie, welche sich bei allen 5 Fällen voluminöser Tumoren (I.—IV.b) so auffällig darbietet, werden wir noch weniger die epithelialen Reste des Wolff'schen Körpers allein verantwortlich machen dürfen. Hier wie dort bringen sie in dem Uterus wohl nur eine Prädisposition für die

hyperplastischen Vorgänge zu Wege und tragen zur Entwicklung der Tumoren dadurch bei, dass sie den Effekt anderweitiger Reize erhöhen und verlängern, den prompten Ausgleich irgend wie entstandener Störungen verhindern. Diese indirekte Wirksamkeit der Urnierenreste bei der Entstehung der voluminösen Uterusgeschwülste, diese nur mittelbare und accidentelle Betheiligung an der Aktion können wir gewiss dem mittelbaren Einfluss gleichstellen, welchen das heranwachsende Ei auf den schwangeren Uterus ausübt; und wir dürfen darin schon deswegen keine spezifische Leistung suchen, weil auch andere, ganz verschiedenartige intraparietale Geschwülste des Uterus, gewöhnliche Myome, Sarkome, Carcinome u. s. w. die gleiche allgemeine Hypertrophie seiner Wandung mit sich bringen. Ferner bieten aber bei der Entwicklung dieser grossartigen Geschwülste die drüsigen Reste selbst deutliche Zeichen der eigenen Hyperplasie dar. Nicht nur erscheinen hier die Drüsenschläuche regelmässig, in kräftigen Gruppen und in geschlossenen Ordnungen, innerhalb mächtiger Inseln, sondern meistentheils ist mit ihnen auch das zugehörige cytogene Bindegewebe reichlich entwickelt. Jenen mittelbaren Einfluss auf den ganzen Uteruskörper scheinen somit die epithelialen Apparate des Wolff'schen Körpers nur dann zu gewinnen, wenn sie selbst in die hyperplasirende Thätigkeit versetzt, aus ihrem gewöhnlichen Schlummerzustande geweckt werden. Was zuerst zur frischen Thätigkeit gerufen wird, das Drüsen- oder das Muskelgewebe der Uteruswand, diese Frage findet in meinen anatomischen Beobachtungen keine Lösung. Eben so wenig werden dadurch diejenigen Momente klargelegt, welche den beiden Geweben gleichzeitig zu der nun beginnenden nutritiven Bewegung den Anstoss geben.

Eine besondere Eigenschaft der hier behandelten Uterus- und Tubengeschwülste erheischt eine Besprechung, ihre eigenthümliche Bauart, welche wir als die infiltrirte Form, bisherigem Sprachgebrauch folgend, bezeichnet haben. Sie beruht, wie mir scheint, auf zwei Bedingungen. Einerseits muss das wachsende Zellmaterial einen günstigen Boden in oder an Apparaten haben, welche das ursprüngliche Organ nach den verschiedenen Richtungen durchsetzen, etwa wie die Pflanzenwurzel den Erdboden. Andererseits muss es die natürlichen Grenzen dieser geeigneten Stätten in einem gewissen Grade respektiren, darf sie nicht vernichten oder auch nur durchbrechen, so wie es bei den in globärer Form erscheinenden, den rasch fortschreitenden, den bösartigsten Krebsen der Fall ist. Umgekehrt tritt an unseren Adenomyomen dieses Gebundensein an gegebene Grenzen deutlichst zu Tage. Sie bilden sogar, wie wir gesehen haben, förmliche Scheiden, oder das Nachbargewebe an ihrer Seite verstärkt sich wenigstens, und um so undurchdringlicher wird die gezogene Schranke. Wie bei diesen Adenomyomen die Myoplasie, so geht auch bei den osteoplastischen Carcinomen das hyperplasirende Wachsthum Hand in Hand mit der infiltrirten

Form; desgleichen konnte ich für diese Krebse zeigen, dass sie nicht zerstören, sondern aufbauen, dass sie sehr wenig zur Degeneration neigen, aber fortschreitend neues, relativ beständiges Gewebe bilden, mit anderen Worten, dass sie für die lokalen Gewebe am Orte ihres Entstehens relativ gutartig sind, obwohl sie sich sichtbarlich als krebsige Metastasen darstellten. So können wir auch den relativ gutartigen Charakter der oben beschriebenen myoplastischen Krebse (Fall A und B), denen die infiltrirte Form (Fall A bis C), die diffuse Anordnung, die zur Uterushöhle koncentrische und centrale Aufstellung die besondere Präge verleiht, gewiss nicht verkennen. Alle diese thatsächlichen Verhältnisse zeigen, dass sie im Gegensatz zu sehr bösartigen Krebsen lange Zeit zu ihrer Ausbildung gebrauchen und zu sehr beträchtlicher Grösse gedeihen, aber trotzdem lokal bleiben und wenig Neigung zum Generalisiren besitzen.

Ferner folgen die Tumoren, denen die infiltrirte Form eigen ist, gewöhnlich bestimmten präformirten Gebilden, gern den venösen oder arteriellen Blutgefässen oder den Nervenstämmchen; die plexiformen Sarkome, Neurome, Angiome u. s. w. zählen ja auch zu der infiltrirten Art der Geschwülste, ebenso die infiltrirten Krebse, welche sich ja oft die Nervenscheide zu ihrer Wachsthumsbahn erkoren haben. Die gewöhnliche Lymphbahn ist wegen ihrer offenen Verbindung mit den Saftspalten und Saftkanälen weniger geeignet, den fortschreitenden Tumor in einer gegebenen Bahn festzuhalten und nur nach einer Richtung weiter wachsen zu lassen. Denn aus dem Lymphwege brechen die hier so häufig erscheinenden Krebse in die Saftkanälchen durch, und statt der infiltrirten Form erscheint alsdann die globäre. Für die Adenomyome kann ich es nun an der Hand der Thatsachen, wenn auch nicht streng beweisen, doch wahrscheinlich machen, dass sie zu den kleinen Blutgefässstämmchen einige Beziehung haben. Nicht als ob die vorwiegend typischen Elemente des Tumors, die drüsigen Körper, immer kleinen Gefässen angelagert wären oder sie gar umhüllten. Nur folgende Momente kann ich als maassgebende hervorheben. In einzelnen grossen Adenomyomen (Fall II und Fall IVb) traten stärkere Arterienzweige in der Achse der Geschwulst oder des einzelnen Geschwulstherdes auf (s. S. 14), oder es bildeten Blutgefässchen einen dickeren Balken mit seitlichen Strahlen, wie wenn eine Adventitia durch vordringendes Tumorgewebe in regelmässigen Abständen aufgefasert wäre (Fall IVb). Mikroskopisch erscheinen die kleinsten Adenomherdchen oft in einer innigen Nachbarschaft zu den kleinsten Venen- oder Arterienzweigen, sehr deutlich im Fall XXVI, überhaupt in den Tubenadenomyomen, deswegen wohl, weil hier meistentheils keine üppige Muskelfaserneubildung eingetreten ist und die Theile aus ihrer ursprünglichen Lage verdrängt hat. Hauptsächlich konnte ich aber allgemein an den kleineren, öfters auch an den grösseren Tumoren nachweisen, dass ihr Schwerpunkt im Stratum vasculosum der Uterus- und Tubenwand

gelegen ist. Vereinzelte mikroskopische Herdchen, zerstreute Drüsengänge ohne Tumorbildung wie in den Tubenwinkeln des Falles VI erscheinen erst recht in der nächsten Umgebung kleiner Gefässstämmchen, nämlich aussen an der cirkulären Muskelfaserschicht. Ich darf diese Nachbarschaft durchaus nicht als eine besonders innige, als leicht und regelmässig nachweisbare bezeichnen, muss auch zugeben, dass es das interfascikuläre Bindegewebe sein könnte, welches den Sitz für die Adenomherdchen abgiebt. Aber die Behauptung einer solchen lockeren nachbarlichen Beziehung zu den venösen oder arteriellen Blutgefässzweigen wird wohl weniger befremdlich erscheinen, wenn ich daran erinnere, dass auch Ad. Czerny am Giraldès'schen Organ die einzelnen mikroskopischen drüsigen Körner auf den Zweigen einer Arteria spermatica aufgesetzt fand. Für die Embryonalzeit ist diese innige Nachbarschaft des medialen Abschnittes des Wolff'schen Körpers zu der Aorta, besonders zu der Vena cardinalis auffällig ausgeprägt, angesichts der blutgefässreichen Glomerulusbildung auch wohl verständlich.

Wenn bei der Vergrösserung des Geschlechtsorgans die Blutgefässe immer mehr und immer längere Zweige bekommen und wenn sich die gesammte Gefässverästelung mit dem Wachsthum des Myometriums streckt und seine Sprossen in das junge Muskelgewebe der Wand hineinschiebt, so können die ihnen angelagerten Reste des Wolff'schen Körpers versprengt und weiter getragen werden. Da begreift es sich dann leicht, dass diese, wenn sie nun stärker zu wachsen und zu hyperplasiren anfangen, sich im ursprünglichen Gewebe nach Ramifikationen vertheilen, allerdings nur in unterbrochenen, nicht überall zusammenhängenden Verästelungen. Diese sind schon wegen des Unterbrochenseins schwer nachzuweisen, besonders schwer aber in dem so dichten Gewebe der Uteruswand und in dem Adenomyomgewebe, welches nicht leicht zu dissociiren, nur in Schnitten zu untersuchen ist. Wenn nun die neugebildeten Muskelfasermassen mächtig geworden sind und herandrängen, so werden die Drüsenherdchen noch mehr verschoben, so wird ihr ursprüngliches Aufstellungsverhältniss noch weiter verwischt werden. Aber es bleibt die alte Bahn ihrer Aufstellung erhalten; das hyperplastische Gewebe bildet jene etwas verzweigten Balkenzüge, welche uns auf den Schnittflächen der Adenomyome kleinerer und mittlerer Grösse durch die weissliche Farbe und den Moireeschimmer so sehr ins Auge fallen. Die infiltrirte Form ist damit in ganz typischer Weise charakterisirt. Erst wenn sich das Myomgewebe excessiv entwickelt, wie in den grossen Geschwülsten, erst da, wo das Muskelgewebe das völlig dominirende geworden und ein homogenes gleichmässig dichtes Gewebe an die Stelle getreten, ist diese ramificirte Zeichnung und Balkenbildung undeutlich geworden und die infiltrirte Form des Adenomyoms nur noch dadurch ausgeprägt, dass der ganze Tumor gegen das umliegende Gewebe absolut nicht abzugrenzen ist.

Ich muss zugeben, dass diese zuletzt geschilderten Entwickelungsphasen von mir nicht alle thatsächlich und in der genannten Reihenfolge gesehen worden sind. Ich glaube aber versichern zu dürfen, dass ich mit diesen Schilderungen den Thatsachen keinerlei Zwang anthue und unsere Vorstellung über das gegenseitige Wachsthumsverhältniss der betheiligten Gewebe, die Vorstellung, die ich mir darüber bilden konnte, verständlicher mache. Jedenfalls lernen wir durch dieselben, wie schon in diesem ganzen Rückblick über das untersuchte pathologische Gebiet, die Mannichfaltigkeit und die wechselvollen Kombinationen der Ereignisse kennen. Obgleich es nicht dem geringsten Zweifel unterliegen kann, dass die in den Fällen I bis XXVII geschilderten Tumoren eine einzige Klasse ausmachen, treten uns doch schon mancherlei Variationen entgegen. Wenn ich es auch als bewiesen ansehe, dass den Adenomyomen ein gemeinsames Element, der Rest des embryonalen Wolff'schen Körpers, welcher in das postfötale Leben hinüber gerettet wird, zukommt, so erscheint es mir doch verfehlt, alle Eigenschaften dieser Tumoren, alle Vorgänge, die in ihnen erscheinen, einzig und allein von dieser embryonalen Ruine ausgehen zu lassen. Was hier im fertigen Zustande unseren beobachtenden Sinnen vorliegt, ist eine Mischgeschwulst, deren Leben von mehreren Geweben getragen wird. Da kann es nicht nützen, nur dem einen konstituirenden Bestandtheil die regierende Rolle, dem auffälligsten, dem drüsigen Antheil allein die ganze Aktion zuzusprechen. Das Muskelgewebe, der zweite Antheil, hat auch ein kräftiges Leben, ein bis zu gewissem Grade selbstständiges Leben, welches von verschiedenen Seiten her zu stärkerer Funktion angeregt werden kann.

Die grossartige Muskelgewebsneubildung, mehr noch das gleichzeitige Auftreten der scharf abgegrenzten gewöhnlichen Myome erscheint mir als der Ausdruck dieser relativen Selbstständigkeit des Myometriums selbst, ja sogar als das nicht misszuverstehende Zeichen dafür, dass das betreffende Muskelgewebe an und in sich eine besondere Prädisposition zur Hypertrophie mit auf die Welt brachte oder innerhalb der Wachsthumsperiode die Träger solcher Prädisposition in sich entwickelte. Man mag diese prädisponirenden Einrichtungen Cohnheim's Theorie zu Liebe auch als eine embryonale Anlage bezeichnen, wird diese dann aber doch als eine zweite, gleichberechtigte neben der ersten, neben der fötalen drüsigen Anlage gelten lassen müssen.

Vor Allem muss ich es ablehnen, durch die in meinen Beobachtungen geschöpften Resultate ein Recht bekommen zu haben, jene Reste als die ersten und eigentlichen Erreger der Geschwulstbildung, namentlich der grossartigen Myome zu bezeichnen und sie in diesem ätiologischen Sinne ganz allgemein das specifische Element der Uterusmyome zu nennen. Dagegen ist es mir, sollte ich glauben, wohl gelungen, die Adenomyome

als eine eigene Gruppe der Fasergeschwülste des Genitalschlauchs zu beschreiben und von den anderen Fibromen und Myomen abzusondern.

Eines passt sich nicht für Alle! Dem nahe liegenden Versuche, nunmehr die Entwickelung aller Uterusmyome und aller Fibroide des weiblichen Genitalschlauches von solchen eingeschlossenen epithelialen und drüsigen Einrichtungen herzuleiten, trete ich ausdrücklich entgegen. Als Vorstufen der gewöhnlichen Myome konnte ich die Adenomyome, auch wenn ich jene häufig in demselben Organe neben diesen vorfand (Fälle I—IVb, VII, IXa u. b, XIII, XVII, XXI, XXIII), nicht betrachten, mangels des anatomischen Nachweises irgend welcher epithelialen Einrichtungen in ihnen und angesichts ihrer sonst ganz abweichenden Bauart. In dieser Beziehung kann ich dem neuesten Autor auf diesem Gebiete, W. N. Orloff, dessen Veröffentlichung ich in dem Moment des Abschlusses der meinigen in die Hände bekam, nicht Folge leisten. Aus den gut beobachteten Befunden, welche Orloff an vier richtigen Adenomyomen von geringer Grösse mittels vollständiger Schnittserien erhoben hat, zieht er die Folgerung, dass allgemein „das Myom sich höchstwahrscheinlich um epitheliale Bildungen entwickelt, welche sich in der intrauterinen Periode des Lebens in das Muskelgewebe des Uterus verirrt hatten“ — die Uterindrüsen hat der Autor im Sinne, obwohl dieselben doch der Uterinschleimhaut zur Zeit des fötalen Lebens, in welcher die ganze Muskelschicht noch von unbedeutender Dicke ist und leicht durchdrungen werden könnte, gänzlich fehlen. Da die Drüsenbildungen nur 4mal unter den 55 untersuchten Myomchen nachzuweisen waren, so setzt Orloff den obigen Satz fort mit den Worten: „wobei diese epithelialen Bildungen später wieder vollkommen verschwinden können“. Die sorgfältige Untersuchung und die Richtigkeit der von Orloff beschriebenen Befunde in jenen 4 Geschwülstchen, welche 1—6 mm maassen, alle subserös sassen, fast alle (3) der hinteren Wand des Uteruskörpers angehörten, alle auch Cystchen, wenigstens mikroskopische Cystengänge enthielten, erkenne ich vollkommen an. Diese Specialbefunde stimmen durchaus mit meinen Darstellungen überein, sind aber auch in keinem Punkte geeignet, meine Behauptung zu erschüttern, dass die Adenomyome eine besondere Klasse darstellen und dass von ihnen die gewöhnlichen, sog. Kugelmyome, auch hinsichtlich ihrer Entstehung durchaus zu trennen sind.

Anhang.

Klinische Notizen zu den voluminösen Adenomyomen des Uterus.

Von

W. A. Freund.

Ein sachlicher und ein persönlicher Grund haben mich bestimmt, diesen Nachtrag der grossen Arbeit meines Kollegen v. Recklinghausen anzufügen. Soll dem Arzte ein neues Krankheitsbild vor Augen gestellt werden, so muss dasselbe alle wesentlichen Züge des Gegenstandes so vollständig und so scharf, als die bisher erworbenen Erfahrungen tragen, herbeibringen. Der klinische Verlauf der Krankheit und die anatomischen Veränderungen, welche dieselbe verursacht haben und welche ihr gefolgt sind, müssen an genügendem Material studirt und gesichtet vorgeführt werden. Diese sachliche Forderung kann in dem vorliegenden Falle durch glückliches Zusammentreffen von Umständen erfüllt werden.

Seit mehreren Jahren sind mir bei der Beobachtung des klinischen Verlaufs wie auch bei der Operation von Uterusmyomen einzelne Fälle aufgefallen, welche in das gewöhnliche Schema dieser Neubildungen nicht passen. Als ein solcher Fall am 10. September 1891 zur Operation kam, erbat ich mir die Anwesenheit des Herrn v. Recklinghausen bei der Operation, um seine Meinung über die eigenthümliche Situation im aufgedeckten Becken der Kranken zu extrahiren und den exstirpirten Uterus frisch zur Untersuchung ihm übergeben zu können. Wie mir der Fall vor der Operation als durchaus ungewöhnlich imponirt hatte, so fiel Herrn von Recklinghausen der sofort aufgeschnittene Tumor des Uterus durch gewisse von dem gewöhnlichen Verhalten der Myome abweichende Eigenschaften auf. Er demonstrirte mir kleine Höhlen, welche die von dem Uterusgewebe nicht scharf abgesetzte und darum nicht ausschälbare Geschwulst durchsetzten und aus welchen sich kleine Mengen einer dunklen

Flüssigkeit entleerten. Seitdem hat sich das Material in ungeahnter Weise angesammelt, und wir beide haben die auch auf anderen Gebieten der Medicin schon so oft erlebte Erfahrung wieder gemacht, dass anfangs als Raritäten imponirende Anomalien im Verlaufe näherer Bekanntschaft sich als durchaus nicht seltene Dinge herausstellten. Mit immer schärferen Umrissen hob sich das anatomische und klinische Bild der Krankheit von dem gewöhnlichen Myomschema ab, und wie nach der obigen Darstellung v. Recklinghausen's die Genese und die histologische Beschaffenheit der Neubildung scharf charakterisirt erscheint, so habe auch ich endlich die Fähigkeit erlangt, die Fälle dieser Art vor der Operation diagnosticiren zu können.

Endlich kam im April 1895 ein Fall (Frau Pitz) zur Operation, welcher seit dem März 1884 zeitweise in unserer klinischen und poliklinischen Beobachtug gewesen ist, und an welchem aus anfänglich irrthümlichen Annahmen in sehr instruktiver Weise allmählich die richtige Erkenntniss der Natur des vorliegenden Leidens sich entwickelt hat. Da aus verschiedenen Epochen dieser Beobachtung Beschreibungen und Zeichnungen des jeweiligen Befundes existiren, so kann dieser Fall in ganz hervorragend lehrhafter Weise zur Illustrirung der diagnostischen Klärung dienen. Die der Operation sofort sich anschliessende mikroskopische Untersuchung hat die Diagnose des Adenomyoms bestätigt.

Hiernach müssen wir den bisherigen Kanon des klinischen Bildes der Myome des Uterus in etwas bereinigen, indem wir aus der bunten Reihe derselben, eine bestimmt charakterisirte Gruppe von Fällen herausheben, welche wir als ein wohlumgrenztes und darum gut erkennbares Krankheitsbild in der Pathologie des Uterus fixiren. Selbstverständlich sind damit auch für Prognose und Therapie feste Anhaltspunkte gewonnen.

Indem ich mir eine ausführliche Darstellung dieses Gegenstandes als eine Abtheilung eines den weiblichen Infantilismus behandelnden Werkes, das ich unter der Hand habe, vorbehalte, will ich jetzt nur den ersten und den letzten Fall meiner Beobachtungsreihe in den wesentlichen Momenten ihres Verlaufes erzählen und daran die klinische Besprechung der Hauptsache nach anschliessen.

Die am 13. August 1891 in die Frauenklinik aufgenommene 39jährige Frau Zins weiss über die Todesursache ihrer Eltern nichts anzugeben; eine Schwester ist an Phthise gestorben. Als Kind ist die Z. stets schwächlich gewesen und hat an Migräne und Chorea gelitten. Mit dem 17. Lebensjahre zum ersten Male menstruirt, will die Z. in der Folge immer regelmässig wiederkehrende, schmerzhafte, bis 8 Tage anhaltende profuse Menstrualblutungen, denen seit drei Jahren geronnene Massen beigemengt waren, gehabt haben. Fluor albus ist nicht beobachtet worden. Seit 5 Jahren steril verheirathet, hat die Z. seitdem an Dysmenorrhoe und profusen Menses

in immer steigendem Grade gelitten. Vor 2 Jahren erlitt sie bei Gelegenheit einer Reise während der Menses eine fieberhafte, mit heftigen Schmerzen im Becken und starker Auftreibung des Bauches einhergehende Erkrankung. Vor 3 Monaten hatte sie eine aussergewöhnlich schmerzhafte und profuse Periode durchzumachen, ebenso vor 2 Monaten, und an diese Periode schlossen sich tägliche, heftige Schmerzen im Leibe, Kreuz und den Oberschenkeln, Ischurie, Tenesmus, Obstructio alvi an, welche die Z. endlich dauernd ans Bett fesselten, schwächten und in der Ernährung herunterbrachten. Die Schmerzensanfälle konnten nur durch Morphiuminjectionen gemildert werden. In wiederholten (2mal in narcosi vorgenommenen) Untersuchungen wird an der kleinen, abgemagerten, anämischen Frau folgender Befund konstatirt: Infantiler Habitus; kleiner, frequenter Puls; an den Brustorganen, eine zu kleine Herzdämpfung ausgenommen, keine Abnormität; allgemein zu kleines Becken; die Unterbauchgegend aufgetrieben, besonders nach der rechten Regio iliaca hin; Mammae und äussere Genitalien ausgesprochen infantil; kurze Vagina mit flachem Laquear vaginae; Uterus durch Tumoren, welche die seitlichen und hinteren Partieen des kleinen Beckens einnehmen, stark nach vorn extramedian gedrängt und mit diesen höckerigen Tumoren innig verwachsen. Diese letzteren ragen etwas über die Tubenwinkel hinauf und reichen abwärts besonders nach links hin tief in die Douglas'sche Tasche. Alles ist durch straffe Exsudatmassen fest verbacken, so dass eine Verschiebung der Organe nicht mehr möglich ist. Die Harnblase reicht in der Mittellinie bis zwei Querfinger über die Haargrenze des Mons veneris; ihr rechter Seitenzipfel überdeckt den rechtsseitigen Tumor und zeigt eine annähernd normale Weite, der linke ist durch den grösseren, linksseitigen Tumor stark komprimirt. Der Urin ist normal. Die Flexura iliaca und das Coecum sind mit den Beckenorganen und vor allem mit den Tumoren verwachsen, was sich auch nach Auftreibung der Därme durch Flüssigkeit konstatiren lässt.

Während der Exacerbation der Schmerzen besteht mässig hohes, remittirendes Fieber.

Die ausserordentlich schwierige Operation, die seiner Zeit genau beschrieben werden soll, förderte den von Herrn v. Recklinghausen als Fall I beschriebenen Uterus zu Tage. Nach fast ungestörter Genesung konnte die Z. am 2. November 1891 geheilt entlassen werden.

Der zuletzt beobachtete Fall betrifft eine jetzt 46jährige Frau Pitz, welche am 10. März 1884 die Frauenklinik zum ersten Mal aufgesucht hat. Sie giebt eine unwichtige Familienanamnese an und erzählt von sich, dass sie als Kind sehr schwächlich, mit 15 Jahren zum ersten Male menstruirt, sehr bald von Dysmenorrhoë mit profusen Blutabgängen heimgesucht worden sei. Seit dem 21. Jahre ist sie steril verheirathet. Als Basis ihrer Beschwerden konstatiren wir die Zeichen chronischer Pelviperitonitis,

welche sich vorzugsweise in die Douglas'sche Tasche und um die Adnexe herum entwickelt haben und den retrovertirten Uterus fixiren. Allmählich im Laufe der Jahre steigerten sich die Beschwerden und wurden endlich konstant; quälende Schmerzen im Becken und Kreuz mit Ischurie und Tenesmus verbunden, erreichen während der profusen Menstruation einen hohen Grad. Verschiedene Kuren, welche zum Theil ausserhalb der Frauenklinik unternommen worden sind, hatten keinen Erfolg, ja verschlimmerten den Zustand zeitweise.

Im Mai 1887 werden neben dem Befunde pelviperitonitischer Verdickungen und Stränge im hinteren Beckenumfange unebene Vorragungen an der hinteren Partie beider Partes keratinae konstatirt, von denen es unentschieden bleibt, ob sie die verbackenen Adnexe oder Myome darstellen. Der Befund wird in der beistehenden Skizze Nr. 1 fixirt.

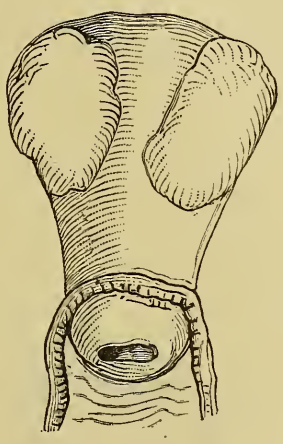

No. 1.

Unter zunehmenden Beschwerden und sinkendem Allgemeinbefinden wachsen die Tumoren auffallend stark nach abwärts ins Becken und füllen dasselbe schliesslich aus, während nach aufwärts nur eine geringe Zunahme zu erkennen ist. Am 16. März 1895 wird folgender Status am Becken der Kranken konstatirt: Der 10 cm in seiner Höhle messende Uterus ist in seiner vorderen Wand verdickt und wird durch 2 untrennbar mit seiner hinteren Corpuswand verwachsene, unebene, derbe, tief in das kleine Becken reichende Tumoren leicht reklinirt; die Cervix ist nach vorn hart an die Symphyse gedrängt, die Blase dadurch platt gedrückt, nach oben und vorn dislocirt; sie reicht mit einem spitzen Zipfel bis in die Mitte zwischen Nabel und Symphyse und zeigt sehr flache und platte Seitenbuchten. Das Rektum ist mässig komprimirt. Die Konturen des Corpus uteri sind wegen seiner innigen Verwachsung mit den das kleine Becken ausfüllenden Tumoren

kaum zu erkennen. Zwischen den Därmen und den Beckenorganen bestehen Verwachsungen. Der linksseitige Tumor ist der grössere und reicht tief ins kleine Becken herab. Es wird die diagnostische Zeichnung Nr. 2 von dem Befunde skizzirt und die Diagnose auf Adenomyom gestellt. Die am 23. April 1895 unternommene, einstündige, sehr schwierige Operation fördert den von Herrn v. Recklinghausen auf Seite 23 der obigen Abhandlung als Fall IVb beschriebenen Uterus zu Tage. Die Genesung erfolgte ohne Störung; die Frau ist am 17. Mai geheilt entlassen worden.

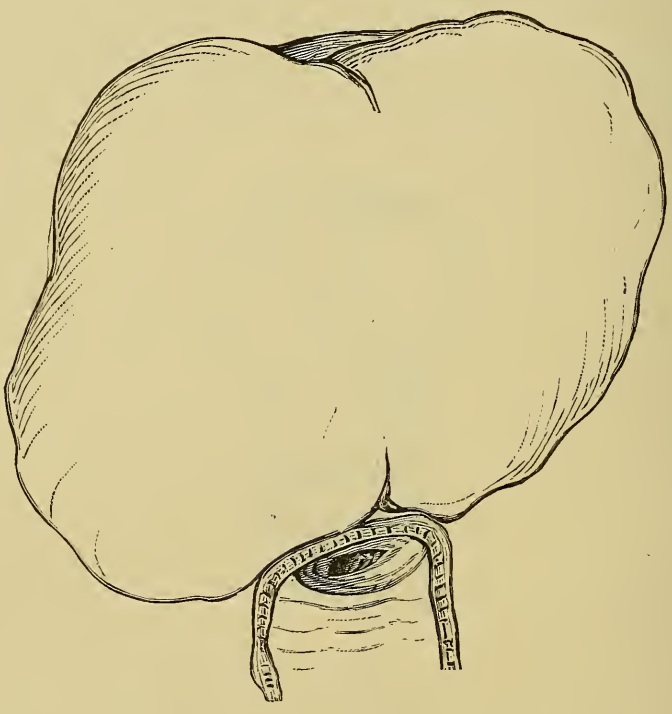

No. 2.

Nach meinen bisherigen Erfahrungen kann ich das klinische Bild dieser Affektionen in den Hauptlinien folgendermassen umschreiben. Die Affektion kommt bei Weibern etwa vom 20.—50. Lebensjahre zur Beobachtung. Dieselben haben eine schwächliche Kindheit hinter sich und werden auffallend spät menstruirt; häufig wird nach der ersten oder nach den ersten Menstruationen Menostasis mit schwerer Chlorose beobachtet. Alle leiden an Dysmenorrhoë, die meisten an profusen Menstruationsblutungen. Sterilität wird bei einem grossen Theile der Kranken beobachtet. Frühzeitig entwickeln sich pelviperitonitische Erscheinungen, die unter dem Eindrucke des örtlichen Befundes als Entzündung der Adnexe imponiren. Die Blutverluste, die heftigen und andauernden Schmerzen, die Störungen der Blasen- und

Darmfunktionen bringen dass Allgemeinbefinden sehr bald herunter, so dass die Personen blass und arbeitsunfähig werden; bei vielen entwickelt sich Taedium coitus und nach den trüben Erfahrungen lang dauernder, nutzloser ärztlicher Behandlung ein Taedium medicinae.

Objektiv lassen sich die Zeichen des Infantilismus in vollständigem oder unvollständigem Bilde nachweisen. An den Genitalien eine kurze, im Laquear abgeflachte Vagina, ein congenital anteflektirter, im Cervix enger, am Fundus verbreiteter, oft arkuater Uterus; später Unebenheiten, weiterhin tumorartige Vorragungen an der hinteren Partie der Tubenecken. Sehr bald auftretende chronische Pelviperitonitiden der Douglas'schen Tasche, welche diese Vorragungen und die Adnexe befallen, verfinstern oft das Bild und lassen Adnexerkrankungen annehmen. Allmählich wachsen die Tumoren, welche meistens beiderseitig auftreten, in auffallender Weise abwärts bis zu den Retractoren, selten tiefer, in die Cervix. Durch Ausbreitung der Pelviperitonitis entsteht schliesslich eine Fixation der Beckenorgane und vielfache Verwachsung der Därme (vorzugsweise des Coecums und der Flexura iliaca) und des Netzes mit denselben. Nicht selten sehen wir richtige Myome diese Affektion des Uterus kompliciren, besonders häufig an den drei klassischen Stellen der vorderen Wand, nämlich in der Höhe des inneren Muttermundes und in den beiden Partes keratinae.

Aus diesen Angaben folgt, dass die Prognose dieser Affektion eine viel ernstere als die der gewöhnlichen Myome des Uterus ist; um so ernster als nach den bisherigen Erfahrungen jede Therapie sich als vollkommen machtlos erwiesen hat. Dies gilt von jeder medikamentösen, wie auch operativen Behandlung, mit Ausnahme der Exstirpation des Uterus. In dieser Hinsicht ist eine Erfahrung, die wir zufällig an einer Kranken, Frau Schmidt (Fall II Seite 10 in der Abhandlung des Herrn v. Recklinghausen), gemacht haben, von hohem Interesse. Die Kastration hat bei dieser Kranken die Weiterentwicklung der Tumoren in keiner Weise aufgehalten.

Diese Krankheitserscheinungen sind aus den anatomischen Befunden ungezwungen zu erklären. Ich begnüge mich für jetzt in dieser Hinsicht nur auf die frühzeitige Betheiligung des Beckenperitoneums und auf die eigenthümliche Wachsthumsrichtung der Tumoren von den Tubenecken an den hinteren seitlichen Partien des Corpus abwärts hinzuweisen.

In gewissem Sinne reiht sich das Krankheitsbild denjenigen Störungen an, welche wir als Folgen physiologischer und pathologischer Reize auf infantile oder missgebildete weibliche Genitalien bereits kennen gelernt haben. Ich bin überzeugt, dass es bald an der Zeit sein wird, diese Störungen auf breiterer Basis zu studiren und nachzuweisen, mit welchen Anomalien derartig verbildete Genitalien auf die normalen Funktionen der Menstruation, des Coitus, der Gravidität, der Geburt und des Wochenbettes,

wie auf die pathologischen Einwirkungen von Traumen und Infectionen antworten. Vorgearbeitet ist hier von Rokitansky und Virchow, welche die Hypoplasie der Genitalien und des Gefässsystems beschrieben und zum Theil auch in ihrer pathologischen Dignität dargelegt haben. — Einzelne Untersuchungen über den Einfluss des infantilen Beckens auf die Geburt, und des infantilen Genitaltraktus von der Vagina bis zu den Tuben auf das Zustandekommen von Genitalerkrankungen sind anderweitig publicirt worden.

Schliesslich will ich nicht unerwähnt lassen, dass 2 meiner Fälle von Adenomyom mit Uteruscarcinom komplicirt gewesen sind (Fall B Seite 198 und Fall Va Seite 29 bei Herrn von Recklinghausen). Diese magere Erfahrung von 2 Fällen berechtigt mich nicht in der Frage über die Disposition der adenomatösen Erkrankung zur Carcinombildung mitzusprechen.

Inbezug auf die Operation will ich als Ergebniss meiner Erfahrung betonen, dass dieselbe unter allen Umständen eine sehr schwierige ist, und dass sie mit strenger Individualisirung nach Maassgabe der jeweiligen Veränderungen, also nicht in typischer Weise ausgeführt werden darf. Mag man sich zur Amputation des Uteruskörpers oder, was sehr häufig der Fall sein wird, zur Totalexstirpation entschliessen, immer soll man darauf gefasst sein, von dem gewönlichen Gange der Operation abweichen zu müssen.

Erklärung der 2 Holzschnitte

zu Seite 223 und 224.

Diagnostische Skizzen des Uterus der Frau Pitz von der dorsalen Seite in etwa $^4/_5$ der natürlichen Grösse, das Wachsthum desselben innerhalb acht Jahren darstellend, das Scheidengewölbe von hinten angeschnitten und die Portio blossgelegt.

No. 1 am 12. Mai 1887, No. 2 am 16. März 1895 entworfen. (Fig. 1b und Beschreibung des Falles IVb zu vergleichen.)

Nachtrag.

Das von der Uterusschleimhaut abstammende Adenomyom.

In dem Augenblicke, da die letzte Zeile der vorstehenden Abhandlung fertig gesetzt wird, gelangt ein wiederum durch Herrn Kollegen W. A. Freund abdominell exstirpirter voluminöser Uterustumor in meinen Besitz, ein Adenomyom mit den typischen Verhältnissen desselben, aber doch mit so evidenten Abweichungen von den oben im Theil IIA geschilderten 5 und inzwischen auf 6 gestiegenen Fällen, dass ich nicht umhin kann, ihn hier zu behandeln und sein Verhältniss zu jenen festzustellen. Selbst ohne die vollendete Härtung des Objektes abzuwarten, bin ich durch die Untersuchung am frischen Material zu sprechenden Resultaten gekommen und zu der Behauptung berechtigt worden, dass der drüsige Antheil dieses Adenomyoms des Uterus nicht von den Wolff'schen Drüsenresten ausgegangen, vielmehr der Uterusschleimhaut selbst, beziehungsweise den Uterindrüsen entsprungen ist, in letzter Instanz also von der epithelialen Schicht des Müller'schen Kanals abstammt. Obwohl ich diesen Tumor ein einfaches Adenomyom, nicht einen Uteruskrebs nennen darf, reihe ich seine Schilderung den im Kapitel VIII unter A und B aufgeführten und dort als krebsig bezeichneten Adenomyomen deswegen an, weil diese mir jetzt in der Hauptsache nur noch als Modifikationen des nachstehenden Typus des reinen Adenomyoms erscheinen.

Fall D.

Starke allgemeine Hypertrophie des Uteruskörpers, geringere der Adnexen. Faustgrosses centrales Adenomyom der ganzen Ventralwand mit zahlreichen Ausmündungen seiner Cystengänge in die Uterushöhle. Linsengrosse Adenocystome der Dorsalwand. Eierstocks- und Parovarialcystom.

Franz. Moser, eine 42jährige Schneidersfrau, hatte im 13. Jahre die erste und seitdem stets eine regelmässige 8tägige und reichliche Menstruation; zum ersten Male gebar sie in ihrem 18. Jahr und brachte

alsdann bis zu ihrem 34. Jahre noch 6 Kinder, einmal auch eine todte Frucht, zur Welt; normaler Verlauf der Geburten und der Wochenbetten. Die letzte Geburt fand im Mai 1888 statt, worauf wiederum eine regelmässige Periode eintrat. Seit $1^1/_4$ Jahr verliert die Patientin fortwährend, von einer kurzen Unterbrechung abgesehen, etwas Blut und hatte vor 3 Wochen eine etwas stärkere Blutung, ohne Schmerzen und sonstige Beschwerden.

Der Uterus wurde am 17. Januar 1896 supravaginal in der Cervix amputirt, nachträglich noch ein trichterförmiges Stück, fast die ganze untere Hälfte der Cervix, entfernt. So bildet die obere Cervix, da sie nur unbedeutend verdickt ist, einen kurzen Stiel an dem kugeligen, fast die Grösse eines Frauenkopfes erreichenden Uteruskörper. Seine drei Dimensionen bewegen sich zwischen 120, 130, 140. Der Abstand der etwas auf die Dorsalseite gerückten Tubeninsertionen misst 110. Am stärksten wölbt sich die ventrale Wand vor, aber auch die dorsale ist stark von rechts nach links gekrümmt. An der Oberfläche überall eine vollkommen glatte, spiegelnde Serosa. Nur gegen die Tiefe des Douglas hin wird sie rauh, weil hier die Flexur adhärent war und abgelöst werden musste; ferner sind hier seitlich auch die Adnexen etwas angewachsen, das linke mit seiner ganzen Fläche, auch das kolbig aufgetriebene geschlossene Tubenende nebst einer hart daran liegenden Cyste (Parovarial- oder Eierstockscyste). Die Tuben sind sehr lang bis 150. Der Pavillon der rechten Tuba ist offen, ihre Ampulle dennoch stark erweitert und zwar ganz gleichmässig.

Die dorsale Wand des Uteruskörpers erreicht auf seiner mittleren Höhe eine Dicke von 40 und sinkt am Scheitel auf 35, andererseits oberhalb der Cervixwand auf 25; diese misst 12. Die ventrale Wand des Uteruskörpers dagegen ist bis zu 95 dick, denn sie schliesst ziemlich in ihrer ganzen Breite und Höhe den adenomyomatösen Tumor ein. Ist dieser gegen die übrige Uteruswand auch nicht scharf abzugrenzen, so ist er doch auf die Grösse einer starken Mannesfaust zu schätzen und zwar sein longitudineller Durchmesser auf 110, der frontale auf 90, der dorso-ventrale auf 65—75. Das Adenomyom erstreckt sich durch die ganze Länge und Breite der Ventralwand, reicht in ihr vom Scheitel fast genau bis zur Höhe des inneren Muttermundes und nimmt im Fundus die ganze Breite der Uterushöhle (80) von dem einen Tubeneintritt bis zum andern ein. Abwärts sinkt der frontale Durchmesser der Uterushöhle nach dem Orificium internum zu bis auf 15; immer wölbt sich aber in ihrer ganzen Breite die Schleimhaut durch das in den centralen Schichten der Ventralwand gelegene Adenomyom mächtig vor. Mehrere Horizontalschnitte, welche angelegt werden, lehren, dass die Seitenwandung weder rechts noch links überschritten wird und die Dorsalwand gar nicht befallen ist, wenn auch nach ihrer linken Tubenecke eine flache Erhöhung der Schleimhaut hervortritt und den Verdacht erweckt, dass hier ein weiteres Herdchen gelegen sei. Tiefer abwärts tritt auf dem medialen Durchschnitt der Dorsalwand noch ein kleiner, selbstständiger Herd, 10mm unter der Schleimhaut im hypertrophischen Myometrium gelegen, hervor — ein Adenom mit einer kugeligen Cyste (2 mm), welche eine blass blutig gefärbte Flüssigkeit enthält und deutlich die Einmündung eines Seitenkanals erkennen lässt. Sonst bieten die Seitenwände und die Dorsalwand auf den Schnitten diejenige lamelläre und fascikuläre Streifung, welche dem einfach hypertrophischen Myometrium regelmässig zukommt, dar, meistentheils kräftigst ausgesprochen und ganz gleichmässig entwickelt. Am Scheitel und tiefer abwärts an der Dorsalwand je ein subseröses, derbes, scharf abgegrenztes, nicht ganz erbsengrosses Myom.

Das Tumorgewebe zeigt dagegen auf dem Durchschnitt äusserst prägnant die stark vorspringenden, durchflochtenen Balkenzüge, welche dem Adenomyomgewebe so eigenthümlich sind, die breiteren Balken schon am frischen Anschnitt moireeartig schillernd

und sich leicht verzweigend. Ohne ein richtiges Netzwerk zu bilden, umsäumen sie doch Maschen, in denen das durchsichtigere Adenomgewebe enthalten ist, und deswegen gern einsinkt, weil es weich ist, meistentheils auch sichtbare Cysten oder deutliche Cystengänge einschliesst. Cysten mit einem Durchmesser von 1—2 mm sind oft mit einer deutlichen Wand versehen, welche sich wie bei dem Querschnitt eines Blutgefässes als ein deutlicher Ringwall aus der Durchschnittsfläche erhebt; auch die grösseren Cystengänge (3 mm Lichtung) besitzen eine solche besondere, schleimhautähnliche Wandschicht und nehmen viele Seitenkanäle auf.

Die mikroskopische Untersuchung lässt auch die typischen Gewebsstrukturen der Adenomyome, die Cylinderepithelschicht, ein sehr kräftiges, faserreiches, cytogenes Bindegewebe und die langen Drüsenröhrchen in paralleler Aufstellung und in geschlossener Ordnung wieder erkennen — im Grossen genommen ganz die Verhältnisse einer hyperplastischen Uterusschleimhaut. Die Aehnlichkeit mit dieser tritt auch darin zu Tage, dass einzelne grössere Epithelzellen Fetttröpfchen enthalten und der Cysteninhalt selbst Körnchenkugeln führt. Ferner wechseln aber die Epithelkerne der grösseren Gänge in den benachbarten Zellen ihre Höhenlage, vielleicht stehen auch 2—3 Epithelzellen übereinander. Nach einem Flimmerbesatz habe ich am frischen Objekt (4 Stunden nach der Exstirpation) gesucht, indess nur mit geringem Erfolg. Im einschichtigen Epithellager eines Cystenganges habe ich positiv eine einzige niedrige Zelle mit einem Dutzend Flimmerhärchen besetzt und diese deutlich auch noch in Schwingungen gefunden. In dem röthlichen wässerigen Inhalt der stecknadelkopfgrossen kugeligen Cystchen, welche ich röthlichbraun durchschimmern sah und anschnitt, fand ich nur rothe Blutkörperchen und ihre Stromata, ferner etwas polymorphe Epithelzellen, wohl auch eckige Zellen mit diffus braungefärbtem Protoplasma, aber keine richtigen körnigen Pigmentkörper.

Als ganz besondere Eigenthümlichkeiten dieses voluminösen Adenomyoms muss ich nun nachfolgende Verhältnisse hervorheben, welche mir die Handhabe bieten, um dasselbe von den früher beschriebenen Tumoren der Kategorie I, zu welchen es beim ersten Anblick an sich zu gehören scheint, principiell zu unterscheiden:

1. Das wohl charakterisirte voluminöse Adenomyom sitzt ganz in der Ventralwand, und zwar durchaus in ihren centralen Schichten. Nach aussen überkleidet dasselbe vollständig ein muskulöser Mantel von 10—20 mm Dicke, der aus einem einfach hypertrophischen, leicht geschichteten Myometriumgewebe gebildet wird, welches — nach der bisherigen Untersuchung zu urtheilen — ganz adenomfrei ist. Wohl aber ist diese Mantelschicht über dem Tumor etwas verschieblich, zugleich weicher wie dieser, so dass bei der Betastung des Uterus von aussen das Gefühl erweckt wird, wie es ein harter Fruchtkern in einer weichen fleischigen Schale (vergl. auf S. 199 die gleichlautende Angabe bezüglich des Falles B) hervorruft.

2. Das Adenomyom erreicht die Schleimhaut des Uterus nicht etwa nur an einer kleinen Stelle, um hier einen begrenzten Vorsprung gleich dem centralen Abschnitt des Adenomyoms im Fall IVb zu bilden; vielmehr tritt es an seiner ganzen Oberfläche mit der Schleimhaut der Ventralwand des Uteruskörpers in Berührung, ja in eine so innige Kontinuität mit ihr, dass sie von ihm in keiner Weise zu trennen ist, so scharf sie sich auch abgrenzt. Die hyperplastische Schleimhaut bildet auf dem Tumor eine 2,5—3 mm dicke, ganz gleichmässig ausgebreitete Decke, welche ebenso fest aufsitzt und ebenso mit parallel aufgestellten geraden und langen Uterindrüsen durchsetzt, also im Bau ebenso wenig (von kleinen Blutungen abgesehen) verändert ist, wie die äusserst glatte 2—2,5 dicke Schleimhaut auf der Dorsalwand.

3. Indess tritt ein scharfer Unterschied zwischen der dorsalen und der ventralen Schleimhaut hervor. Diese ist in ihrer ganzen Ausdehnung über dem Tumor, also in der ganzen Breite (25—80) und Länge (100) der Höhle des Corpus uteri und in ihrer annähernd dreieckigen Fläche von 45 qcm, die vom Fundus bis zum Orificium internum reicht, mit fast regelmässig gestellten Gruben und Kerben versehen — im Ganzen werden gegen 80 gezählt —, die rundlich oder länglich, etwas spaltförmig erscheinen, aber eben so glattwandig sind wie die ganze Schleimhaut selbst. Nichts liegt ferner als die Möglichkeit, dass diese Grübchen etwa Defekte oder gar Ulcerationen darstellten. Um das ganze Aussehen, welches dadurch die Schleimhaut bekommen hat, kurz zu bezeichnen, weiss ich nichts Besseres, als einen Vergleich zu machen mit der Oberfläche der Tonsille; nur dass die Gruben, welche in die Tonsillenkrypten führen, näher bei einander stehen, während ihre gegenseitige Entfernung an dem Schleimhautüberzug unseres Adenomyoms durchschnittlich 8—10 mm beträgt. Dafür sind diese Grübchen auch grösser, und die länglichen Kerben werden bis zu 12 lang befunden. Von allen Gruben aber lässt sich jedesmal eine Schweinsborste, meistens sogar eine kräftige 2, ja 3 mm dicke Knopfsonde ohne grosses Hinderniss in einen Kanal einführen und dieser sich leicht bis tief in den Tumor hinein verfolgen, meistens 10—15, aber auch bis zu 32 mm in die Tiefe. Immer läuft diese Sonde deutlich in einen glattwandigen Cystengang, dessen Lumen und dessen Richtung wechselt. Auch von der Schnittfläche aus sind die klaffenden Gänge zu verfolgen, wie sie zuweilen parallel, häufiger schräg zur Schleimhautoberfläche dahinziehen, meistentheils aber senkrecht zu ihr emporsteigen, um schliesslich in einem Grübchen einzeln oder auch zu zwei und drei an den Enden einer linearen Kerbe auszumünden. Schon der Augenschein lehrt und die mikroskopische Untersuchung bestätigt es, dass alle diese Gänge mit einer Art Schleimhaut ausgekleidet, d. i. mit einer Wand, welche aus dem oben so oft geschilderten richtigen Adenomgewebe besteht, versehen sind. Ob die Röhren etwa anders gestaltet, anders ver-

zweigt oder in anderer Weise mit einander verbunden sind, als die Kanälchen in dem Adenom derjenigen Uterustumoren, welche ich vom Wolff'schen Körper ableite, das wird sich wohl erst nach der Erhärtung entscheiden. Zunächst habe ich nur das herausbekommen, dass in den peripheren Schichten dieses Tumors die Adenome kleiner sind und nicht die makroskopisch deutlichen, auf Strecken zu sondirenden Kanälchen enthalten, wie seine centralen Schichten, oder so evidente Cystchen wie der Tumorabschnitt am unteren Pol. Man darf vielleicht diese äussersten peripheren Abschnitte des Tumors als die jüngeren ansehen, um so mehr, da sich hier die Myombalken des Tumors in die Fascikel des myometralen Stratum subserosum ohne jede Grenzmarke verlieren.

Die genannten drei Punkte erscheinen mir von solcher Bedeutung und so maassgebend, dass ich diesen Tumor von den voluminösen Tumoren I bis IVb principiell trennen und ihm einen anderen Ursprung zusprechen muss. Bietet die Schleimhaut auch keineswegs die grossartige Hyperplasie wie im Falle II und kaum einen Unterschied zwischen der tumorfreien dorsalen und der ventralen Seite dar, so ist doch die innigste Beziehung zu dem Adenomyom der Uteruswand gewiss unverkennbar. Sie überzieht den Tumor durchweg gleichmässig auf seiner ganzen der Uterushöhle zugekehrten und stark gewölbten Seite; seine Ausdehnung in die Länge und Breite hält auf das deutlichste die Flächenausbreitung der Schleimhaut der Vorderwand ein, überschreitet diese nicht einmal im Uterusfundus. Die Schleimhaut der Ventralwand bildet demnach die ganze Basis, auf welcher sich der Tumor erhebt und in die Uteruswand hinein erstreckt.

Das Hauptmoment ergiebt aber die Anwesenheit der zahlreichen ausmündenden Cystengänge. Es hiesse zu weit gegangen und die Thatsachen der Theorie zu Liebe verkennen, wollte man alle diese 80 Kommunikationen aus Cysten hervorgehen lassen, welche neben der Schleimhaut entstanden, aufgeplatzt und durch sie durchgebrochen wären. Die weitesten Kanäle, die grössten drüsigen Massen sitzen in der der Schleimhaut benachbarten Schicht der Geschwulst. Was könnte dieses Verhältniss wohl anderes bedeuten, als dass ihre Keimanlagen von der Schleimhaut ausgegangen sind und sich an vielen Punkten nach dem bekannten Modus embryonaler Drüsenfollikelbildung von der Schleimhaut her in das Myometrium eingestülpt haben? dass sie alsdann weitere Sprossen trieben und diese sich auf gewiesenen Bahnen innerhalb des Myometriums verzweigten? Die auf die inneren Schichten der Uteruswand beschränkte Lage erscheint bei diesem Ursprung aus der Schleimhaut nur natürlich, und die auffällige Bevorzugung der Ventralwand ergiebt ein weiteres wichtiges Merkmal, um dieses Adenomyom von den obigen voluminösen Adenomyomen, welche ja, wie ich gezeigt habe, vorwiegend die peripheren Schichten und die dorsale Wand bethei-

ligen, scharf zu unterscheiden. Um sich dieses ganze anatomische Verhalten auf dem Sagittalschnitt des Uterus klar zu machen, könnte man in der Fig. 1 Taf. I die ganze nierenförmige Durchschnittsfigur des Tumors II aus der Dorsal- in die Ventralwand so versetzen, dass der peritoneale Grenzkontur auf die Schleimhaut der Ventralwand fällt. So wird die ganze centrale Aufstellung am besten erläutert und damit das Wachsthum der Drüsenmassen von der Schleimhaut her leicht verständlich.

Bei dieser absoluten Beschränkung des Adenomyoms auf die centralen Schichten erscheint es nur natürlich, dass alle peritonitischen Auswüchse und Verdickungen fehlen, sowohl vorn auf der ganzen Vorderfläche des Uterus, einbegriffen die ganze Ausdehnung des Tumors, als auch auf der Hinterfläche, mit Ausnahme der Stelle der Adhäsion des linken Adnex und des Dickdarmes. — In allen diesen Punkten zeigen unsere früheren Fälle von Adenomyomen durchweg ein gegentheiliges Verhalten.

Die kleinen cystischen Herde der dorsalen Uteruswand liegen, wenn auch ganz im Myometrium, doch der Schleimhaut noch so nahe, dass sie ganz gut von dieser abgeleitet werden können. Ein Einwand kann hiergegen aus der Anwesenseit der nachgewiesenen, wenn auch wenig extensiven Flimmerung, wie schon oben auf Seite 155 auseinandergesetzt wurde, nicht erhoben werden.

Nachdem ich in diesen Momenten die typischen Kennzeichen des von der Schleimhaut ausgehenden Adenomyoms festgestellt habe, erscheint eine Umschau unter den Eigenschaften, welche die früheren Tumoren dargeboten haben, wohl am Platze. Bin ich durch die neu gewonnene Erkenntniss veranlasst, die bisher entwickelten Anschauungen über ihre Genese zu modificiren? Selbstverständlich würden nur die centralen Tumoren und Tumorabschnitte in Betracht kommen. Für die letzteren habe ich, soweit sie mit der Schleimhaut in eine nahe Berührung getreten sind, wie in Fall III und IVb, die Möglichkeit des Ursprungs aus der Schleimhaut bereits auf der Seite 161 diskutirt, aber abgewiesen aus Gründen, welche auch jetzt noch stichhaltig bleiben. Selbst die centralen Abschnitte der Tubenwinkeladenomyome der Fälle IXb, XIII, XIV, XV und XX können nicht unter den jetzt gewonnenen Gesichtspunkt gebracht werden, da in ihnen die intramurale Tubenwand, und zwar ihre Schleimhautschicht vom Tumor umklammert wurde, diese aber, da sie selbst drüsenlos, sicherlich nicht den Ableger für das Adenom abgeben konnte. Dagegen mag der im Fall II beschriebene Adenomstrang der Ventralwand jetzt als ein Auswuchs der Schleimhaut aufgefasst werden, und zwar wegen seiner Kontinuität mit derselben.

Vor Allem erscheinen mir aber die grossen centralen Tumoren der als A und B bezeichneten und wegen ihrer Eigenthümlichkeit mit C zu einer speciellen Gruppe vereinigten Fälle hierher gehörig und jetzt besser wie früher

verständlich. Ganz besonders muss ich den Tumor B wegen der grossen Aehnlichkeit seiner Architektur zum Vergleich heranziehen und behaupten, dass sein ganzer drüsiger Antheil positiv aus der Schleimhaut — sowohl an der Ventral- als an der Dorsalwand — entsprossen ist. Nicht erst die krebsige Infektion ist, wie auf der Seite 201 deducirt wurde, von der Uterushöhle her zu Stande gekommen, sondern auch das vorausgehende gutartige Adenomyom, von welchem dort geredet wurde. Diesen Tumor als zuletzt carcinomatös geworden zu bezeichnen, dazu bleibe ich durch die an jener Stelle angegebenen Momente, durch die grossartigen qualitativen Veränderungen des Grundgewebes und der Epithellager, vollkommen berechtigt. Andererseits muss ich es nochmals auf das Bestimmteste betonen, dass dieser neue Fall D bis jetzt absolut keine Zeichen von Ulceration und Destruktion, auch nichts von solchen Metamorphosen der Epithelzellenstränge, welche an Krebs denken liessen, dargeboten hat. Weiter kann ich folgerichtig nicht umhin, auch den centralen rechtsseitigen Tumor des Falles A in Parallele zu stellen und zu behaupten, dass er von Anfang an seitens der Schleimhaut entstanden ist. Dabei muss ich aber für die übrigen, namentlich für die peripherischen Tumoren dieses Uterus A die Genese aus Wolff'schen Drüsenresten gemäss den früher erörterten Gründen unbedingt festhalten. Warum sollte es nicht Kombinationen beider Arten der Herkunft in einem und demselben Uterus geben?

Dass wir jetzt dem cystischen Tumor des Falles VI, weil er in der Ventralwand gelegen ist, und einen weiten Verbindungskanal mit der Uterushöhle besitzt, den Ursprung aus der Uterusschleimhaut und den Uterusdrüsen zuschreiben und damit der von Kossmann über den zweiten Fall Breus' geäusserten Vorstellung beistimmen müssten, das kann uns gewiss nicht einleuchten, da wir an der Innenschicht der Cystenhöhle jede drüsige Einrichtung und weiterhin in ihrer Wand, wenn wir von den zwei mikroskopischen Cystchen absehen, jede Andeutung eines Drüsenrohrs vermissen.

In der Voraussetzung, keinen Irrthum zu begehen, wenn ich die centralen Tumoren der Fälle A und B hinsichtlich ihrer ersten Entstehung mit dem jüngst beobachteten Adenomyom identificire, fühle ich mich berechtigt, schon jetzt die Adenomyome der Uteruswand nach ihrer Abkunft in zwei Klassen scharf zu scheiden und dieselben folgendermassen zu kennzeichnen. Für die grosse Mehrzahl dieser Uterustumoren, für alle in den obigen Beschreibungen mit I—XXVII bezeichneten Adenomyome, deren Schwerpunkt in den peripheren Schichten der Wandung befunden wurde, dürfen wir auch jetzt noch an dem Ursprung aus den Resten des Wolff'schen Körpers gemäss der früher entwickelten Begründung unbedingt festhalten und ihre paroophorale Entstehung im Uterus als höchst wahrscheinlich, für die in den Tubenwinkeln und Tuben vorkommenden Tumoren wohl schon als

nahezu bewiesen betrachten. Ihnen gegenüber stelle ich die zweite Klasse auf, die Adenomyome von schleimhäutiger Abkunft, und charakterisire sie dahin, dass sie immer als centrale Geschwülste erscheinen, dass sie nicht, wie jene paroophoralen Adenomyome, die dorsale Wand bevorzugen, vielmehr ebenso auch die seitliche und die ventrale Uteruswand befallen und die Neigung haben, sich zu einem starren Rohr rings um die ganze Uterushöhle zu entwickeln, vor allem, dass sie in ihren adenomatösen Antheilen Drüsengänge enthalten, welche sich zu Hauptgängen verbinden und damit in die Uterushöhle offen einmünden.

Ob sich die beiden Arten verschiedener Herkunft auch hinsichtlich ihrer Entwickelungszeit und ihres weiteren Verlaufs unterscheiden, ob etwa die von der Schleimhaut abstammenden Adenomyome besonders geneigt sind, krebsig zu werden, darüber mag eine in sicherer Aussicht stehende Untersuchung entscheiden. Jedenfalls lehrt diese letzte Beobachtung, dass zahlreiche Geburten vorkommen und ganz normal verlaufen können, wenn auch die Uteruswand einen oder mehrere Keime des schleimhäutigen Adenomyoms in sich birgt. Es erscheint sogar der Gedanke, als ob die vielen Schwangerschaften mit der Hypertrophie des ganzen Uterus auch die Adenombildung und das Einwachsen der Schleimhautdrüsen in das Myometrium begünstigt hätten, aller Berücksichtigung werth. Vielleicht wachsen sie in das hyperplastische Myometrium post partum bei der Regeneration der Uterinschleimhaut hinein, mögen hierbei die Regenerationsvorgänge über das gewöhnliche Maass hinausgehen, oder aber die Saftbahnen der Uteruswand nicht so prompt geschlossen werden wie gewöhnlich. Bei dieser Auffassung würde es der Annahme einer embryonalen Anlage der drüsigen Neubildung nicht einmal bedürfen; diese erschiene als rein erworben, als ein Vorgang, welcher erst in und mit der gewaltigen regenerativen Thätigkeit angeregt und eingeleitet wird. Dabei wäre es alsdann leicht zu begreifen, warum das Adenomyom von schleimhäutiger Abkunft die besondere Neigung zur krebsigen Umwandlung, wie sie die Fälle A und B so deutlich bezeugen, zu besitzen scheint.

Schlusswort. Läge es mir nun wohl nahe, die über den Ursprung der Adenomyome gewonnenen Anschauungen zu verallgemeinern und ihren Werth für die Geschwulstlehre überhaupt zu erörtern, so muss ich doch diesem Wunsche entsagen, soll sich das Erscheinen dieses Buches nicht noch mehr verzögern. Habent sua fata libelli!

Beim Abschluss desselben kann ich aber nicht umhin, dem Herrn Verleger für die grosse Sorgfalt und die vortreffliche Ausstattung, die er ihm bereitwillig zuwendete, meinen lebhaft empfundenen Dank auszusprechen.

Literaturverzeichniss.

1. Babes, Ueber epitheliale Geschwülste in Uterusmyomen. Wiener Allgem. med. Zeitung. 1882. 36.
2. Diesterweg, Cystofibroma verum. Zeitschr. f. Geburtshülfe und Gynäkol. 1883. IX. 234. Verhandlung d. Gesellsch. f. G. 1882.
3. G. Hauser, Ueber das Vorkommen von Drüsenschläuchen in e. Fibromyom des Uterus. Münchener med. Wochenschr. 1893. No. 10.
4. Derselbe, Virchow's Arch. 1895. CXLI. 485.
5. Schottlaender, Ueber drüsige Elemente in Fibromyomen des Uterus. Zeitschr. f. Geb. u. Gynäkol. 1893. XXVII. 321.
6. J. Cohnheim, Vorlesung. üb. allgem. Patholog. 2. Aufl. 1882. I. 836.
7. Klob, Pathol. Anatomie d. weibl. Geschlechtsorg. 1864. 163.
8. Röhrig, Zeitschr. f. Geb. u. Gynäkol. V. 285.
9. Rokitansky, Lehrbuch der patholog. Anatomie. 1861. III. 475 u. 490.
10. Derselbe, Zeitschrift d. Gesellsch. d. Aerzte in Wien. 1860. No. 37.
11. Derselbe, Accessorische Tubenostien und Tubenanhänge. Allgem. Wiener med. Zeitg. 1859.
12. C. Schröder, Handbuch der Krankh. der weiblichen Geschlechtsorgane. 1892. 9. Aufl. 318.
13. C. Ruge, Zeitschr. f. Geburtsh. u. Gynäkol. 1889. XVII. 330.
14. Derselbe, Ueber d. Adenoma uteri malign. Verhandl. d. Ges. f. Geb. u. Gynäk. 1894. 45. Zeitschr. f. Geb. u. Gynäkol. XXXI.
15. C. Breus, Ueber wahre Epithel führende Cystenbildung in Uterusmyomen. Wien. 1894.
16. H. Chiari, Zur patholog. Anatomie d. Eileiterkatarrhs. Prager Zeitschr. f. Heilkunde. 1887. VIII. 457.
17. L. Baraban, Cystomyôme utérin multiloculaire bilatéral symétrique etc. Revue méd. de l'Est. 1891. XXIII. 609.
18. A. Pilliet et Souligoux, Kyste du ligament large et du canal de Gartner. Bulletin de la Société anatomique de Paris. 1894. LXIX. 412.
19. A. Pilliet, Fibromyôme de la trompe utérine. Daselbst 554.
20. Derselbe, Les débris du corps de Wolff et leur rôle dans la pathogénie des tumeurs. Tribune médicale. 1889.
21. Pfannenstiel, Verhandlungen der deutsch. Gesellsch. f. Gynäkol. 1892. 318.
22. F. v. Recklinghausen, Fälle von angeborenen Tumoren oder Teratomen. Sitzungsberichte d. naturw.-medic. Vereins. 1892. Deutsche med. Wochenschrift, 1892. No. 15.

23. Derselbe, Ueber die Adenocysten der Uterustumoren und Ueberreste d. Wolff'schen Organs. Deutsche med. Wochenschr. 1893. 825.
24. Derselbe, Ueber die Adenomyome des Uterus und der Tuba. Wiener klinische Wochenschr. 1895. No. 29.
25. Derselbe, Die fibröse oder deform. Ostitis, die Osteomalac. und die osteoplast. Carcinose etc. Virch. Festschrift. Berlin. 1891. 37.
26. C. Schatz, Fibroadenoma uteri cystic. diffus. et polyp. Arch. f. Gynäk. 1884. XXII. 456.
27. Löhlein, Adenomatöse Erkrankung d. Corpus uteri mit multipler Cystenbildung. Zeitschr. f. Geb. u. Gynäkol. XVII.
28. M. Roth, a) Ueber Vasa aberrantia testis; b) Flimmerepithel im Giraldès'schen Organ; c) die ungestielte oder Morgagni'sche Hydatide. Zeitschr. f. Anatomie u. Entwickelungsgesch. II. 1876. 125.
29. Derselbe, Das Vas aberrans d. Morgagni'sche Hydatide. Virchow's Arch. 1880. LXXXI. 47.
30. Derselbe, Ueber einige Urnierenreste beim Menschen. Baseler Festschrift f. Würzburg. 1882. 61.
31. L. Aschoff, Virchow's Arch. CXXXVIII. 158.
32. Billroth, Langenbeck's Arch. 1863. IV. 545. Allgem. chir. Pathol. u. Ther. 682.
33. Roesger, Zeitschr. f. Geb. u. Gynäkol. 1890. XVIII. 131.
34. Gottschalk, Ueber Histogenese u. Aetiologie d. Uterusmyome. Arch. f. Gynäk. 1893. XLIII. 535. Centralbl. f. Gynäkol. 1894. No. 6.
35. v. Mihálkovics, Untersuchungen über d. Entwickelung d. Harn- u. Geschlechtsapparates d. Amnioten. Internat. Monatsschr. f. Anat. u. Histol. 1885. 1. u. 283. Taf. I—IX.
36. W. Waldeyer, Eierstock und Ei. Beitrag zur Anat. u. Entwickl. d. Sexualorg. Leipzig. 1870. 140.
37. Derselbe, Eierstock und Nebeneierstock. Stricker's Handbuch. 1871. 544.
37a. Derselbe, Die epithelialen Eierstocksgeschwülste, insbes. d. Kystome. 1870. Arch. f. Gynäkol. I.
38. Santi Sirena, Sui corpi di Wolff etc. Gazzetta clinica di Palermo. V. Fasc. VIII—IX.
39. Janosik, Histiol.-embryol. Untersuchungen über das Urogenitalsystem. Wiener Sitzungsber. d. Akademie. 1887. XCI.
40. Rückert, Ueber die Entstehung der Excretionsorgane bei Selachiern. Arch. f. Anat. u. Entwicklungsgesch. 1888. 250. Taf. XIV—XVI.
41. Wiedersheim, Ueber die Entwickelung des Urogenitalapparates bei Krokodilen und Schildkröten. Anat. Anzeiger. 1890. u. Arch. f. mikrosk. Anatomie. 1890. XXXVI. Taf. XVI—XVIII.
42. R. Semon, Bauplan des Urogenitalsystems der Wirbelthiere (Ichthyophis glutinosus). Jenaische Zeitschr. f. Naturwiss. 1892. XXVI. 89.
43. F. Tourneux, Des restes du Corps de Wolff chez l'adulte (Mammifères). Bullet. scient. du département du Nord. 1882.
44. Derselbe, L'organe de Rosenmüller (Epoophore) et le parovarium (paroophore) chez l. mamm. Journal de l'anat. et de la physiol. 1888. XXIV. 171.
45. J. W. Ballantyne and J. D. Williams, Histol. and Pathology of the Fallopian Tube. British Medical Journ. 1891. 1568.
46. J. A. Giraldès, Recherches anatomiques sur le corps innominé. Journal de la Physiol. 1861. IV. 1.

47. Adalb. Czerny, Das Giraldès'sche Organ. Arch. f. mikrosk. Anatomie. 1889. XXXIII. 445.
48. A. v. Koelliker, Mikrosk. Anatomie. II. 2. 1854. 446.
49. Derselbe, Handbuch der Gewebelehre. 5. Aufl. 1867. 537.
50. Derselbe, Entwickelungsgeschichte. 1876. 447.
51. Fel. Marchand, Beiträge zur Kenntniss der Ovarien-Tumoren. Habilitatschr. Halle. 1879.
52. Derselbe, Ueber accessorische Nebennieren. Virchow's Arch. 1883. XCII. 11.
53. W. Nagel, Ueber die Entwickelung des Urogenitalsystems des Menschen. Arch. f. mikrosk. Anatomie. 1889. 269. Taf. XVII—XX.
54. Derselbe, Ueber die Entwickelung des Uterus und der Vagina beim Menschen. Arch. f. mikrosk. Anat. 1891. XXXVII.
55. Derselbe, Ueber die Entwickelung der Müller'schen Gänge beim Menschen. Sitzungsbericht d. Berliner Akademie. 1887—1892.
56. Derselbe, Ueber die Entwickelung der inneren und äusseren Genitalien. Arch. f. Gynäkol. 1895. XLV. 453.
56a. Derselbe, Beitrag zur Genese der epithelialen Eierstockgeschwülste. Arch. f. Gynäkol. 1888. XXXIII. 1.
57. Osc. Becker, Ueber Flimmerepithelien und Flimmerbewegung in den Geschlechtsorganen der Säugethiere und der Menschen. Wiener med. Wochenschr. 1856. — Moleschott's Unters. z. Naturlehre. 1857. II. 71.
58. E. Dursy, Uber den Bau der Urniere des Menschen und der Säugethiere. Henle's u. Pfeufer's Zeitschr. 1865. XXIII. 257.
59. E. Fleischl, Das Ovarium masculinum. Centralblatt f. d. med. Wissenschaften. 1871. 49. No. 4. — Gesammelte Abhandlungen. 1893.
60. R. Virchow, Die krankhaften Geschwülste. 1863. I. 263—286, III. 150.
61. Derselbe, Virchow's Archiv. 1880. LXXIX. 194 u. XCVII. 400.
61a. Derselbe, Die Cellularpathologie. 1871. 4. Aufl. 70.
62. R. Olshausen, Die Krankheiten der Ovarien. Deutsche Chirurgie. Liefer. 58. Stuttgart 1886.
63. C. Semper, Centralbl. für die med. Wissenschaft. 1874. No. 35, 52, 59 u. 60.
64. Derselbe, Arbeiten aus d. zoolog.-zootom. Institut. Würzburg. 1875. II.
65. Balfour, Ref. in Virchow-Hirsch's Jahresbericht. 1874, 75 u. 78.
66. I. W. Spengel, Centralbl. f. d. med. Wissensch. 1875. No. 23, u. Arbeit aus d. zoolog.-zootom. Instit. Würzburg. 1876. III.
67. R. Kossmann, Zur Pathologie der Urnierenreste des Weibes. Monatschr. f. Geb. u. Gynäk. v. Martin u. Sänger. 1895. I.
67a. Derselbe, Ueber accessorische Tuben u. Tubenostien. Zeitschr. f. Geburtsh. u. Gyn. 1894. XXIX. 253.
68. Derselbe, Verhandl. d. Ges. f. Geb. u. Gyn. 1894. Zeitschr. f. Geb. u. Gyn. XXXI. 1894.
69. Nagel, Ebendaselbst.
70. Gebhard, Ebendaselbst.
71. Dohrn, Ueber d. Gartner'schen Kanäle b. Weibe. Arch. f. Gynäk. XXI.
72. Rieder, Ueber d. Gartner'schen (Wolff'schen) Kanäle beim menschlichen Weibe. Virchow's Arch. 1884. XCVI. 100.
73. v. Preuschen, Ueber Cystenbildung in d. Vagina. Virchow's Arch. 1877. LXX.
74. O. Hertwig, Entwicklungsgeschichte d. Menschen und der Wirbelthiere. 4. Aufl. 1893. 331 u. 336.

75. Terrillon, Fibrome kystique volumineux de l'utérus. Revue de chirurgie. 1886. VI. 664.
76. Baudelocque, Archives générales de médecine. 1825. 410.
77. Beigel, Zur Entwicklungsgeschichte d. Wolff'schen Körpers. Medicin. Centralblatt. 1878.
78. C. Hennig, Die Krankheiten der Eileiter und die Tubenschwangerschaft. Leipzig. 1876.
79. Derselbe, Der Katarrh d. inneren weibl. Geschlechtstheile mit 6 Tafeln. 1870.
80. Gust. Klein, Cyste des linken (rechten) Wolff'schen Ganges. Zeitsch. f. Geburtsh. und Gynäkol. 1890. XVIII. 82.
81. M. Graefe, Cysten der Vagina. Zeitschr. f. Geb. u. Gynäkol. 1882. VIII.
82. Fischel, Kasuistische Beiträge z. Lehre v. d. Scheidencysten. Arch. f. Gynäk. XXXVI. 121.
83. Killian, Zur Anatomie d. Parovarialcysten. Arch. f. Gynäkol. XXVI.
84. Flaischlen, Beitrag z. Entw. d. papillären Kystome d. Ovarien. Zeitsch. f. Geb. u. Gynäk. 1882. VII. 434.
85. Spiegelberg. Arch. f. Gynäk. I. 482.
86. J. Orth. Lehrbuch d. spec. pathol. Anat. II. 3. Geschlechtsorgane. 1893. 555.
87. G. L. Kobelt, Der Nebeneierstock d. Weibes, das längst vermisste Seitenstück des Nebenhodens des Mannes entdeckt. Freiburg. 1847.
88. G. Ricker, Beitr. z. Aetiol. d. Uterusgeschwülste. Virchow's Arch. 1895. CXLII. 193.
89. H. Luschka, Die Appendiculargebilde d. Hoden. Virchow's Arch. 1854. VI. 310.
90. Kocher, Die Krankheiten d. männlichen Geschlechtsorgane. Deutsche Chirurgie v. Billroth u. Lücke. 1887. Lfg. 50b.
91. Langhans. Ebendaselbst. 422.
92. Steudener, Ueber Spermatocele. Langenbeck's Archiv. X.
93. Rosenbach, Ueber Spermatocele. Ebendaselbst. XIII.
94. E. Ziegler, Lehrbuch. 8. Aufl. II. Spec. pathologische Anatomie — Cysten u. Geschwülste d. Hodens u. Nebenhodens.
95. Hochenegg, Ueber Cysten am Hoden und Nebenhoden. Med. Jahrb. d. K. Ges. d. Aerzte in Wien. 1885.
96. L. Malassez, Maladie kystique du testicule. Arch. de physiol. 1875.
97. Derselbe u. de Sinéty Sur la structure, l'origine et le développement des Kystes de l'ovaire. Arch. de physiol. 1879.
98. C. Friedländer, Physiol.-anatomische Untersuchungen über d. Uterus. Leipzig. 1870.
99. Gust. Lott in: Rollett, Untersuchungen. II. Leipzig. 1871, und bei Chrobak, Uterus in Stricker's Handbuch. 1173.
100. Ch. Sedgwick Minot, Lehrbuch d. Entwicklungsgeschichte, übers. v. Kaestner. 1894.
101. J. Henle, Handbuch d. system. Anatomie d. Menschen. II. 2. Aufl. Braunschweig. 1874. 493.
102. A. Martin, Pathologie und Therapie d. Frauenkrankheiten. III. 1893. 239.
103. Derselbe, Zur Pathologie d. Eileiter. Deutsche med. Wochenschr. 1886. No. 17.
104. Derselbe, Tageblatt d. Naturforscherv. Berlin. 1886. 159.
105. Derselbe, Ueber Tubenerkrankung. Zeitschr. f. Geb. u. Gyn. 1887. XIII.
106. E. G. Orthmann, Beitr. z. norm. Hist. und z. Pathol. d. Tuben. Virchow's Arch. 1887. CVIII. 165.

107. Strauss, Ueber Uterusmyome insbes. ihre Histogenese. Dissertation. Berlin. 1893. 18.
108. Bantock, On the Pathology of certain ovarian cysts. Obstetrical Transactions. London. 1874. V.
109. D'Hotmann, Etudes sur les néoplasmes de la paroi de trompe. Thèse de Paris. 1892.
110. C. Gegenbaur, Zur Phylogenese d. Zunge. Morpholog. Jahrbuch. 1894. XXI. 1.
111. J. Arnold, Beitr. z. Anatomie d. miliaren Tuberkels. Virch. Arch. LXXXIII. u. LXXXVIII.
112. Ed. Krauss, Beitr. z. Riesenzellenbildung in epithelialen Geweben. Virchow's Archiv. XCV.
113. Salzer, Thränendrüsengeschw. Graefe's Arch. f. Ophthalmologie. 1895.
114. Ribbert, Entstehung der Geschwülste. Deutsche med. Wochenschr. 1895. No. 1—4.
115. Orloff, Zur Genese der Uterusmyome. Prager Zeitschr. f. Heilkunde. 1895. XVI. 311. Taf. X—XII.
116. M. Voigt, Ueber Drüsenbildung in Myomen (1. Dorsalwand, 2. Tubenwinkel, 3. periphere Cystadenome). Monatsschr. f. Geburtsh. und Gynäk. 1896. III. 9. Taf. I.
117. J. Fabricius, Ueber Cysten an der Tuba, am Uterus und dessen Umgebung. Arch. f. Gynäk. 1896. L. 385. Taf. VIII.

Erklärung der Abbildungen auf den Tafeln I—XII.

a) Die makroskopischen Zeichnungen.

Tafel I.

Figur 1. Medianschnitt des hypertrophischen Uterus des Falles II (S. 10) in $^1/_2$ natürlicher Grösse. V die ventrale, D die dorsale Wand mit dem nierenförmigen Adenomyom A, in diesem die drüsigen Inseln J, fast in natürlicher Grösse gezeichnet. R das Rektum. Ad die bindegewebartigen Adhäsionen. S die Schleimhaut. Vag das Scheidengewölbe.

Figur 2. Medianschnitt des hypertrophischen Uteruskörpers des Falles IVb (S. 23) in $^2/_3$ Naturgrösse. V die ventrale Wand mit dem Kugelmyom K, D die dorsale Wand aussen mit den Stümpfen bindegewebiger Adhäsionen Ad besetzt, pA die periphere, cA die centrale Adenomyommasse. Die schwarzen Punkte und Striche in ihnen sind fast sämmtlich Drüsengänge mit Verzweigungen und Seitenbuchten, die durch diese bewirkte Verbreiterung des Kanalbettes ist je als grauer Hof um den schwarzen Strich angedeutet und bezeichnet also die Grösse des Adenoms. Die drei Punkte bei G sind dagegen durchschnittene Blutgefässe. C Cystengänge. A' ein miliares Myom, an dessen dorsalem Pol eine Ampulle, von welcher aus ein Drüsengang in der Achse des Myoms verläuft und fast bis zu seinem ventralen Pol zu verfolgen ist.

Tafel II.

Figur 1. Uterus mit dem cystischen Myofibrom in der rechten Seite der ventralen Wand, die Medianebene noch überschreitend — Fall VI. (S. 32); die rechte Hälfte von vorn, die linke Hälfte auf dem medianen Durchschnitt gezeichnet, in $^5/_7$ Grösse. M Myofibrom mit seiner Höhle C, die in die Uterushöhle einmündet. R die rechte Tuba. G gestielter Parovarialanhang mit cystischem freiem Ende. Lr das Ligamentum rotundum. Cc eine Cyste in der Cervixwandung.

Figur 2. Uterus mit dem hypertrophischen rechten Horn — Fall VIII. (S. 39) — von vorn in $^1/_1$ Grösse. R die rechte Tuba mit dem Tubenwinkeladenomym Tw, mit einer accessorischen, von Fimbrien bekleideten Oeffnung O und mit der geschrumpften, am Ende geschlossenen Ampulle Am. L die linke ebenfalls gewundene, verwachsene und lateral abgeschlossene Tuba. Ad das linear dem Uterusscheitel angeheftete grosse Netz. Vag das eröffnete Scheidengewölbe.

Tafel III.

Figur 2. Uterus mit Adenomyomen Tw der beiden Tubenwinkel — Fall IXa (S. 41) — von seiner dorsalen Seite in $^5/_6$ Grösse. L die linke und R die rechte Tuba, letztere als Hydrosalpinx. Epc Cystenkette des Epoophoron. Ov das Ovarium. K und K′ subseröse Kugelmyome.

Figur 2. Der vorige Uterus auf dem horizontalen Durchschnitt seines Körpers, gelegt in der Höhe des Ansatzes des rechten Ligamentum ovarii; die rechte Hälfte erscheint breiter, ihre Seitenkante schärfer wie links.

Figur 3. Uterus mit Cystadenomen Tw an beiden Tubenwinkeln — Fall IXb (S. 43) — von der dorsalen Seite in $^7/_8$ Grösse. R. die rechte, L die linke hydropische Tuba; an ihrem lateralen geschlossenen Ende adhärirt breit je eine Ovarialcyste Ovc, die in der Verkürzung gezeichnet wurde. Rechts sitzt dem ampullären Abschnitt der Tuba aussen eine gestielte Cyste Apc auf. Ov das Ovarium, das rechte von einem bindegewebigen adhärenten Bande, welches über dem Lig. ovarii von der Tuba zum Uterus verläuft, theilweise verdeckt. Ad das adhärente grosse Netz mit kleinen Klümpchen, deutlichen Fettläppchen F. P die Vaginalportion. Der rechte Tubenwinkeltumor Tw ist wegen seiner Krümmung verkürzt gezeichnet. Vom linken wurde der über der Serosa sich erhebende, in die Ala vespertilionis eindringende Theil des Polycystoms Ca flach abgeschnitten; alsdann konnte erst das linke Adnex umgeschlagen und in die Fläche gelegt werden. Mit Ca sind daher auch die beiden auf einander passenden Durchschnittsflächen dieses Cystadenoms bezeichnet, dessen abgetrennte Hälfte als ein richtiges Parovarialcystom sich erweist, während sich der am Tubenwinkel sitzen gebliebene Theil auf den Sagittalschnitten als ein gewöhnliches hartes, aber stark cystisches Adenomyom ergiebt und bis zur intramuralen Tuba verfolgt werden kann. C die subserösen miliaren Cystchen desselben, rechts auch vorhanden, aber durch den Tumor des Tubenwinkels verdeckt. Am linken Eierstock und weiter auf dem medialen Abschnitt des Ligamentum latum lagerten noch bindegewebige Adhäsionsmembranen, welche mit durchtrennt, aber nicht gezeichnet wurden.

Tafel IV.

Figur 1. Uterus mit teleangiektatischen Adenomyomen Tw beider Tubenwinkel — Fall XVIII. (Seite 65) — von hinten in $^5/_7$ Grösse. K grösseres subseröses Kugelmyom, daneben kleinere, oberhalb flache kleine rein myomatöse Geschwülste H. P die Vaginalportion. Epc Cystchen des linken Epoophoron. C rechts subseröse Cystchen.

Figur 1a. Sagittaler Durchschnitt des linken Tubenwinkels desselben Uterus in natürlicher Grösse. D die dorsale, V die ventrale Seite; der in der Mitte gelegene Kreis mit centralem Punkt ist der Durchschnitt der normalen intraparietalen Tuba, rings herum die schraffirt gezeichneten Flecke, die lebhaft roth und blutgefässreich erscheinen, sind die Adenominseln J.

Figur 2 durch Herrn Prof. E. Koeberle gezeichnet, von hinten, $^1/_2$ Grösse. Einhörniger Uterus mit **Gartner'schem Kanal**. Siehe S. 140.

Imperforirtes Hornrudiment links UG, nur noch die Ampulle der rechten Tuba ist von der Stelle des Kreuzchens an offen. Im rechten grossgewachsenen Horn UD trägt die Schleimhaut Fungositäten, kleinste cystische Polypen und Narben, das Collum CC enthält einen gestielten Schleimhautpolypen. Der Gartner'sche Kanal CG — in seine Ausmündung am Orificium internum uteri ist eine Schweinsborste S als Sonde eingeführt — verläuft innerhalb der seitlichen Wandung des rechten Uterushorns, tritt unterhalb

des Tubenansatzes am Uterus in das breite Mutterband, bekommt in diesem Uebergangstheil Windungen, wie das Vas deferens gegen den Nebenhoden hin, nähert sich der Tuba und ist bis zum Rosenmüller'schen Körper hin nur als ein kanalloser Faden (durch das Kreuzchen bezeichnet) zu verfolgen. Er verliert sich allmälig feiner werdend in der Richtung des Längskanals des Parovariums, während sich der permeable Theil des Kanals gegen ihn plötzlich absetzt. Die Zeichnung rechts vom Uterus zeigt den Durchtritt der Kanalmündung durch die Uterusschleimhaut mit der eingeführten Sonde (Borste). Links vom Uterus ist ein Querschnitt des Gartner'schen Kanals bei 15facher und das von der Fläche gesehene Epithel desselben (E) bei 400facher Vergrösserung gezeichnet.

Figur 3 von Herrn Prof. E. Koeberle gezeichnet in $^1/_2$ Grösse, und zwar von der Dorsalseite. Uterus bipartitus und Vagina septa. Siehe S. 142.

Die linke Scheide VG ist nach unten fast abgeschlossen und kommunicirt nur durch einen engen mittels des Pfeils bezeichneten, kurzen, bei o ausmündenden Kanal mit der rechten Scheide VD; noch oberhalb des Austrittes dieses Kanals bildet die linke durch Schleim erweiterte Scheide bei a eine Einschnürung und sendet ferner zwei ebenfalls mit Schleim gefüllte Divertikel ab: b und c; das medial gelegene b ist ein evidenter Kanal, der in der Seitenwand hinauf bis in das Collum uteri zu verfolgen ist = Rudiment des Gartner'schen Ganges.

Die schwarze Zeichnung links neben dem Uterus giebt bei $^1/_8$ nat. Grösse die vorhandenen Lumina an und ist zu vergleichen mit der Abbildung Hennig's Seite 111 seiner Krankheiten des Eileiters.

UG das linke Uterushorn, welches sammt dem linken Eierstock und Lig. rotundum dünner ist, wie das rechte Horn UD sammt dem rechten Eierstock und runden Mutterbande.

---

b) Die mikroskopischen Abbildungen.

Auf allen hier folgenden Tafeln V—XII bedeuten die Buchstaben:

a	Sammelröhrchen,	A	Ampulle,
b	Blutgefässe,	sA	Schlauchampulle,
c	Cyste, Cystengang.	hA	Hauptampulle,
d	Sekretionsröhrchen,	kA	Kolbenampulle,
h	Hauptkanal,	J	Insel,
k	Endkolben,	PGl	Pseudoglomerulus,
sch	Schleife,	L	Labyrinth,
m	Muskelfasergewebe,	P	Pigmentkörper.
cyt	cytogenes Bindegewebe,		

Die Figuren der Tafeln V—IX stellen Schnitte aus dem Adenomyom des Falles I, welche der linken Ventralwand des Uterus entnommen wurden, dar.

Tafel V.

Figur 1. Eine Insel mit einer Schlauchampulle sA, in welche das Sammelröhrchen a eintritt; dieses kommt vom Sekretionsröhrchen d, mit dem Endkolben k versehen; an der Uebergangsstelle münden zwei andere Sammelröhren ein; alle liegen ganz im cytogenen Bindegewebe cyt gebettet und sind dadurch von dem Muskelfasergewebe m getrennt — cyt und m nur skizzirt, ebenso in den übrigen Figuren. Vergr. 120.

Figur 2. Insel mit einer Schlauchampulle sA und zwei kleineren ampullären Höhlen, deren Epithel ausserordentlich niedrig geworden ist und theilweise fehlt; in der einen ein Haufen von braunen Pigmentkörpern. Vier gewundene Sekretionsröhrchen d, davon drei mit einem Endkolben k beginnend, in einem sind braungefärbte Pigmentkörper P. Unter den geraden Sammelröhren a bildet eines eine Schleife sch, ein anderes mit seinem Nachbar eine Vereinigung zu einem stärkeren Sammelrohr. Vergr. 120.

Figur 3. Zwei Inseln, die sich mit einander verbinden. In der rechten drei gewundene Sekretionsröhrchen d. Endkolben k, der obere wohl schon ampullär, Kolbenampulle kA, eine Ampulle mit gelb gefärbten Pigmentkörpern P. Das Sammelröhrchen a zeigt mehrfache Theilung an derselben Stelle. Vergr. 120.

Figur 4. Guirlandenförmige Inseln. In der Kolbenampulle kA ist das niedrige, fast kubische Epithel grösstentheils von der Fläche zu sehen, der Pseudoglomerulus PGl schief getroffen, auch mit kubischen Epithelzellen überzogen. Aus dieser Ampulle kA läuft ein gewundenes Sekretionsröhrchen d und geht über in ein schmäleres gerades Sammelröhrchen a, welches ein zweites aufnimmt; daneben ein schleifenförmiges Sammelrohr sch; rechts verlaufen in dem cytogenen Bindegewebe lauter gestreckte Sammelröhrchen a mit vielfacher Zweigbildung, beziehungsweise mit beginnender kammartiger Aufstellung. Vergr. 120.

Tafel VI.

Figur 1. Acht Inseln J, von denen die fünf oberen mit einander guirlandenartig verbunden, in vieren je eine Hauptampulle, auf deren Dachseite das Epithel platt, theilweise abgehoben ist; in den anderen sind Gangcysten c. In den beiden rechts unten gelegenen langgestreckten Inseln J' sind die Drüsenröhrchen im Gänsemarsch aufgestellt. In den grösseren Inseln sowohl Sekretions- als Sammelröhrchen, als auch Ramifikationen zu finden. An der mittleren der fünf Inseln münden drei Sammelröhrchen in die Hauptampulle. Die am meisten links gelegene Insel ist offenbar schräg getroffen; auch die halbkugelige Erhebung des Ampullenbodens, die als Pseudoglomerulus Pgl bezeichnet werden darf, wie der nächstfolgende und unten in Fig. 3 gezeichnete Schnitt lehrt. Vergr. 40.

Figur 2. Eine Insel mit guirlandenförmigem Ausläufer nach rechts. Die drei Sekretionsröhrchen d bilden nach oben (im Aufhängepunkt der Guirlande) Schleifen sch und diese Schlauchampullen sA. Eine vierte, ebenso orientirte Ampulle lag an derselben Stelle und wurde, um Verwirrung zu vermeiden, fortgelassen. Die anderen Schenkel der Schleifen sind Sammelröhrchen welche durch den absteigenden und umbiegenden Guirlandenschenkel leicht in die Nachbarinsel hinein zu verfolgen sind; zu ihnen kommt ein viertes Sammelröhrchen a, biegt in der Guirlande mit um und findet im Guirlandenschenkel der Nachbarinsel seine Fortsetzung, wie die anderen, deren Umbiegungsstellen theilweise aus der Schnittebene herausgefallen sind — hier also Gänsemarschaufstellung. Vergr. 120.

Figur 3. Zur obigen Fig. 1 im Spiegelbild gezeichnet, aber theilweise an anderer

Stelle: so ist z. B. bei p der Peritonealüberzug erreicht, darunter die punktirte Substanz soll aber nicht cytogenes Bindegewebe bedeuten, sondern nur feinfaseriges Bindegewebe.

Die vier oberen Inseln sind identisch mit den vorstehend als obere Inseln aufgeführten und in Fig. 1 gezeichneten J; nach unten treten neue Inseln hervor, welche mehr in ihrer Mitte getroffen sind und Hauptampullen hA, nach der Achse geschnitten, darbieten. Deswegen ist sowohl ein Pseudoglomerulus PGl, als die Verschiedenheit des Epithels am Dach und Boden, als auch die Einmündung zweier Sammelröhren deutlich erkennbar. In der linken guirlandenförmigen Insel Endkolben k und Cystengänge c, links unten eine mit Cylinderepithel versehene Cyste. In der subserösen, senkrecht zur Achse getroffenen Ampulle vier kugelförmige Körper, aussen mit Cylinderepithel überzogen, innen aus cytogenem Bindegewebe, theilweise wohl als abgeschnittene Pseudoglomeruli zu deuten; der fünfte Körper nur ein Haufen gelblich gefärbter Zellen, vielleicht Pigmentkörper, wie deutlich in P. Vergr. 40.

Tafel VII.

Figur 1. Eine Hauptampulle hA, an deren Dach das Epithel, theilweise abgehoben, sich deutlich abplattet; diesem Umstand entsprechend verliert sich hier das cytogene Bindegewebe ganz.

Am Ampullenboden treten sechs Kanälchen, sämmtlich wohl Sammelröhrchen, ein, das links gelegene vielleicht auch als ein ausführendes zu bezeichnen; Fortsetzung desselben in zwei hintereinander stehenden Bruchstücken, weiterhin in diesem Ausläufer der Insel Gänsemarschaufstellung. Die Aufstellung des ganzen Kanalsystems ist kammartig oder auch eine typische geschlossene Ordnung zu nennen. Vergr. 120.

Figur 2. Eine Insel, deren cytogenes Bindegewebe bis zur Grenze gezeichnet ist. Von links kommt ein Sekretionsröhrchen d und geht mittels einer von oben gesehenen kugeligen Schlauchampulle sA in das kurze Sammelrohr a über, welches sich mit dem von rechts kommenden, eine Schleife sch bildenden Sammelrohr a vereinigt. Vergr. 120.

Figur 3. Eine Schlauchampulle sA. An ihrem Dach eine Schicht Plattenepithel abgelöst und auf dem Gipfel des Daches zerrissen, in der Lücke ein Haufen Pigmentkörper P. An ihrem Boden links ein longitudinal, aber schief getroffener Ausläufer, der ganz niedriges Cylinderepithel, auf seiner oberen Seite (Dachseite) sogar Plattenepithel Ep mit entsprechender Abnahme des cytogenen Bindegewebes darbietet — wohl das schon erweiterte zuführende Sammelrohr. Am Ampullenboden erhebt sich der mit deutlichem Cylinderepithel von mittlerer Höhe überzogene Pseudoglomerulus PGl, dessen Grundstock viel zellenreicher ist als das cytogene Nachbargewebe. Rechts unten das abführende Sammelrohr a, etwas emporgehoben; sein Cylinderepithel wird rasch höher. Vergr. 250.

Tafel VIII.

Figur 1. Ein Theil einer Schlauchampulle mit linksseitigem Ausläufer, beziehungsweise einem erweiterten zuführenden Drüsenröhrchen; seine Wand trägt auf ihrer Dachseite ein Plattenepithel Ep', während auf der Bodenseite mässig hohes Cylinderepithel Ep; das cytogene Bindegewebe kommt allgemein in sehr dünner Schicht vor. Grosser Zellenreichthum nur am Boden innerhalb einer halbkugeligen Erhebung = eines Pseudoglomerulus PGl. Vergr. 200.

Figur 2. Querschnitt aus dem Uterushorn einer 5jährigen Kuh (Seite 161). Innerste Schicht der Muskularis m und äusseres Lager der Schleimhaut B, deren stark

geschlängelte Drüsenschläuche ein kräftig färbbares, daher in der Zeichnung dunkel gehaltenes hohes Cylinderepithel tragen. Zwischen denselben ein an beiden Enden abgeschlossener, mit weitem Lumen und mit blasser gefärbtem, daher heller gehaltenem, niedrigem Cylinderepithel versehener Kanal a, in einer eigenen dicken, bindegewebigen Scheide bs steckend — als übrig gebliebenes Wolff'sches Kanälchen aufzufassen. Vergr. 120.

Figur 3. Ein kolbenförmiger Pseudoglomerulus mit seitlichem, zugespitztem Fortsatz, von theilweise gebogenen Kapillargefässen durchzogen; das Epithel cylindrisch, aber auf und neben dem Stiel des Pseudoglomerulus abgeplattet. Vergr. 250.

Figur 4. Innerhalb der Muskularis der Tuba m des Falles XXIV (S. 79) radiär aufgestellter, an seinen beiden Enden abgeschlossener, am peripheren Ende verzweigter, mit Cylinderepithel bekleideter und mit einer eigenen bindegewebigen Scheide bs versehener Drüsenkanal a. Letzterer berührt das Bindegewebe der Tubenschleimhaut B, aber keine Verbindung zwischen dem Epithel der Tuba Ep und dem Epithel des Kanals. Die innere Oberfläche der Tuba T ganz glatt, alle Falten fehlen. Vergr. 120.

Tafel IX.

Figur 1. Schnitt aus dem Adenomyom des Falles II (S. 10 und 107). Drei Inseln, die relativ weiten Drüsenstränge der beiden grösseren in geschlossener Ordnung, nur in der dritten kleineren ein Ausläufer, in welchem ein einziger Kanal mit abgeplattetem Epithel d und Endkolben k' zerstreut geordnet; in letzterem Pigmentkörper P zu sehen. Andererseits mündet der Kanal in eine Hauptampulle h A ein, welche reichliche Buchten trägt, daher wohl einen erweiterten Hauptkanal darstellt. An der rechten Insel eine Schlauchampulle s A, Plattenepitael an ihrem Dach, Cylinderepithel an ihrem Boden, Austritt eines Sammelrohres mit kräftigem Cylinderepithel, Seitenäste aufnehmend. Inmitten der Insel gehn gewundene weite Kanälchen = Sekretionsröhren d in ein engeres aber sehr kurzes Sammelröhrchen a über und mittels dieses in den Hauptkanal h. In der linken Insel fast nur gewundene weite Röhrchen = Sekretionsröhrchen d, ihr Epithel vom cytogenen Bindegewebe abgehoben. Vergr. 60.

Figur 2. Schnitt aus dem voluminösen Tumor in der Dorsalwand des Uterus des Falles I (S. 4 und 106). Grosse verzweigte Insel mit zahlreichen Sammelröhrchen a neben einander, also geschlossene Ordnung; das hohe Cylinderepithel oft verschoben, abgelöst und an der dünner geschnittenen Stelle sogar ausgefallen. In dem breiten Hauptast dieser Insel h' münden noch zwei grössere longitudinell getroffene Hauptkanälchen und bilden den Hauptkanal h. In den drei kleinen isolirten Inselchen je ein einziges Drüsenkanälchen a, also in zerstreuter Ordnung. Vergr. 200.

Tafel X.

Figur 1. Sagittalschnitt des Adenomyoms des Tubenwinkels des Falles IXa (S. 41, Taf. III, Fig. 1). T intraparietale Tuba mit ihrem Epithel Ep, Schleimhautbindegewebe B, der inneren longitudinellen M' und äusseren cirkulären Muskelfaserschicht M. ccc Grössere und kleinere Cysten mit niedrigem Cylinderepithel, zum Theil mit einmündenden Drüsenröhrchen a oder Seitenbuchten. Leicht erweiterte Drüsenröhrchen a' in zerstreuter Ordnung, oft mit lose sitzendem Epithel, theilweise von einer deutlichen Muskelfaserscheide m umgeben. Verzweigte Blutgefässe b. In einzelnen weiten Drüsenkanälchen auch Pigmentkörper. Vergr. 60.

Figur 2. Sagittalschnitt des teleangiektatischen Adenomyoms des Tubenwinkels Fall XVIII (S. 65, Taf. IV, Fig. 1). T Tuba: Ep Epithel, B Schleimhautbindegewebe,

M cirkuläre Muskularis der Tuba. Fünf Inseln J aus reichlichem cytogenem Bindegewebe, das von zahlreichen weiten Blutgefässen b durchzogen ist, aufgebaut und von schmalen dunkelgehaltenen Höfen umgeben, welche aus Muskelfasergewebe m bestehen. Die kurzen Drüsenkanälchen a inmitten der Insel sind durch ihr niedriges Cylinderepithel ausgezeichnet: in a' das Lumen mit einem aus kleinen abgelösten Epithelzellen gebildeten Pfropf gefüllt. C Cyste = erweiterter Hauptkanal, grösstentheils von Epithel entblösst. Innerhalb der Inseln ist ein Theil der blutgefüllten Gefässe weggelassen worden, um Verwirrung zu vermeiden. Vergr. 60.

Tafel XI.

Figur 1. Sagittaler, zur Achse der Tuba T etwas schief gerichteter Durchschnitt des Tubenwinkeladenomyoms des Falles XVI (S. 61).

Miliare Myoadenomherdchen mit theilweise erweiterten Drüsenröhrchen a in zerstreuter Ordnung. Sowohl in den cystischen Erweiterungen c, als in den kleineren, oft kolbigen Verzweigungen zahlreiche Pigmentkörper P. Deutliche Myomscheiden m um die Drüsenröhrchen, am deutlichsten und dicksten an denjenigen, deren Lumen nicht erweitert ist, a'. Nirgends richtiges cytogenes Bindegewebe. Vergr. 250.

Figur 2. Querschnitt des Adenomyoms der linken Tuba des Falles XIII (S. 53).

Die Tuba T mit verdickter Schleimhaut B und engem Lumen, aussen die cirkuläre Muskelfaserschicht m tumorfrei. Zahllose Drüsenherdchen bestehen aus ramificirten Drüsenkanälchen und einem eigenen sie einhüllenden Bindegewebslager; oft sind Gruppen von Drüsengängen gemeinsam eingescheidet. Das zwischen den Herdchen gelegene Muskelfasergewebe ist deutlich hypertrophisch und ordnet sich zum Theil, freilich ganz undeutlich, um die einzelnen Drüsenherdchen. Mehrere Cystchen, ohne eigene Hülle, sind mit einem niedrigen Epithel ausgekleidet, dessen Zellen zum Theil — so in der Cyste c' — den deutlichsten Flimmerbesatz tragen. Auch in den äusseren longitudinellen Muskelfaserschichten l sind noch Drüsengänge ganz zerstreut zu erkennen. Die Serosa mit ihren zierlichen Drüsengängen ist in die Zeichnung nicht mit aufgenommen worden. Vergr. 60.

Tafel XII.

Figur 1. Ein Drüsenröhrchen aus dem derben Adenomyom des Tubenwinkels des Falles XV (S. 58). Die cylindrischen Epithelzellen von mittlerer Höhe, zum Theil Flimmer tragend. Im Kanal fünf braune Pigmentkörper P, je mit einem karmingefärbten Kern versehen. Unmittelbar unter dem Epithel deutliche, aber grösstentheils schief geschnittene glatte Muskelfasern m, deren Kerne etwas zu kurz gezeichnet sind. Vergr. 320.

Figur 2. Ein grösserer Cystengang aus dem Tubenwinkeladenomyom des Falles XVI (S. 61), durch zwei Scheidewände getheilt, an der einen eine Auftreibung, in welcher ein rundzellenreiches, fast wie ein cytogen erscheinendes Bindegewebe auftritt. Das Cylinderepithel trägt partiell Flimmerhäärchen und wird theilweise von der Fläche gesehen. Im Hohlraum Pigmentkörper P. Stellenweise hüllt eine dünne Schicht cytogenen Bindegewebes das Epithellager ein, anderwärts sitzt dieses direkt auf dem Muskelfasergewebe. Vergr. 320.

Figur 3. Zu Seite 127, Reproduktion der Zeichnung des Herrn Nagel auf Tafel 17 Fig. 12: „Querschnitt durch den Wolff'schen Körper und Eierstock eines Embryo aus dem dritten Monat". MG = Müller'scher Gang, Ep das Epoophoron, in dessen ventralem

Vörsprung jener Gang gelegen. PO das Paroophoron mit 3 Glomeruli. O das Ovarium. D die dorsale, V die ventrale Seite. — Aus dem Arch. f. mikr. Anatomie. XXXIV., Ueber die Entwickelnng des Urogenitalsystem des Menschen.

Figur 4. Zellen aus der Flüssigkeit der Parovarialcyste, die auf Seite 147 beschrieben wurde. P Pigmentkörper mit Kern. Z farblose Zelle mit grossem blassem Kern und einem protoplasmatischen Aufsatz. Vergr. 320.

Figur 5. Querschnitt der rechten Tuba des Falles XXIV (S. 79). Ein Drüsenkolben a, welcher, mit eigenem fibrösem Balg umgeben, in der cirkulären Muskularis M seinen Sitz hat, sendet seinen engen Hals durch das Bindegewebe der Tubenschleimhaut, und dieser eröffnet sich in der Tiefe zwischen zwei Schleimhautfalten in den Tubenkanal. Sein Epithel ist etwas niedriger, hauptsächlich aber viel blasser gefärbt wie das Cylinderepithel der Tubenschleimhaut; die scharfe Grenze zwischen den beiden Epithelarten liegt in derjenigen Stelle des Drüsenhalses, wo dieser in die Tubenschleimhaut eintritt. Alle genannten Hohlräume sind stark mit rothen Blutkörperchen gefüllt — diese Blutmassen wurden aus der Zeichnung weggelassen. b Blutgefässe. Vergr. 200.

Gedruckt bei L. Schumacher in Berlin.

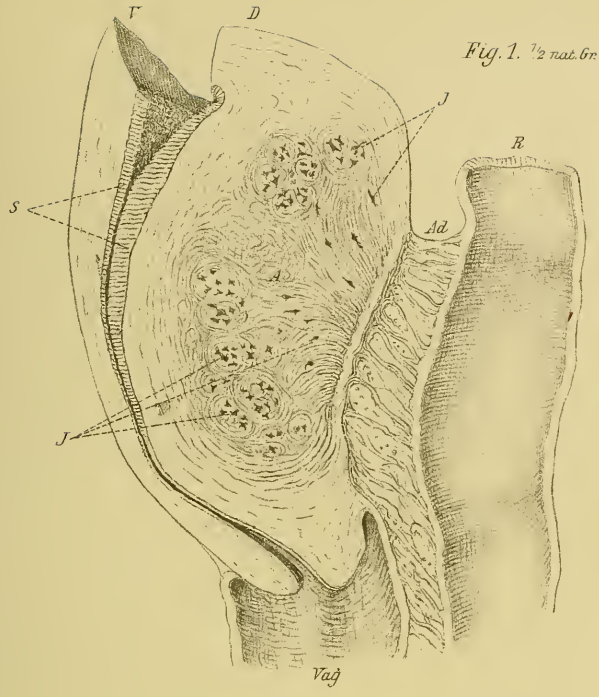

Fig. 1. ½ nat. Gr.

H.v.Re. del.

Fig. 2. ⅔ nat. Gr.

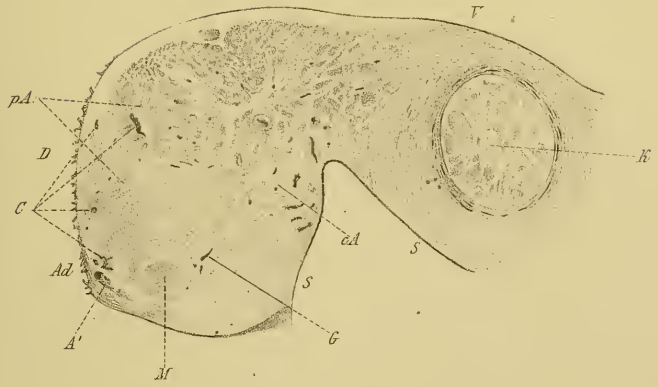

E. Kretz del.

W.A. Meyn, Lith. Inst. Berlin S

Fig. 1.
3/4 nat. Gr.

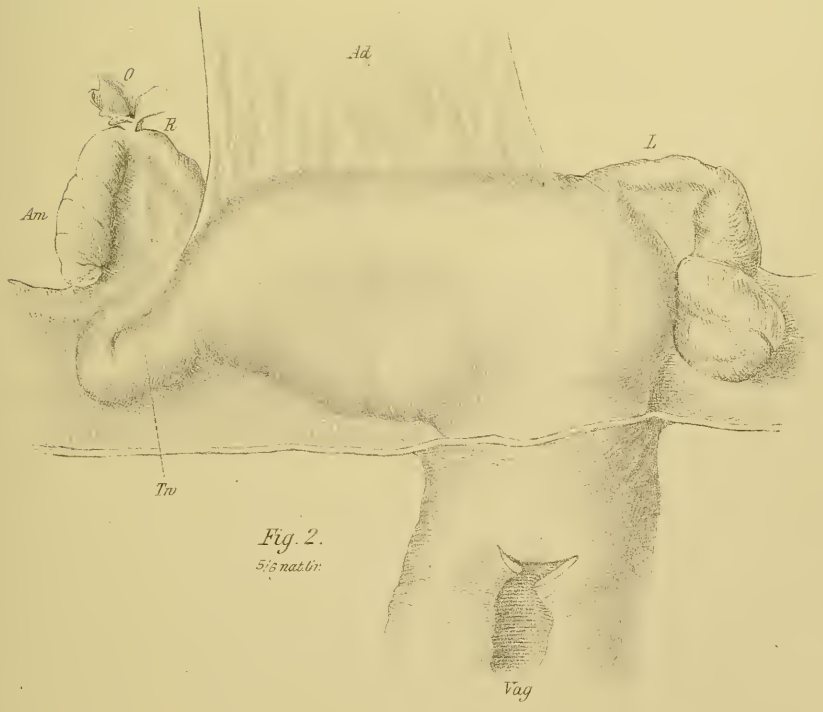

Fig. 2.
5/6 nat. Gr.

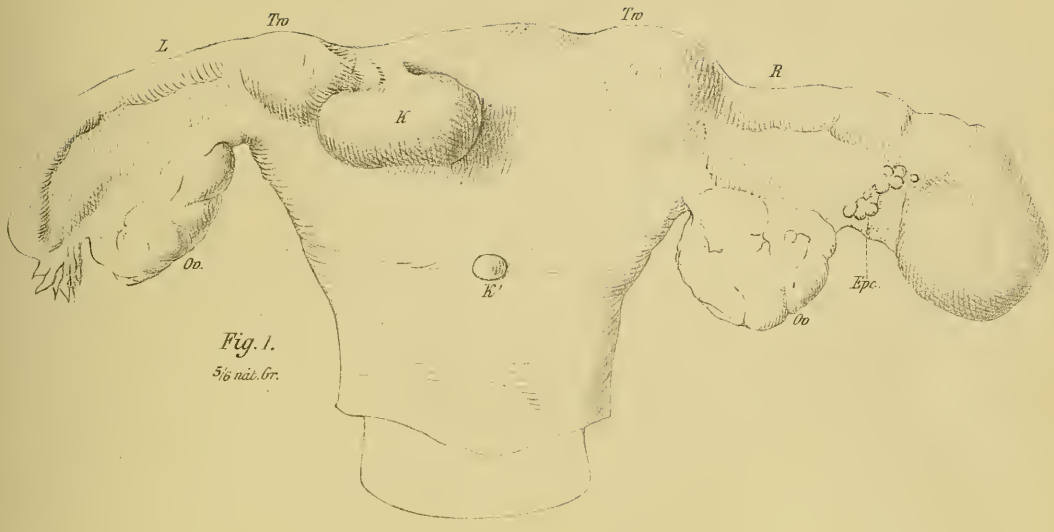

Fig. 1.
5/6 nat. Gr.

Fig. 2.

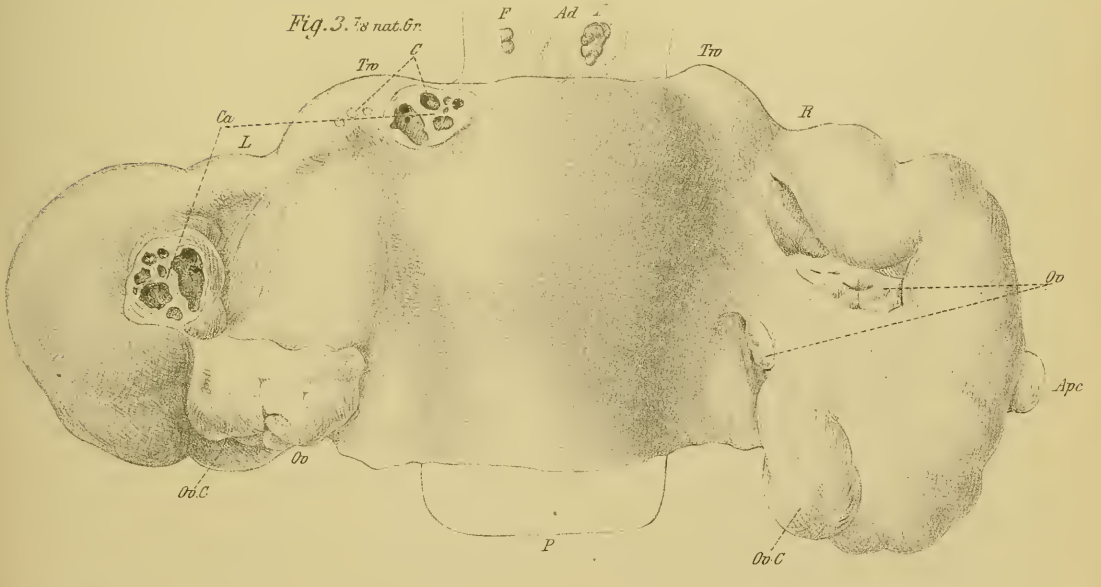

Fig. 3. 7/8 nat. Gr.

H. v. Re. del.

W. A. Mayn, Lith. Inst. Berlin S

Taf. IV.

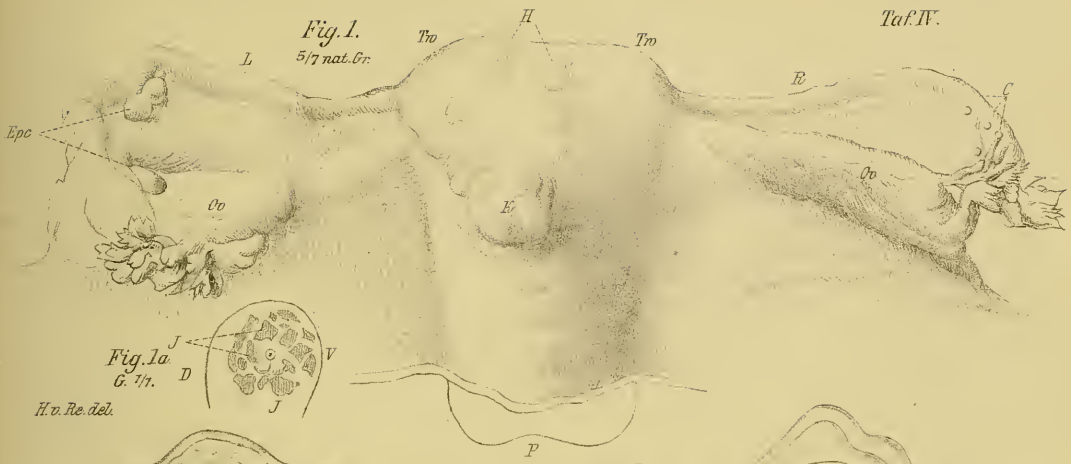

H. v. Re. del.

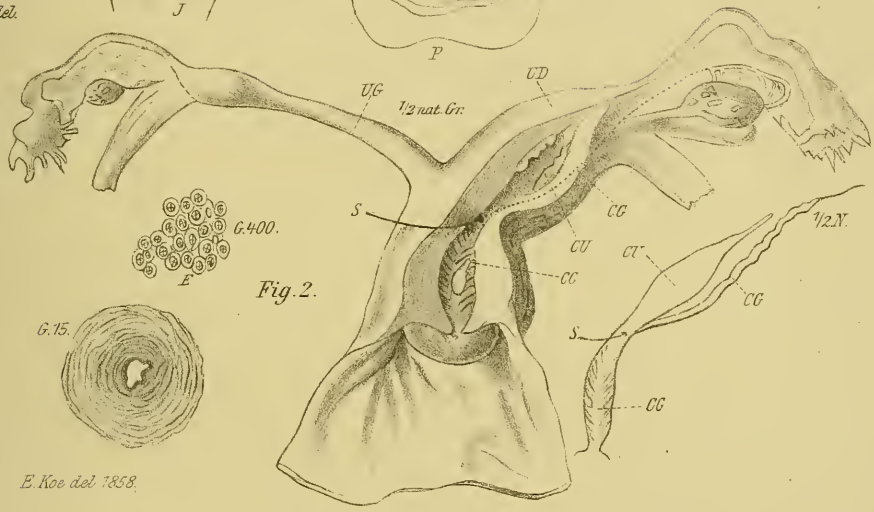

E. Koe del. 1858.

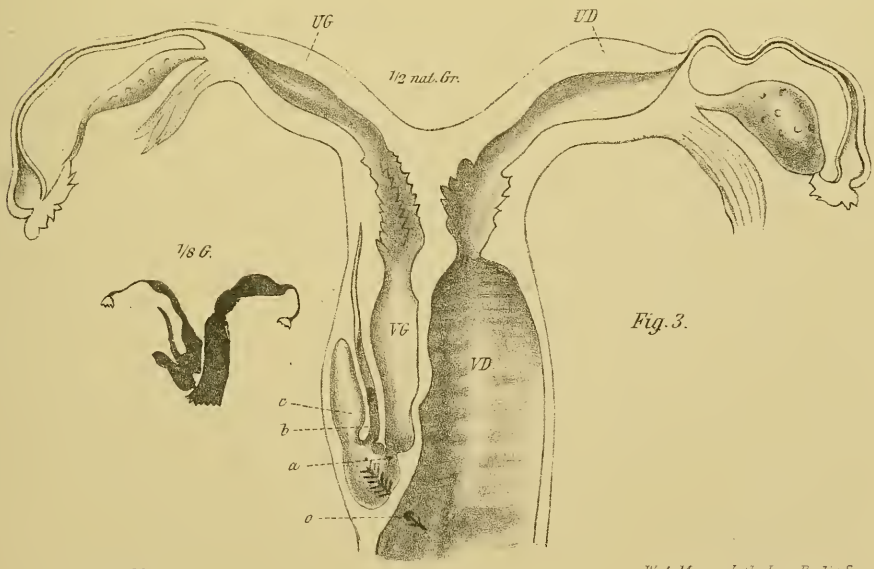

Fig. 3.

F. Koe del. 1894.

W. A. Meyn, Lith. Inst. Berlin S.

Taf. V.

Fig. 1.

Fig. 2.

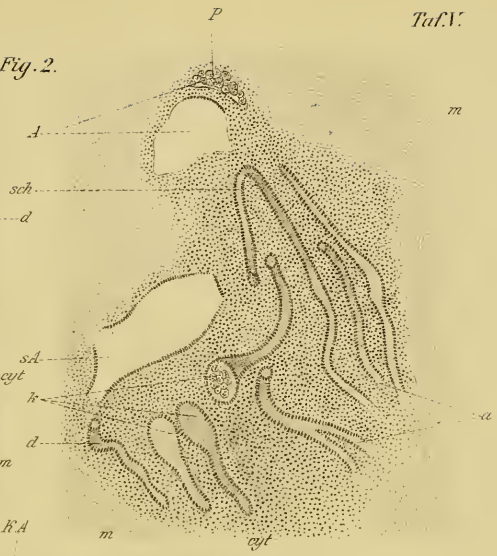

Fig. 3.

Fig. 4.

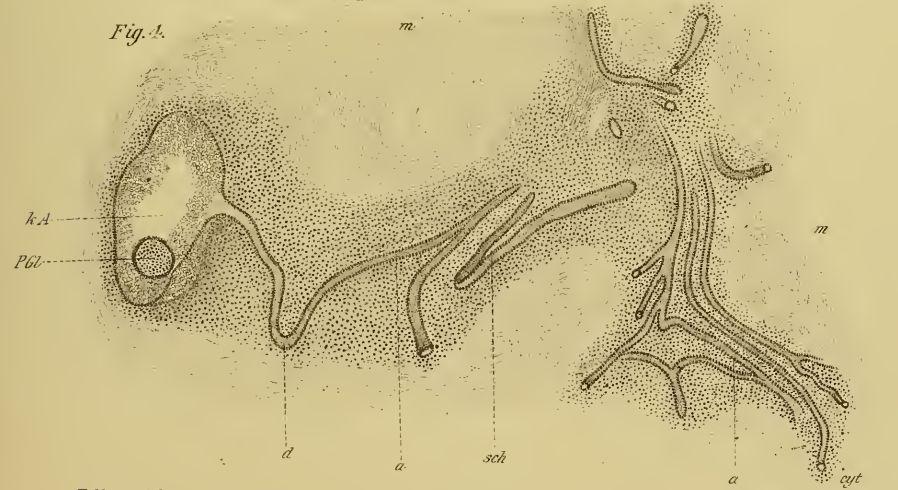

E. Kretz del.

W. H. Meyn Lith. Inst. Berlin

Fig. 1.

Fig. 2.

Fig. 3.

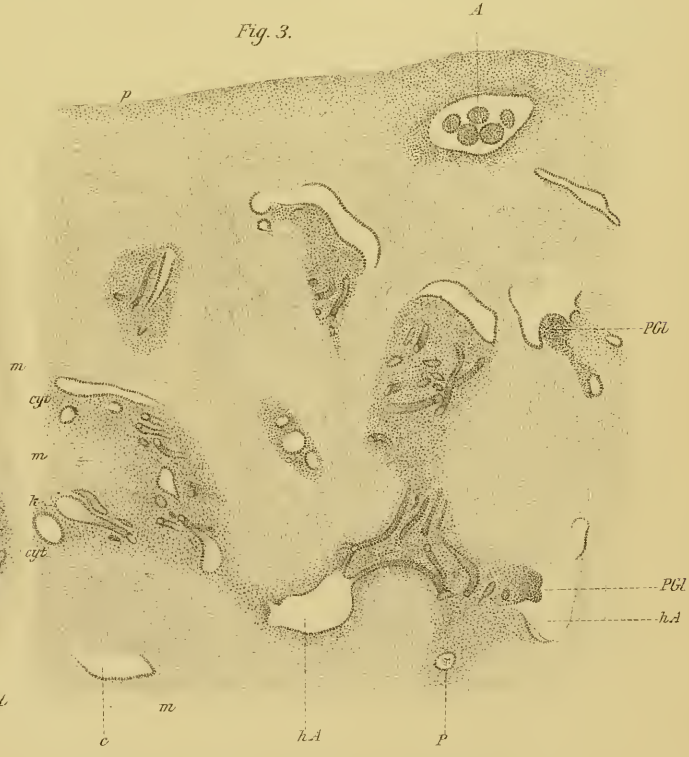

E. Kretz del.

W. A. Meyn, lith. Inst. Berlin S.

Fig. 1.

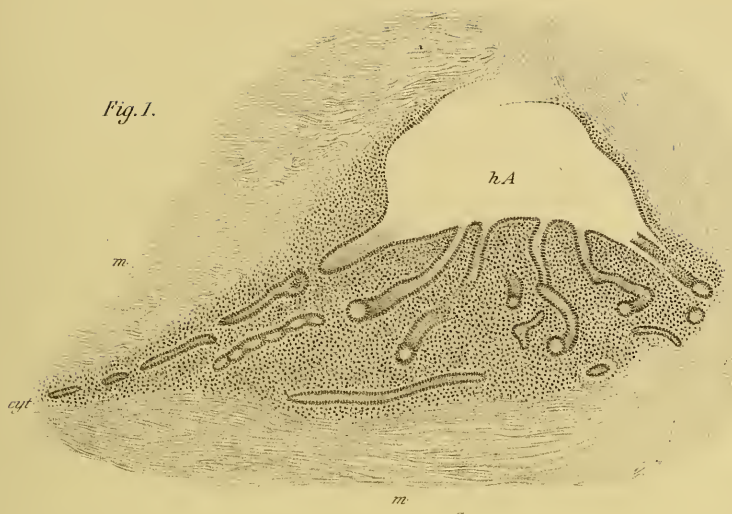

Fig. 2.

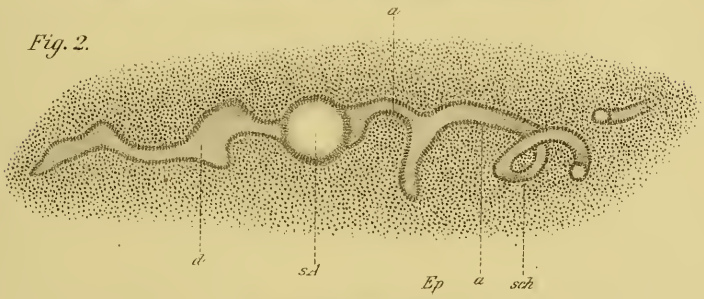

Fig. 3.

W. A. Mann, Lith. Inst., Berlin S.

Fig. 1.

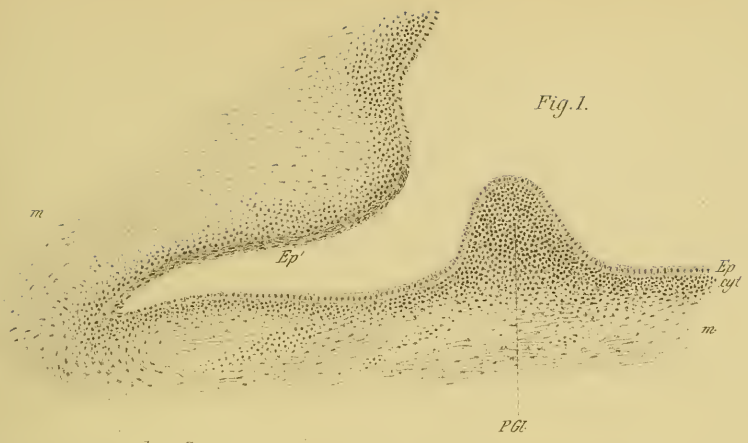

Fig. 2.

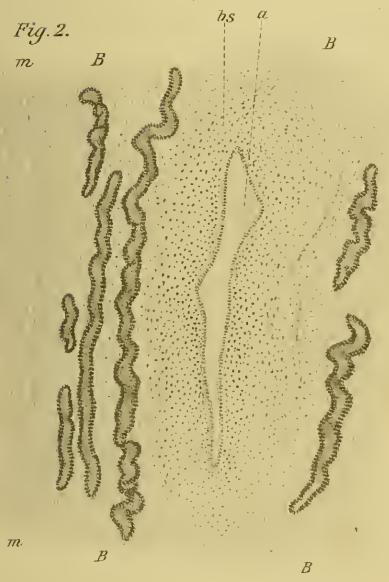

Fig. 3.

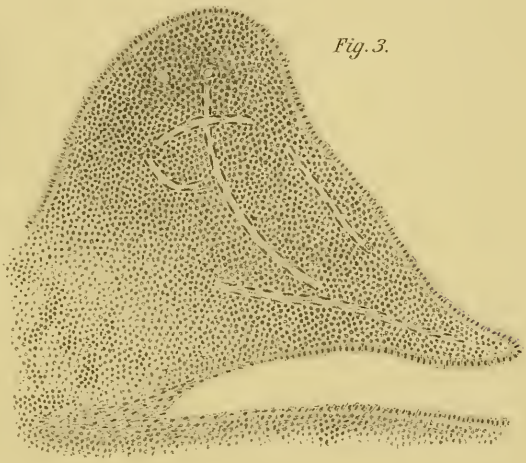

Fig. 4.

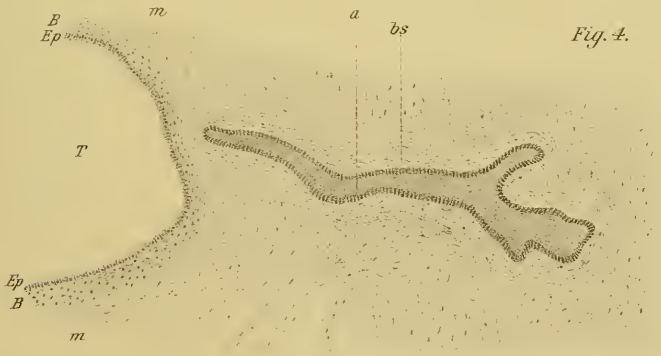

E. Kretz 3c.

W.B. Megin, Lith. Inst. Berlin

Taf. IX.

Fig. 1.

Fig. 2.

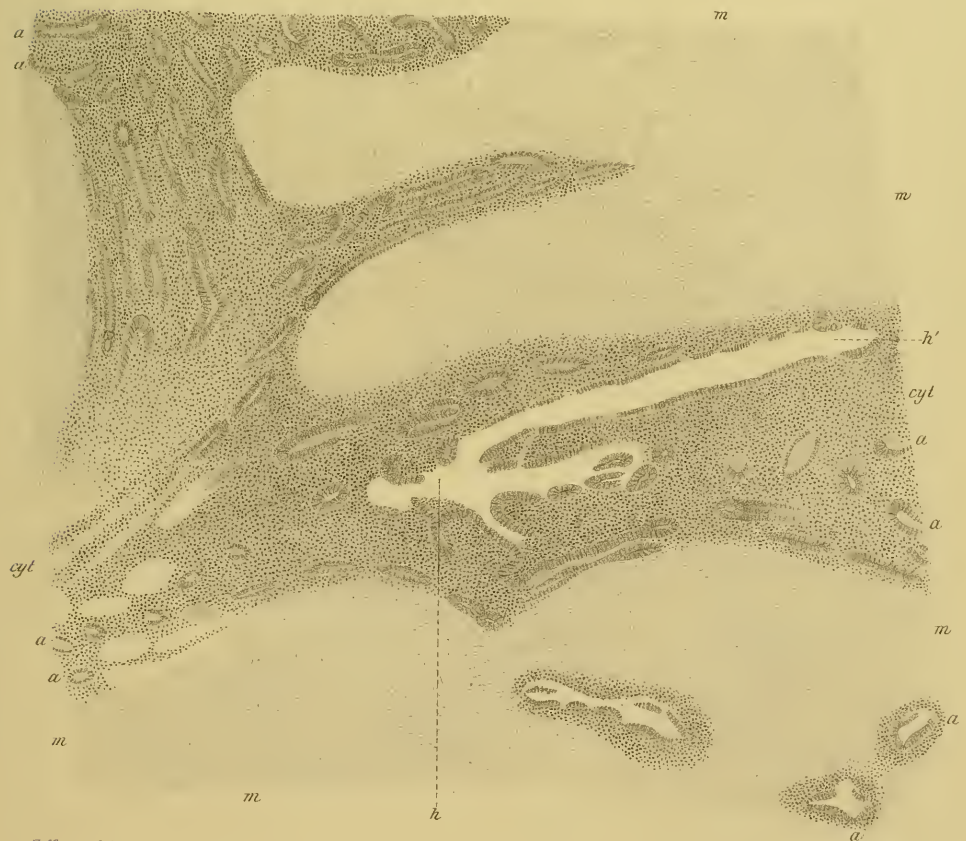

E. Kretz del.

W. A. Meyn, Lith. Inst. Berlin S.

Fig. 1.

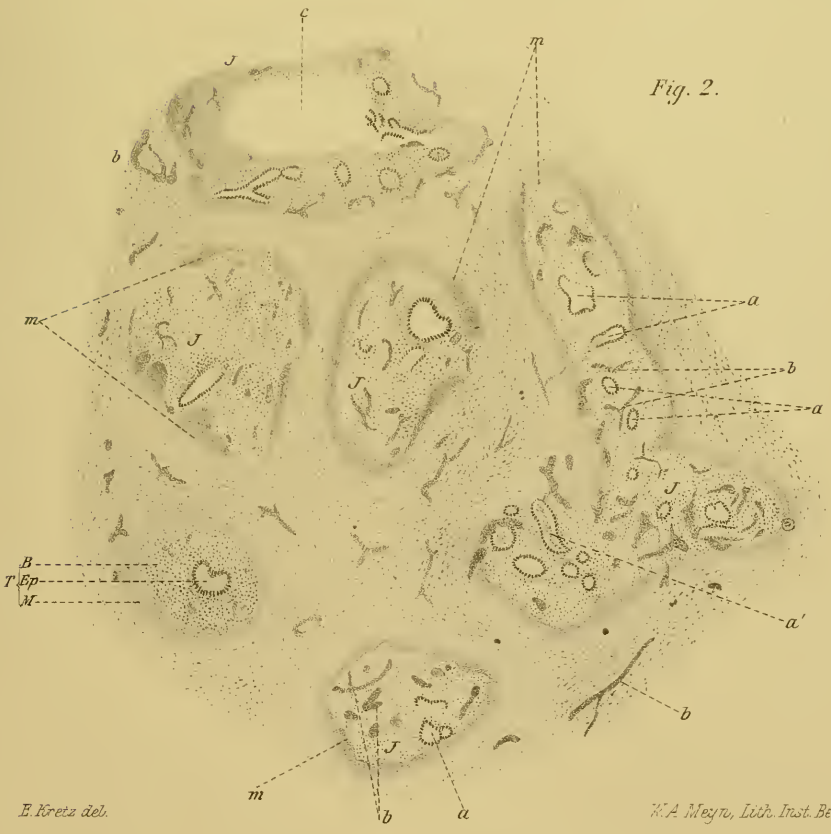

Fig. 2.

E. Kretz del.

K.A. Meyn, Lith. Inst. Berlin S.

Fig. 1.

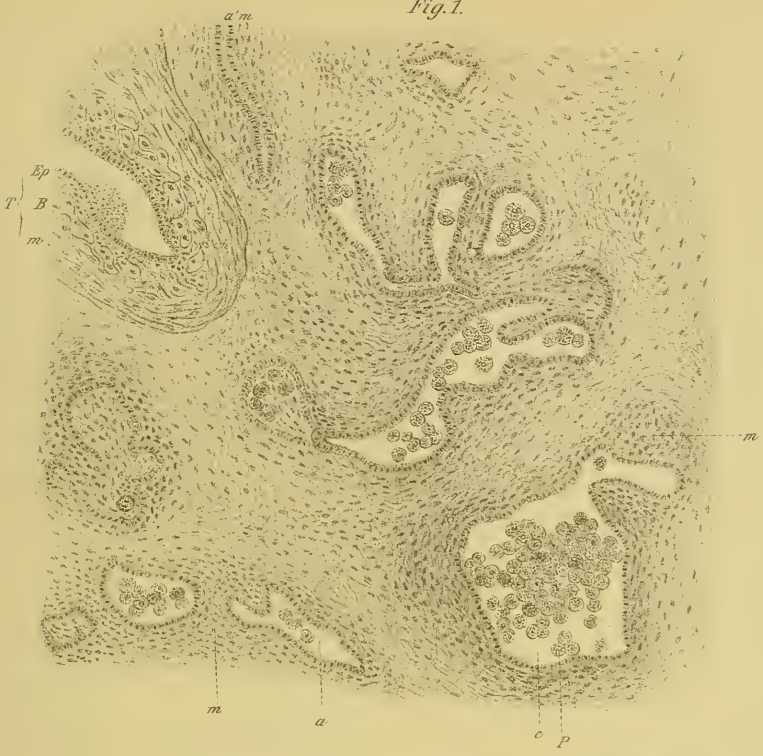

Fig. 2.

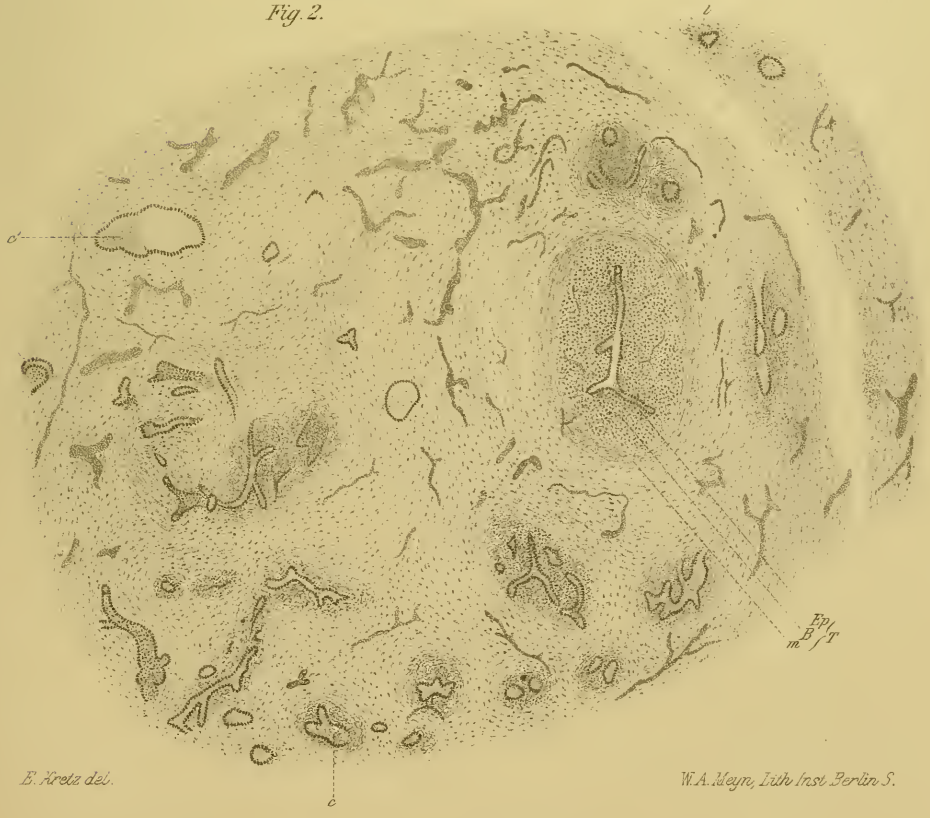

E. Kretz del.

W.A. Meyn, Lith. Inst. Berlin S.

Fig. 1.

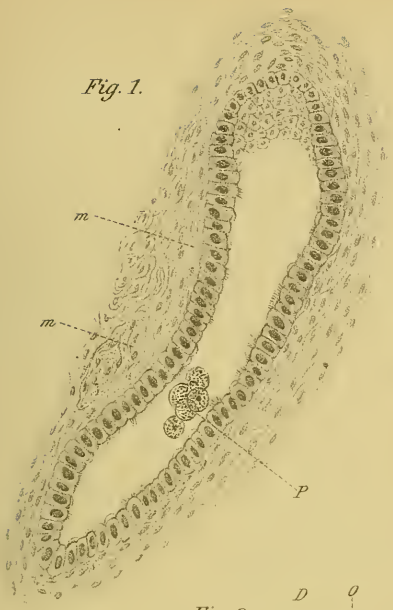

Fig. 2.

Fig. 3.

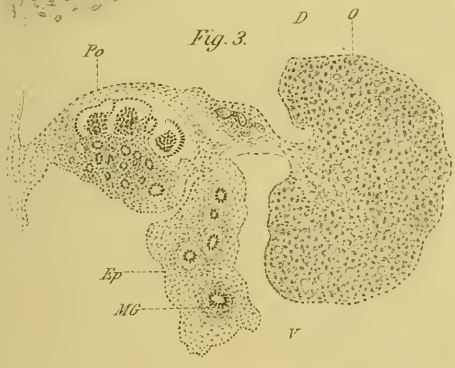

Fig. 5.

Fig. 4.

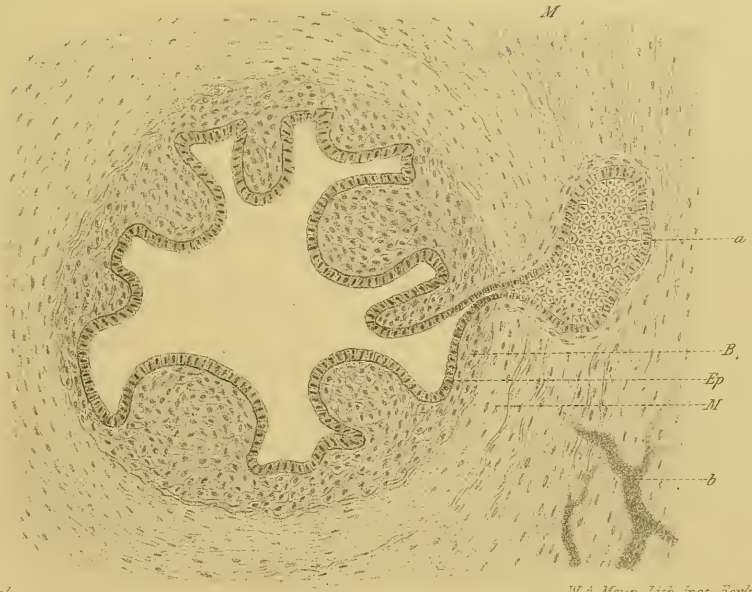

E. Kretz del.

W.A. Meyn, Lith. Inst. Berlin.